تغذية الدواجن

Poultry Nutrition

الجهاز الهضمي في الدجاج



جامعة حماة
كلية الطب البيطري

المحاضرة الأولى

الدكتور حسن طرشه

الجهاز الهضمي في الدجاج

مقدمة:

- يعتبرالجهاز الهضمي (Digestive System) في الدجاج بسيط، مقارنة مع نظيره في الحيوانات الأخرى خصوصاً المجترات.
- يتألف من القناة الهضمية وملحقاتها، وهي الكبد وغدة البنكرياس.
- تبدأ القناة الهضمية من المنقار وتمتد في التجويف البطني لتنتهي بفتحة المجمع.
- تتألف القناة الهضمية من عدة أجزاء هي: الفم، البلعوم واللسان، المري، الحوصلة، المعدة الغدية، القانصة، الأمعاء الدقيقة (الإثنى عشر، الصائم واللفائفي)، الأعورين، الأمعاء الغليظة، المجمع وفتحة المجمع.
- يعتبرالكبد من مكونات الجهاز الهضمي ويحتوي على الحوصلة الصفراوية و يتصل بالقناة الهضمية بشبكة من الأقنية التي تصب فيها بالإضافة للأوعية الدموية.
- غدة البنكرياس من أجزاء الجهاز الهضمي أيضاً التي تفرز عدداً من الأنظيمات الهاضمة بالإضافة للهرمونات والتي أهمها الأنسولين.

الجهاز الهضمي في الدجاج

موقع الجهاز الهضمى فى الدجاجة:

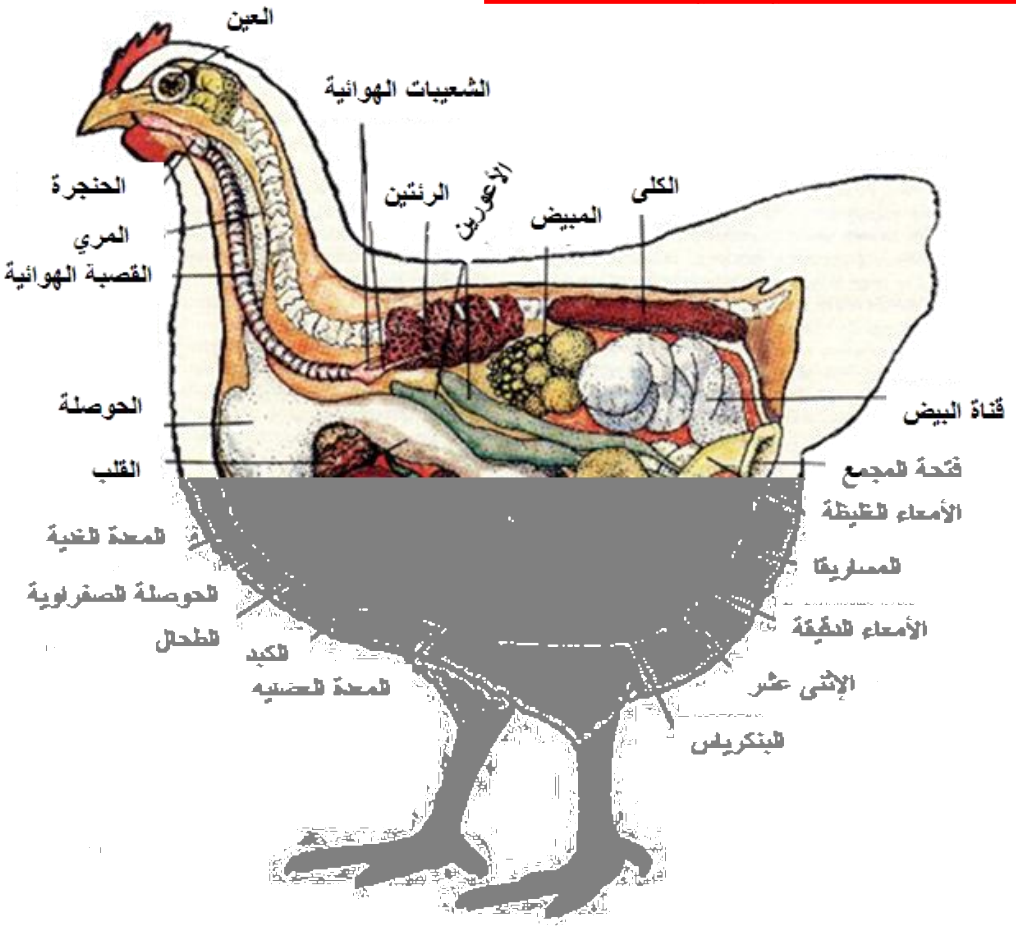

الجهاز الهضمي في الدجاج

أجزاء الجهاز الهضمي:

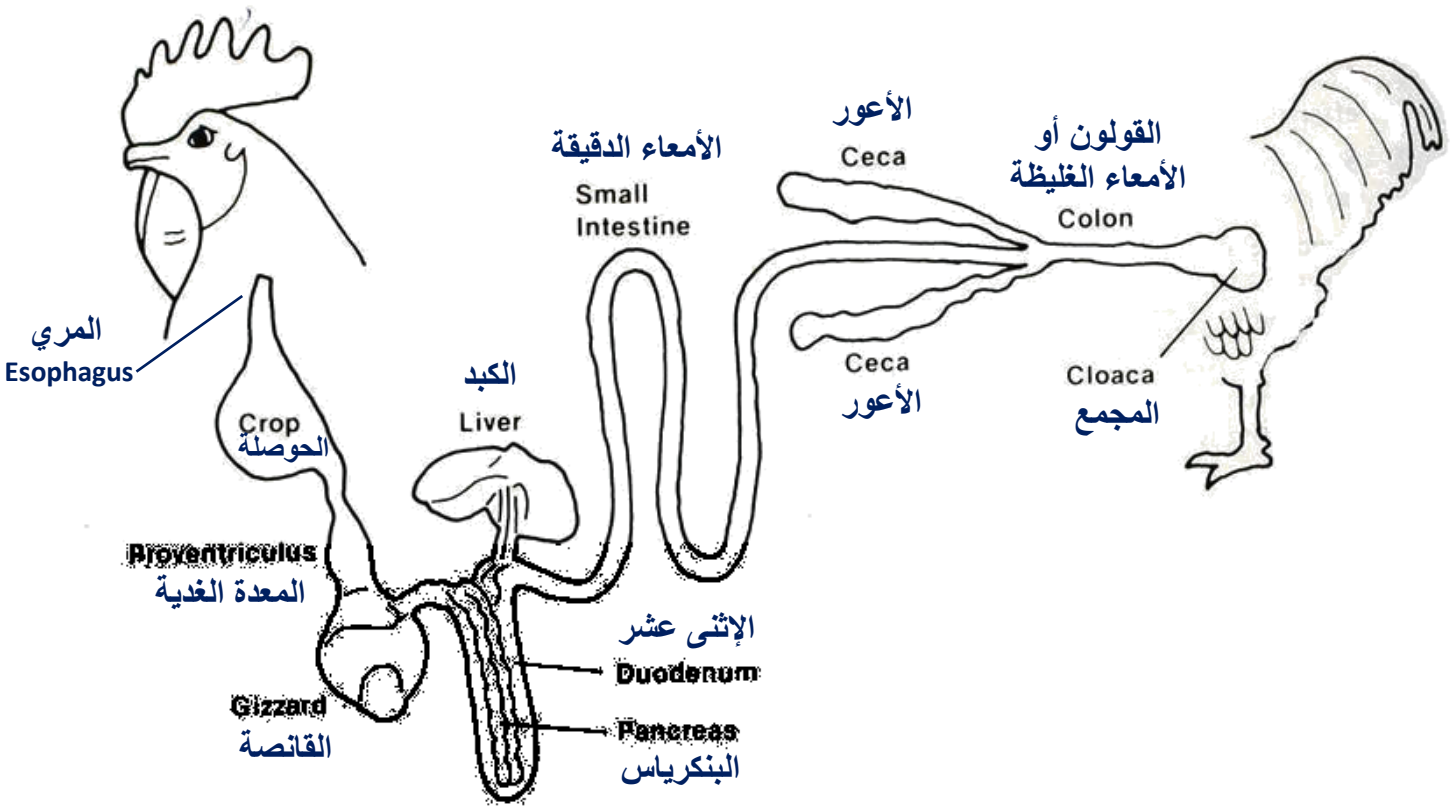

الجهاز الهضمي في الدجاج

أجزاء الجهاز الهضمي:

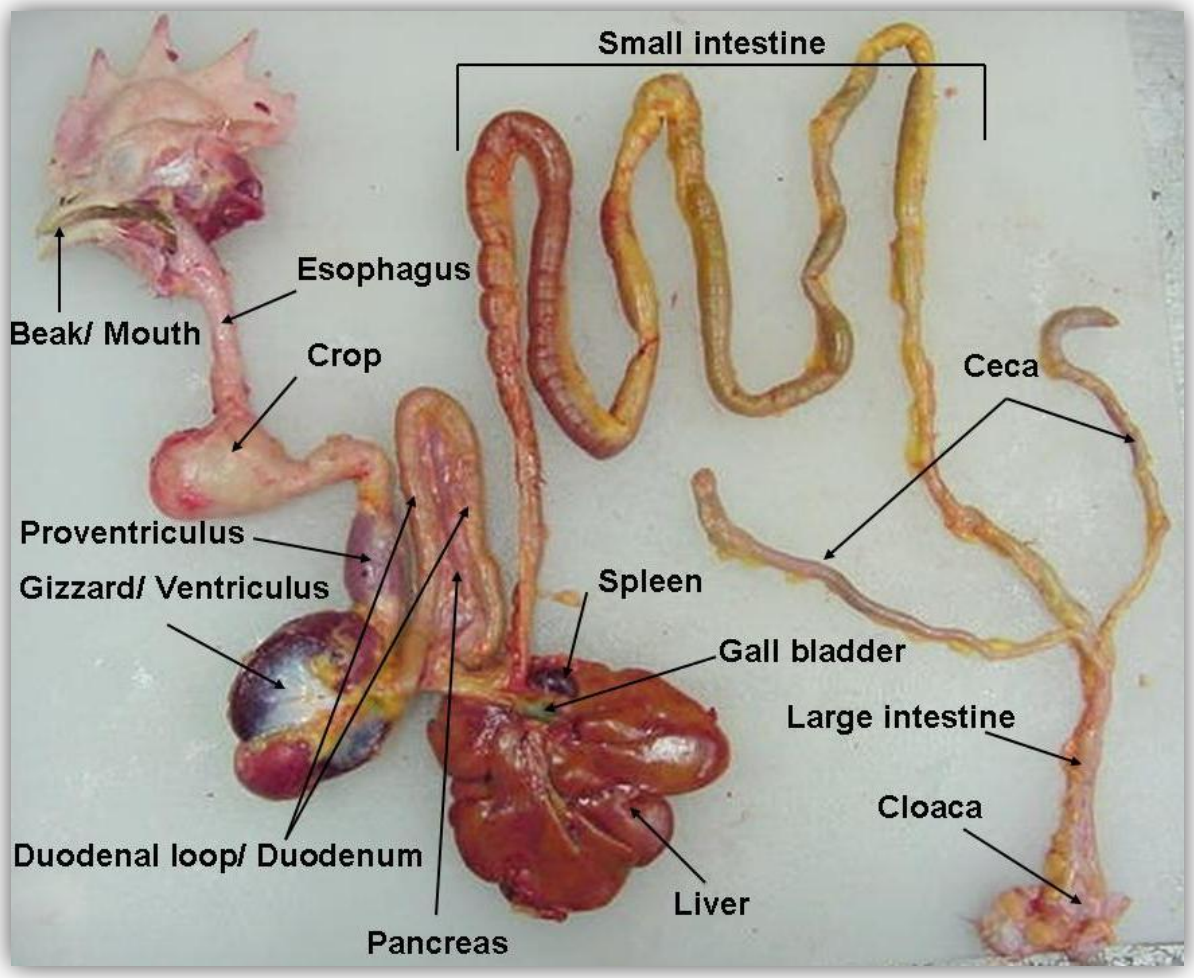

الهضم والتمثيل الغذائي

الفم (Mouth):

- لا يوجد شفتان ولا وجنتان ولا أسنان في الدجاج، و استبدل بهم المنقاران.
- سن البيضة (Egg Tooth) هو عبارة نمو مسنن متقرن في نهاية المنقار العلوي يساعد الصوص على نقر البيضة وكسرها للخروج منها ويختفي خلال يوم أو إثنين.

- يوجد في سقف الحلق (Hard Palate) شق طولي ضيق في منتصف السقف يصل بين الفم والتجويف الأنفي.
- يظهر على سطح السقف ٥ صفوف عرضية من الحلمات القاسية مخروطية الشكل ورؤوسها المدببة تتجه نحو الخلف.
- عدد من أقنية الغدد اللعابية تخترق سقف الحلق لتصب اللعاب في تجويف الفم.

الجهاز الهضمي في الدجاج

الفم (Mouth):

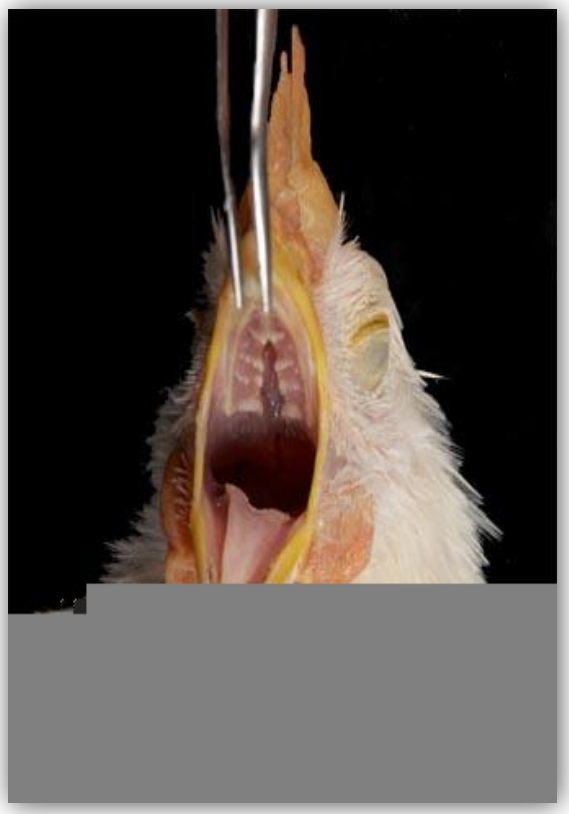

الجهاز الهضمي في الدجاج

البلعوم واللسان (Pharynx and Tongue):

- البلعوم هو استمرار لتجويف الفم، وفي الدجاج لا يوجد فاصل محدد بينهما لذا يدعى بلعوم الفم (Oropharynx).
- اللسان طويل ومدبب من الأمام ويأخذ شكل المنقار، حيث يعمل بين المنقارين العلوي والسفلي.
- سطح اللسان سميك متقرن ومغطى بحلمات متقرنة تتجه إلى الخلف.
- يوجد غدد مخاطية في اللسان تتجه أقنيتها إلى السطح باتجاه الخلف.
- يعتقد البعض أن للدجاج حاسة التذوق، لكن ذلك لم يثبت علمياً، وإن وجدت فهي حاسة ضعيفة جداً، مقارنة مع الإنسان وباقي الحيوانات الزراعية.
- للفم والبلعوم واللسان 3 وظائف أساسية هي:

١ – تناول العلف (إلتقاط الحبوب).

٢ – إفراز اللعاب.

٣ – توجيه العلف إلى المري.

الجهاز الهضمي في الدجاج

البلعوم واللسان (Pharynx and Tongue):

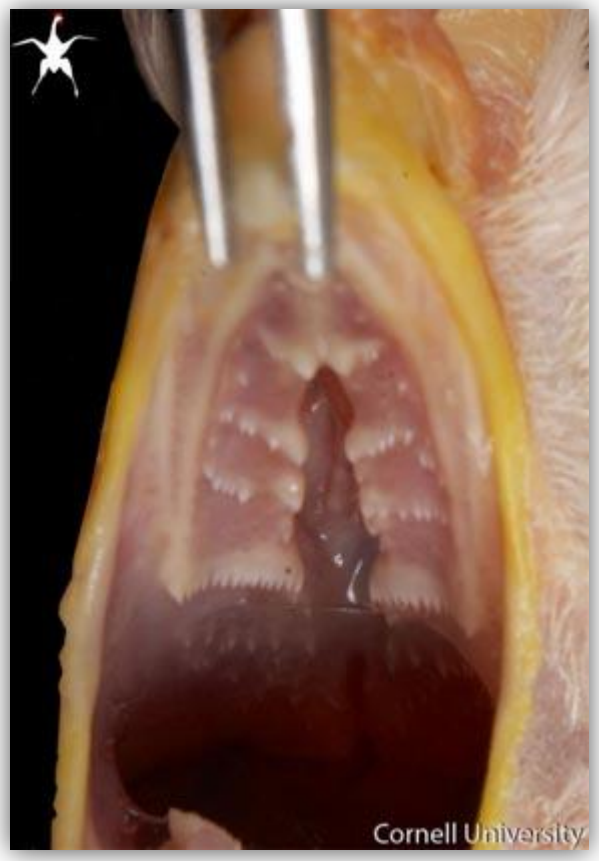

الجهاز الهضمي في الدجاج

المرى والحوصلة (Esophagus and Crop):

- المري في الدجاج عبارة عن أنبوب عريض مطاطي القوام، يصل بين التجويف الفمي البلعومي والحوصلة، وهو ملاصق في أمتداده طولياً القصبة الهوائية.
- يتألف المري من ٤ طبقات من الأنسجة، أهمها الغشاء المخاطي الذي يحتوي على غدد تفرز المخاط لتسهيل مرور العلف إلى الحوصلة.
- الحوصلة هي اتساع في المري، تتموضع في المكان الذي يدخل منه المري إلى التجويف الصدري.
- وظيفة الحوصلة هي تجميع العلف لفترة من الزمن قبل ان يدخل إلى الأجزاء الأخرى من القناة الهضمية حيث تبدأ عمليات الهضم والإمتصاص.
- يشابه تركيب الحوصلة النسيجي تركيب المري، إلا انها خالية تقريباً من الغدد في الدجاج، لكنها موجودة في البط والأوز، وفي الحمام تنتج هذه الخلايا مايسمى بـ حليب الحمام "Pigeon Milk".

الجهاز الهضمي في الدجاج

المري والحوصلة (Esophagus and Crop):

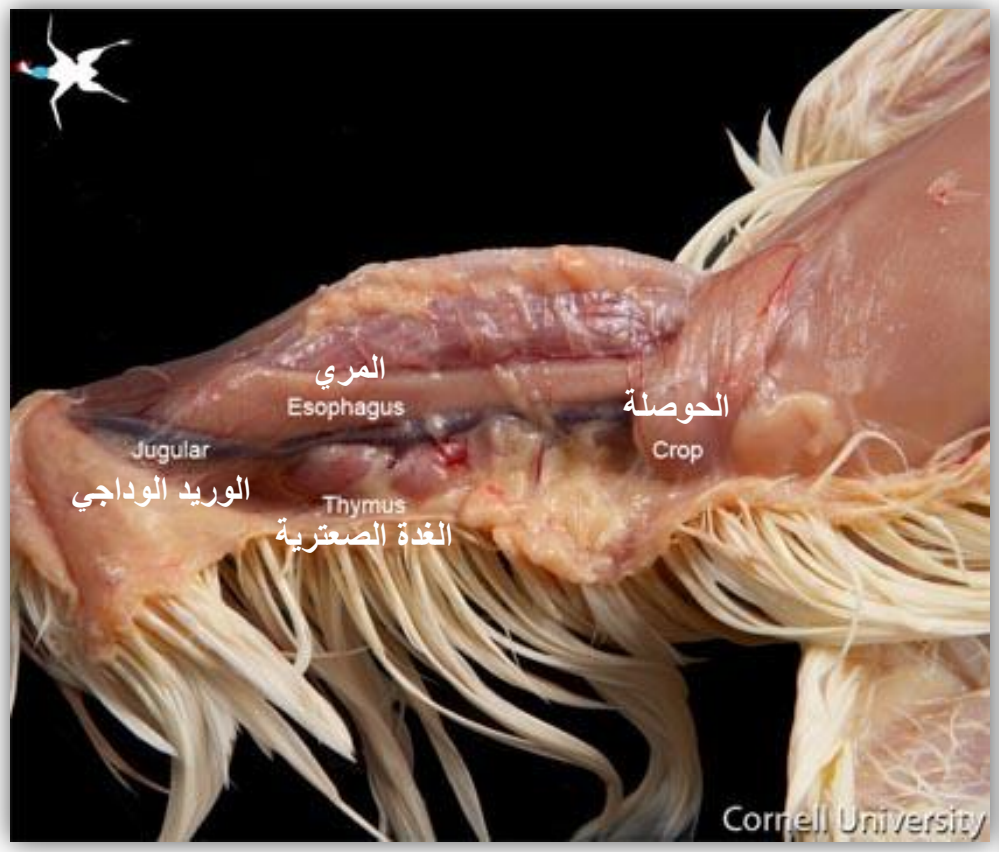

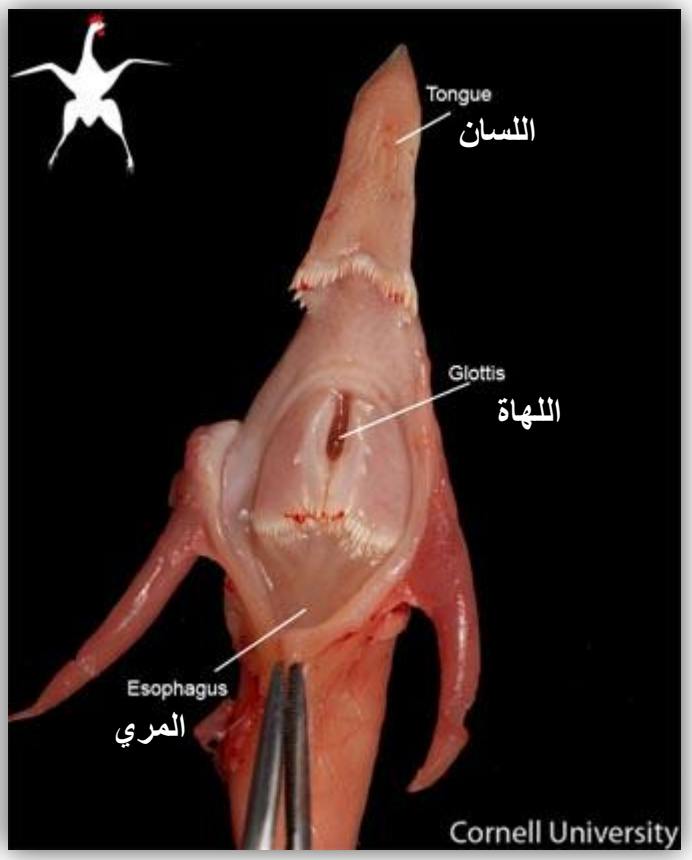

الجهاز الهضمي في الدجاج

حليب الحمام (Pigion Milk):

- تحضن الحمامة البيض لمدة ١٨ يوماً وقبل فقس أول بيضة بيومين يبدأ حليب الحمام بالتشكل في حوصلة كلا الأبوين الذكر والأنثى.
- حليب الحمام يشبه اللبأ الذي تنتجه إناث الثدييات بعد الولادة، ويحتوي على حوالي ٦٠% بروتين و ٣٥% دهن و ١-٣% كربوهيدرات، وهو غني بالمعادن والفيتامينات، خصوصاً الكالسيوم والفوسفور والكاروتينات والأجسام المناعية.

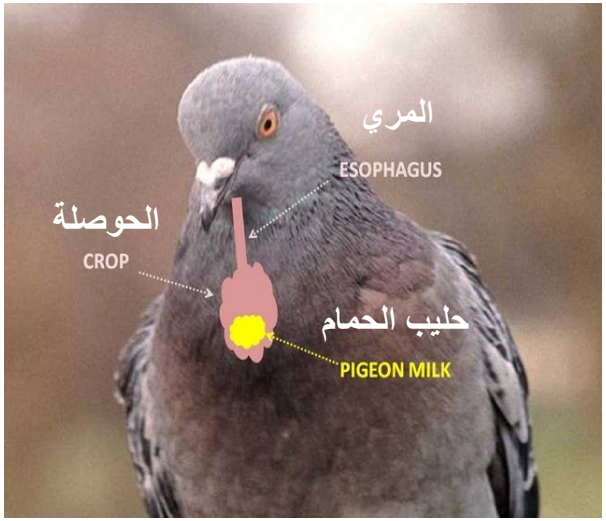

الجهاز الهضمي في الدجاج

حليب الحمام (Pigion Milk):

A – حوصلة حمام "غير مرضع".

B – حوصلة حمام "مرضع"، يلاحظ أن حجم الحوصلة تضاعف عند وجود الحليب ويصبح جدارها سميكاً.

C – المقطع العرضي للحوصلة النشطة، يلاحظ حبيبات صغيرة تشبه حبات الأرز قشدية اللون وملتصقة بالغشاء المخاطي للحوصلة.

الجهاز الهضمي في الدجاج

المعدة الغدية (Proventriculus):

- يدخل المري بعد الحوصلة، المعدة الغدية، أو بالأصح يصبح هو نفسه المعدة الغدية، والتي تعتبر الجزء الأغنى بالغدد في القناة الهضمية، لذلك تدعى المعدة الغدية.
- المعدة الغدية مغزلية الشكل و صغيرة نسبياً، جدارها سميك نتيجة غناه بالغدد.
- يتألف الجدار من ٥ طبقات هي:

١ - الغشاء المصلي الخارجي وتتضح فيه الاوعية الدموية.

٢ - الطبقة العضلية وتتألف من طبقتان رقيقتان من الألياف العضلية الطولية وطبقة سميكة من الألياف العضلية الدائرية.

٣ - طبقة من الألياف الضام المتخلخلة، يتخللها أوعية دموية ولمفاوية.

٤ - طبقة سميكة تتألف أساساً من الأنسجة الغدية.

٥ - الغشاء المخاطي.

- تفرز المعدة الغدية حمض كلور الماء (Hcl) ومولدات أنظيم الببسين، التي ينشطها الحمض فتتحول إلى أنظيم الببسين المسؤول عن تحلل البروتينات.

الجهاز الهضمي في الدجاج

المعدة الغدية (Proventriculus):

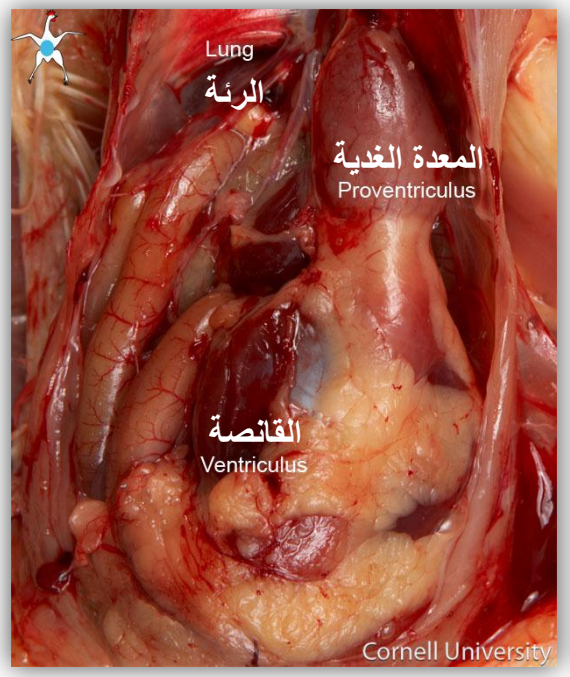

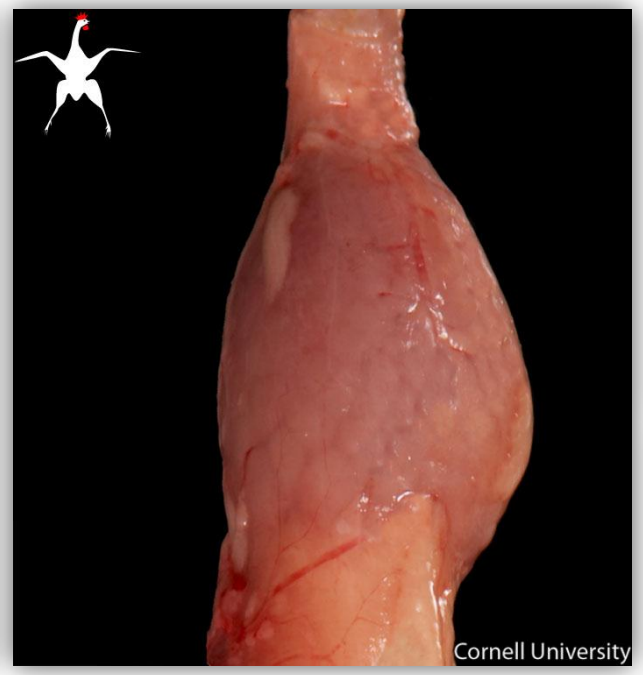

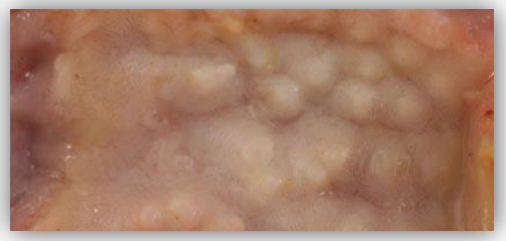

الجهاز الهضمي في الدجاج

المعدة الغدية (Proventriculus):

مقطع عرضى فى جدار المعدة الغدية:

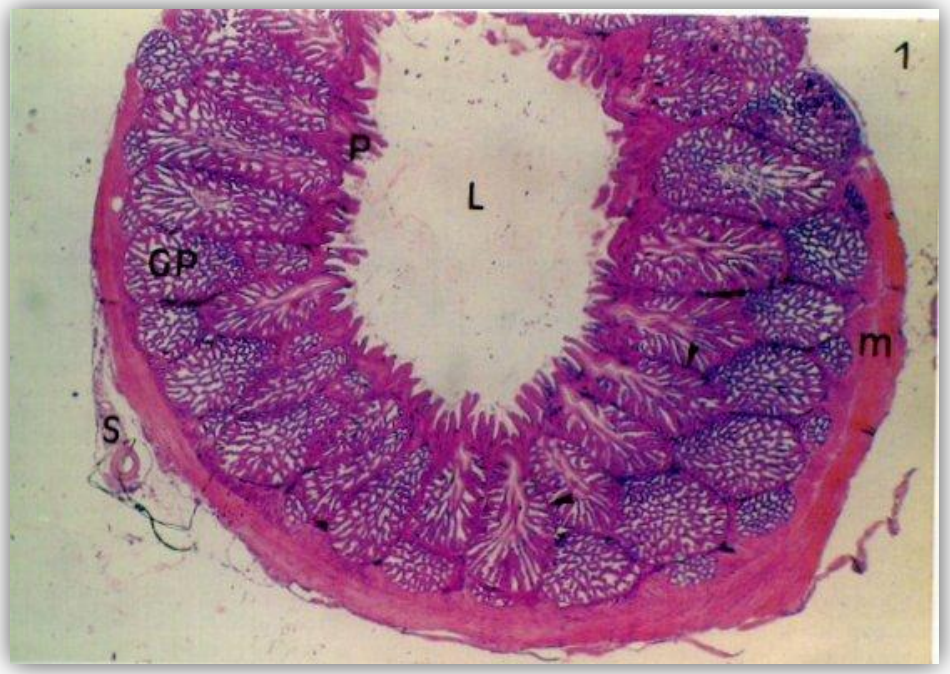

Catroxo et al. (1997). Photomicrograph (50X)

S – الطبقة المصلية مع الأوعية الدموية.
M – الطبقة العضلية.
GP – الطبقة الغدية، حيث تتجمع الغدد في محافظ من النسيج الضام.
P – طيات من الغشاء المخاطي.
L – لُمعَة المعدة الغدية.

الجهاز الهضمي في الدجاج

المعدة القانصة (Gizzard):

- تقع القانصة، وتدعى أيضاً المعدة العضلية، مباشرة خلف المعدة الغدية، يغطي جزء منها فصي الكبد والجزء الآخر يقع خلف الفص اليساري.
- شكلها مستدير مفلطح ويشبه العدسة المحدبة.
- يغطي سطحا القانصة غشاء لامع من نسيج الأربطة العضلية، الذي تزداد سماكته باتجاه الوسط.
- يوجد تحت هذا الغشاء طبقة سميكة وقوية جداً من العضلات الحمراء.
- السطح الداخلي مغطى بطبقة من نسيج قشدي اللون، سميك، متموج ومتقرن.
- تحتوي القانصة بالإضافة إلى العلف، أشياء قاسية، مثل الحصى، والتي تساعد في طحن وتفكيك العلف فيزيائياً، وهذه العملية هي الوظيفة الرئيسية للقانصة.
- تفرز غدد القانصة سائل قابل للتقرن، يصعد إلى السطح الداخلي المتقرن حيث يقسى ليعوض الأنسجة المتقرنة المهترئة نتيجة طحن وتفكيك العلف.

الجهاز الهضمي في الدجاج

المعدة القانصة (Gizzard):

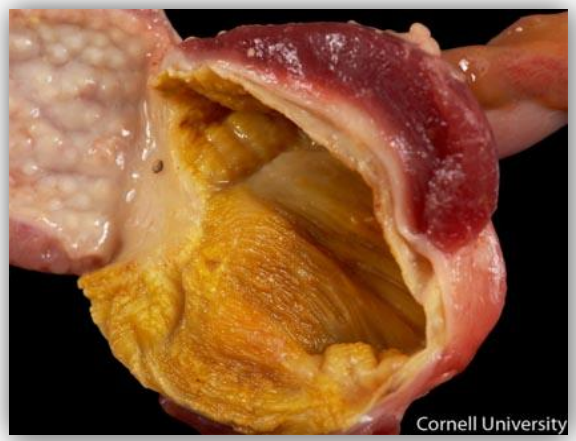

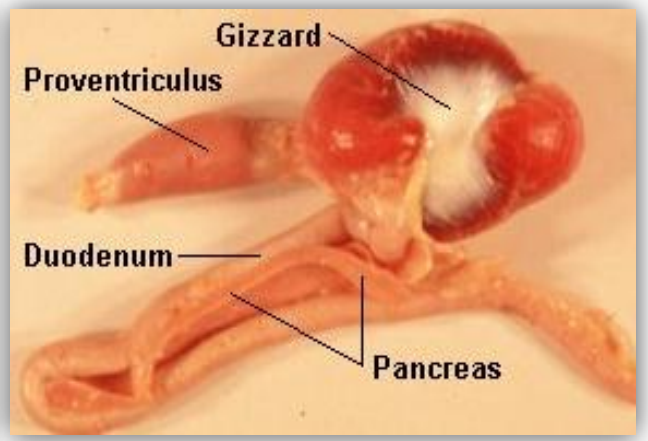

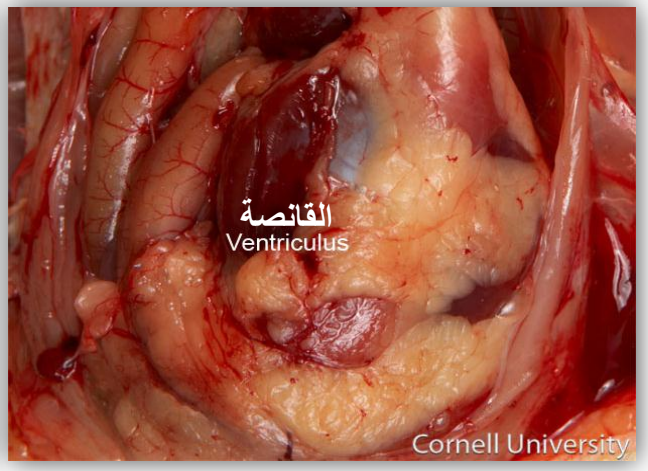

الجهاز الهضمي في الدجاج

المعدة القانصة (Gizzard):

الجهاز الهضمي في الدجاج

Catroxo et al. (1997). Photomicrograph (٢١٠X)

المعدة القانصة (Gizzard):

مقطع طولى فى جدار القانصة:

- TC – جزر من النسيج الضام.
- M – طبقة سميكة من العضلات الحمراء.
- LP – طبقة سميكة من النسيج الضام.
- GS – غدد أنبوبية بسيطة.
- P – غشاء مخاطي متموج مبطن بالخلايا الظهاررية.
- S – مفرزات الغدد.
- C – طبقة متقرنة.

الجهاز الهضمي في الدجاج

الأمعاء الدقيقة (Small Intestine):

- تبدأ الأمعاء الدقيقة من مخرج القانصة وتنتهي عند اتصال الأعورين والقولون بها.
- الامعاء الدقيقة طويلة نسبياً ولها قطر شبه ثابت على طول امتدادها.
- يميز فيها ٣ أجزاء:

١- الإثنى عشر (Duodenum). ٢ - الصائم (Jejunum). ٣ - اللفائفي (Ileum).

- يتألف جدار الأمعاء من الطبقات التالية:

١. الغشاء المصلي الذي يحيط بالأمعاء.
٢. طبقة من العضلات الطولية تمتد على طول الامعاء.
٣. طبقة من العضلات الدائرية أسمك بثلاث مرات من طبقة العضلات الطولية.
٤. بين طبقتي العضلات توجد أوعية دموية ولمفاوية و شبكة من الألياف العصبية.
٥. طبقة غير مميزة من النسيج الضام الخلالي (الفجوي).
٦. الغشاء المخاطي، وفيه طبقتين من العضلات واحدة طولية والاخرى دائرية، وعدد كبير من الغدد والانسجة اللمفاوية، بالإضافة إلى ألياف عضلية وأنواع مختلفة من الخلايا الحرة، والسطح الداخلي للغشاء المخاطي مؤلف من الخلايا الظهارية.

الجهاز الهضمي في الدجاج

الأمعاء الدقيقة (Small Intestine):

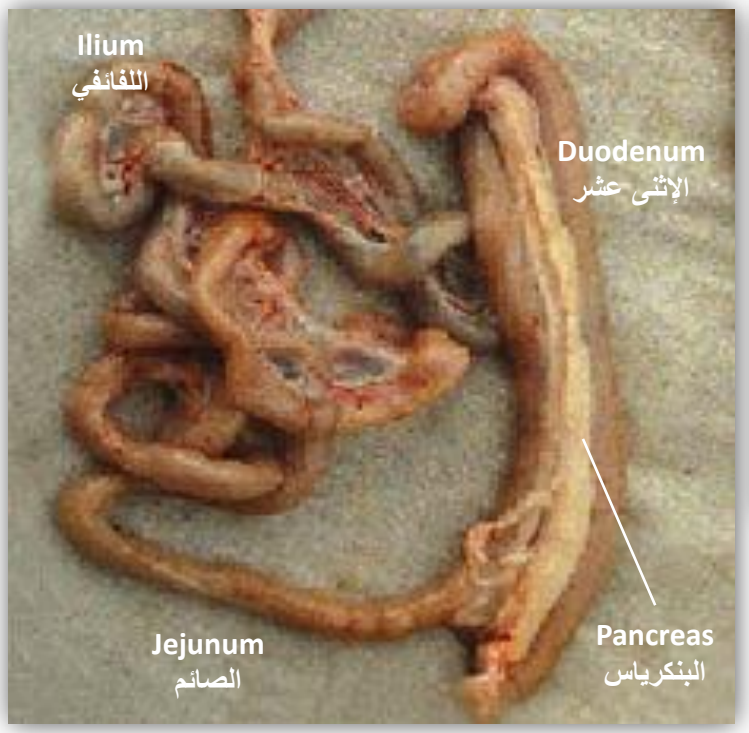

الجهاز الهضمي في الدجاج

الأمعاء الدقيقة (Small Intestine):

الزغابات (Villi) والزغيبات (Microvilli) المعوية:

- عند غمر قطعة من الأمعاء في الماء، يأخذ الغشاء المخاطي شكل المخمل، نظراً لوجود الزغابات المعوية.
- **الزغابات المعوية (*Villi*)**، هي عبارة عن بروزات في الغشاء المخاطي، طويلة ومفلطحة ، تشبه الأصابع، ورؤوسها تمتد في التجويف المعوي.
- تحتل قلب **الزغبة (*Villus*)**، مجموعة من الشعيرات الدموية واللمفاوية وحزم من الألياف العضلية والعصبية، بالإضافة إلى نسج وخلايا أخرى.
- وظيفة الزغابات هو زيادة مساحة سطح الغشاء المخاطي ليصبح أكثر فاعلية في امتصاص المكونات الغذائية الموجودة في العلف المهضوم.
- تلعب الزغابات دوراً هاماً أيضاً في تركيز المكونات الغذائية أثناء تحركها في جدار الأمعاء.
- كلما ازداد عدد الزغابات المعوية، إزدادت كفاءة الأمعاء بالإمتصاص.

الجهاز الهضمي في الدجاج

الأمعاء الدقيقة (Small Intestine):

الزغابات (Villi) والزغيبات (Microvilli) المعوية:

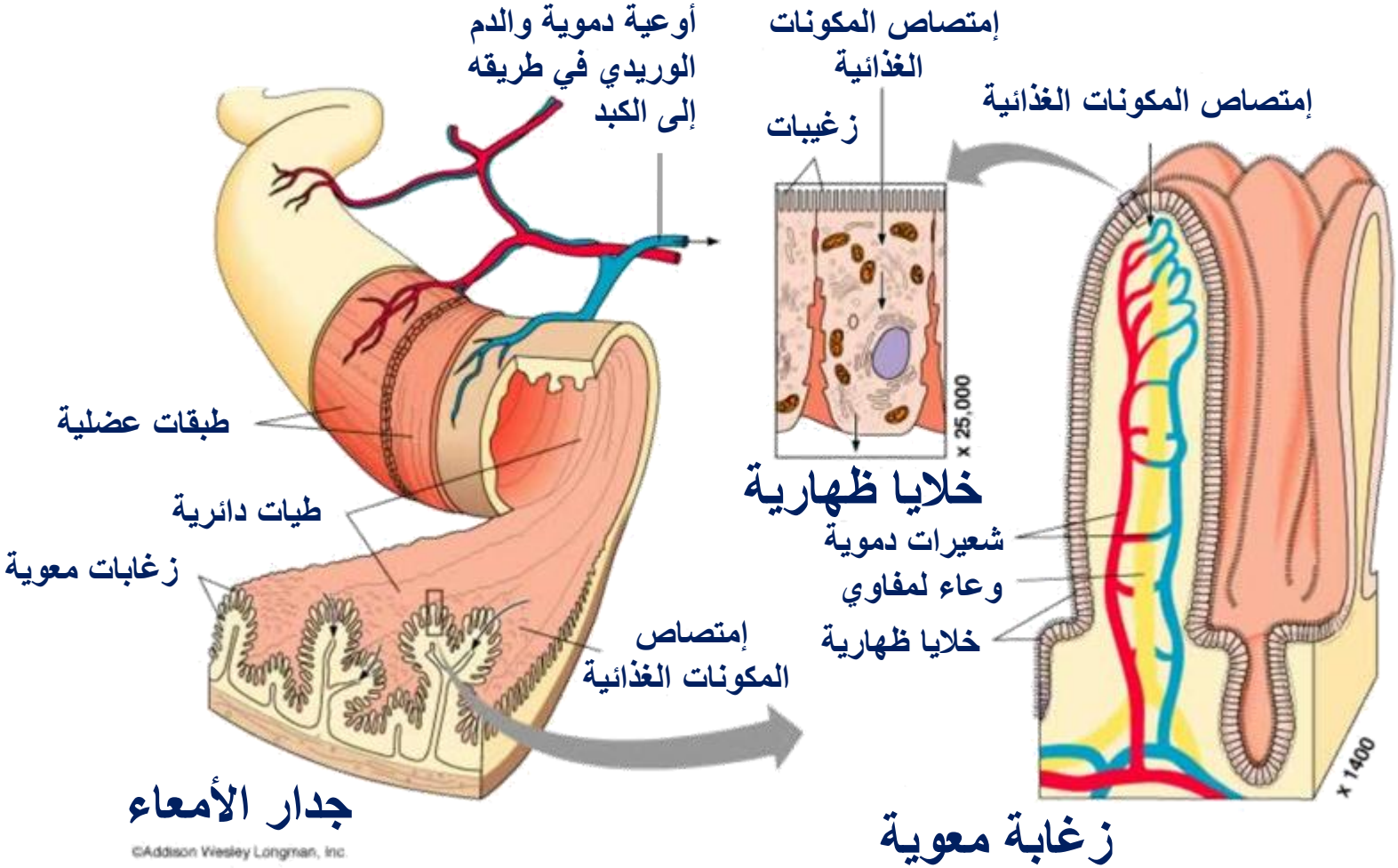

الجهاز الهضمي في الدجاج

الأمعاء الدقيقة (Small Intestine):

الزغابات (Villi) والزغيبات (Microvilli) المعوية:

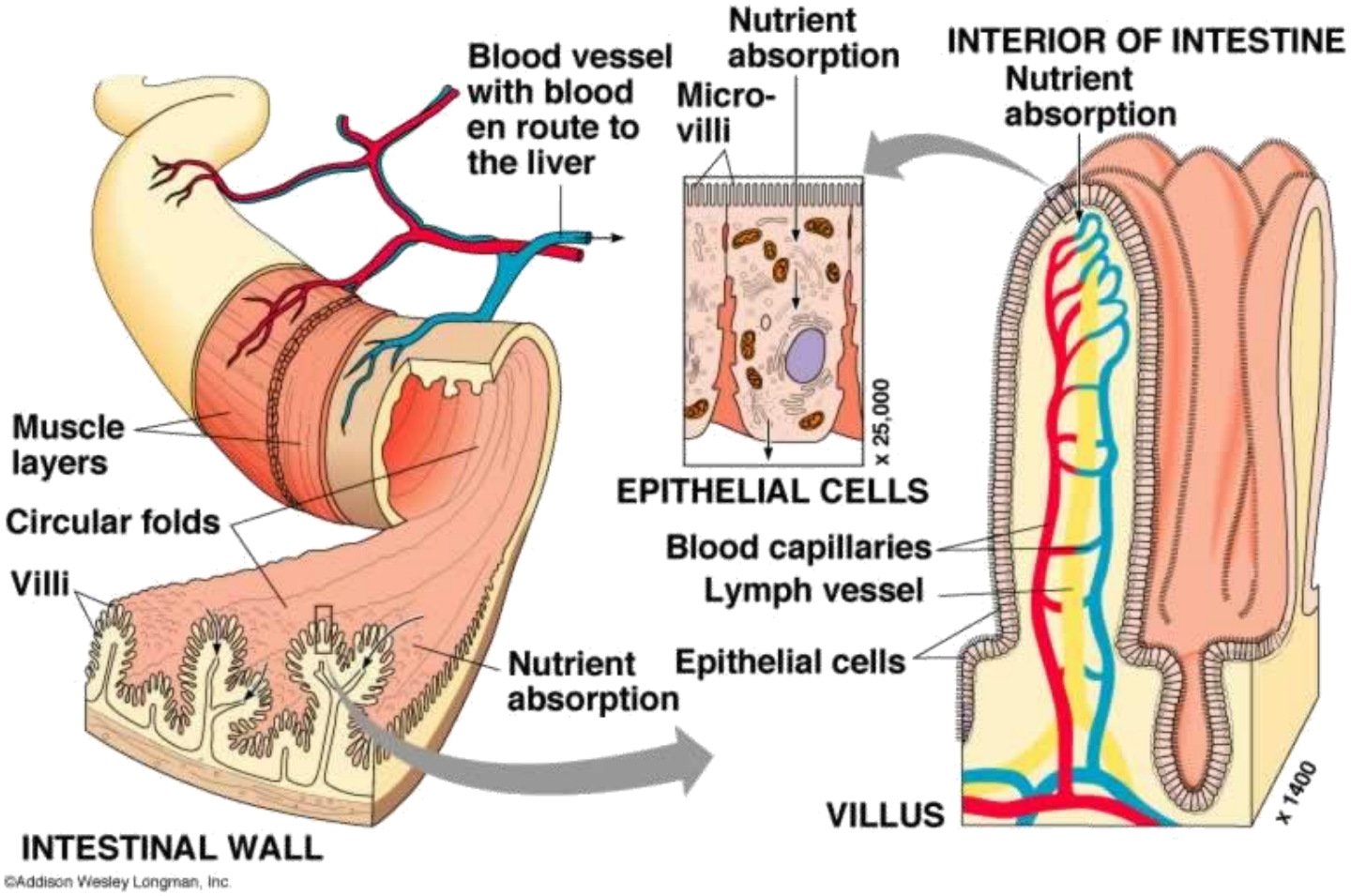

الجهاز الهضمي في الدجاج

الأمعاء الدقيقة (Small Intestine):

الزغابات (Villi) والزغيبات (Microvilli) المعوية:



Electron micrograph of the microvilli
of the small intestine.
صورة بالمجهر الألكتروني لزغيبات الأمعاء الدقيقة.

Electron micrograph of villi
of the small intestine.
صورة بالمجهر الألكتروني لزغابات الأمعاء الدقيقة.

الجهاز الهضمي في الدجاج

الأمعاء الدقيقة (Small Intestine):

الإثنى عشر والبنكرياس (Duodenum and Pancreas):

- تبدأ الأمعاء الدقيقة بـ الإثنى عشر من نهاية القانصة، حيث تشكل شبه حلقة بشكل حرف (U) طولها حوالي ٢٠ سم في الدجاجة البالغة.
- يتبع الإثنى عشر بقية الأمعاء (الصائم واللفائفي) التي تأخذ شكل ملف معلق بغشاء رقيق يدعى بـ المساريقا (Mesentery).
- تحمل المساريقا الأوعية الدموية المتصلة بالأمعاء.
- تقع البنكرياس بين ذراعي حلقة الإثنى عشر وملتصقة بهما.
- الإثنى عشر غنية جداً بالأنسجة اللمفاوية التي تجمع السائل اللمفاوي والأوعية اللمفاوية، وهذه الأخيرة تعبر الأنسجة والخلايا لتنقل اللمف إلى الأوعية الدموية.
- الأقنية الصفراوية الخارجة من الحوصلة الصفراوية الموجودة في الكبد، بالإضافة إلى قناتين أو ثلاثة من البنكرياس، تصب جميعها عبر حلمة واحدة قرب نهاية الإثنى عشر.

الجهاز الهضمي في الدجاج

الأمعاء الدقيقة (Small Intestine):

الإثنى عشر والبنكرياس (Duodenum and Pancreas):

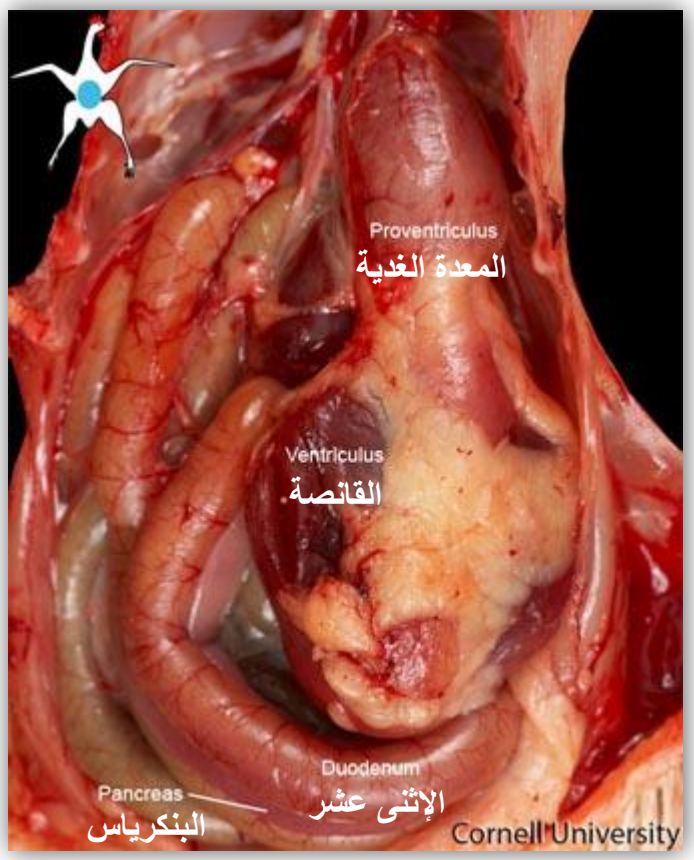

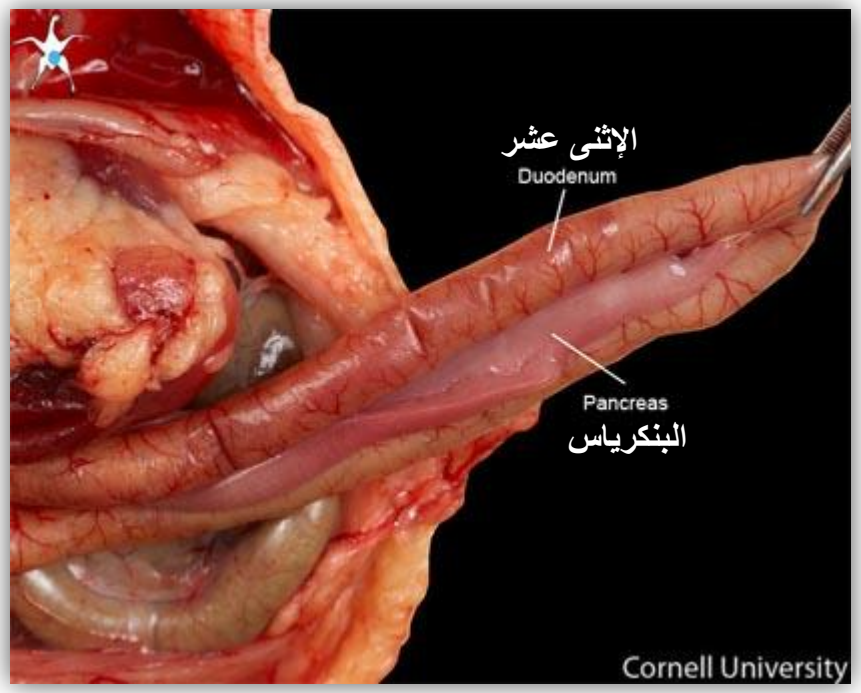

الجهاز الهضمي في الدجاج

الأمعاء الدقيقة (Small Intestine):

الإثنى عشر والبنكرياس (Duodenum and Pancreas):

الجهاز الهضمي في الدجاج

الأمعاء الدقيقة (Small Intestine):

الصائم واللفائفي (Jejunum and Ilium):

- يبدأ الصائم من النهاية الخلفية للإثنى عشر، حيث توجد الحلمة التي تصب بها الأقنية الصفراوية والبنكرياسية، وينتهي اللفائفي في عقدة الإلتقاء بينه و بين الأعورين والقولون.
- يشبه تريكبهما النسيجي تركيب الإثنى عشر باستثناء:

١. الصائم واللفائفي معلقان بالمساريقا.
٢. الزغابات المعوية فيهما أقصر.
٣. الأنسجة اللمفاوية فيهما أقل.

- من الصعب التمييز بين الصائم واللفائفي إلا بملاحظة عقدة أو ندبة ميكل (Meckel's Diverticulum)، التي تعتبر الحد الفاصل بين الصائم واللفائفي.
- وهي عبارة عن نقطة اتصال كيس المح بالأمعاء، وبعد امتصاص هذا الكيس (تقريباً في اليوم العاشر بعد الفقس)، لا يبقى منه إلا هذه العقدة.
- معظم النسيج الموجود في عقدة ميكل هو نسيج لمفاوي.

الجهاز الهضمي في الدجاج

الأمعاء الدقيقة (Small Intestine):

الصائم واللفائفي (Jejunum and Ilium):

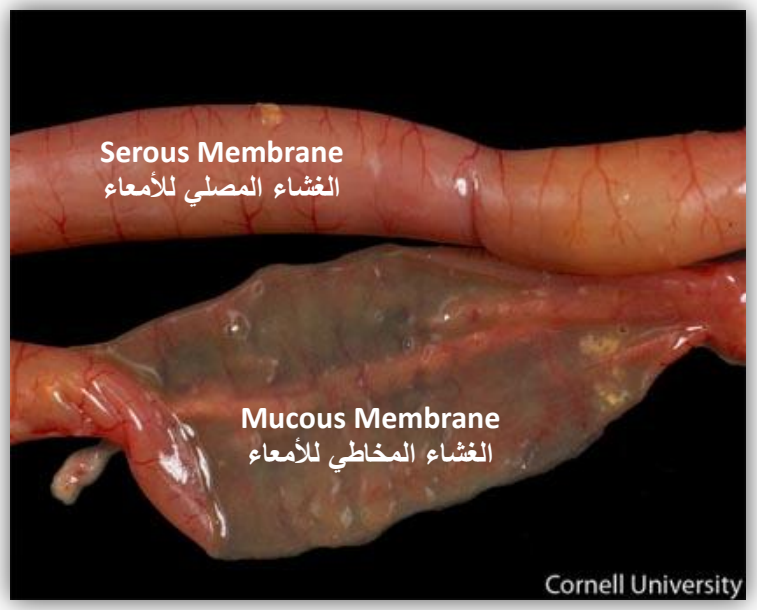

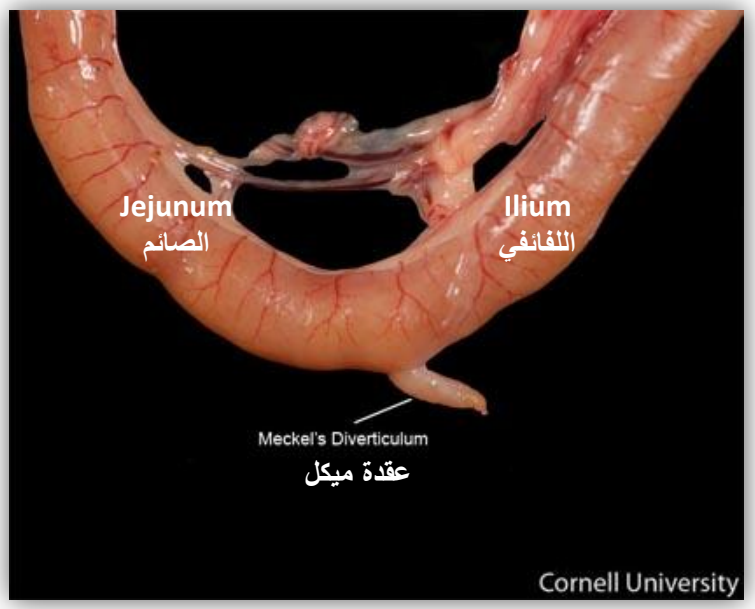

الجهاز الهضمي في الدجاج

الأمعاء الغليظة أو القولون (Large Intestine or Colon):

- الأمعاء الغليظة في الدجاج قصيرة جداً ولا يختلف قطرها عن قطر الأمعاء الدقيقة.
- تبدأ من نقطة التقاء الأعورين واللفائفي حيث تمتد بخط مستقيم تقريباً تحت العمود الفقري، وتنتهي بالمجمع.

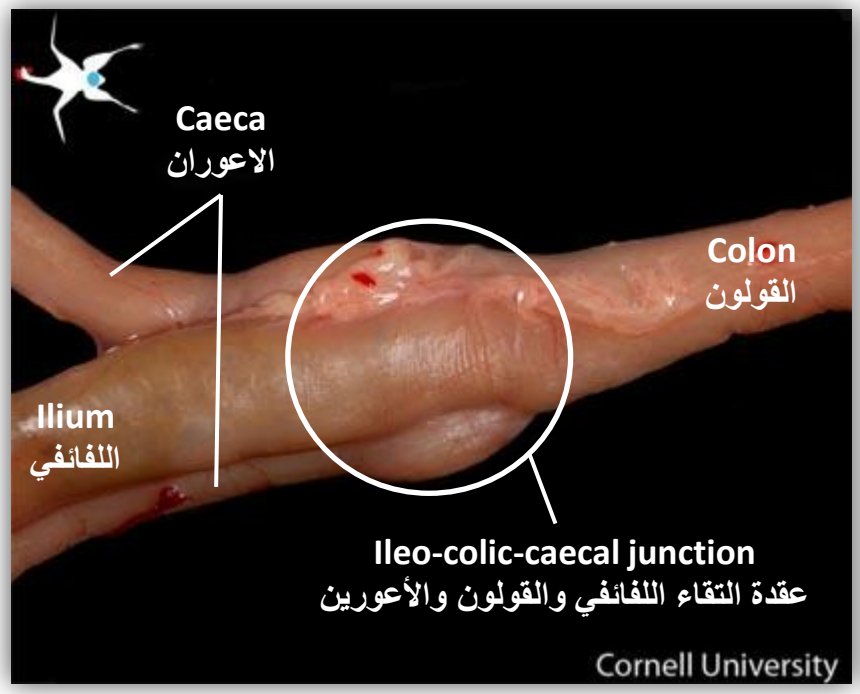

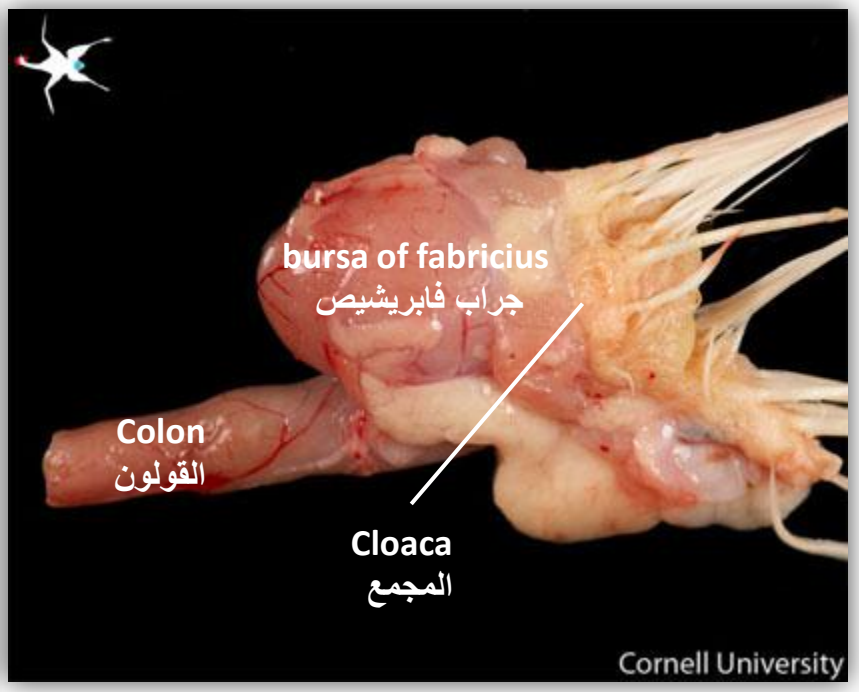

الجهاز الهضمي في الدجاج

الأعورين (Caeca):

- الأعورين هما عبارة عن كيسان مغلقان في نهايتهما، ويصل طول كل واحد منهما إلى حوالي ١٦ – ١٨ سم في الدجاجة البالغة (حوالي ٦ أشهر)
- يمتد الأعوران على طول الأمعاء الدقيقة باتجاه الكبد، وهما ملتصقان بهذه الأمعاء عن طريق المساريقا.
- كل أعور يتألف من ٣ أجزاء:

١. القاعدة، وهي ضيقة وذات جدار سميك، تبدأ من عقدة التقاء القولون والأمعاء الدقيقة.
٢. الجزء الأوسط، وهو رقيق الجدار.
٣. الجزء الأخير، الذي يشكل القمة، وهو عبارة عن جراب مغلق، سميك الجدار نسبياً.

- يتألف جدار الأعورين من الطبقات التالية:

١. طبقة الغشاء المصلي.
٢. طبقة العضلات الطولية.
٣. طبقة العضلات الدائرية.
٤. طبقة الغشاء المخاطي العضلي.

الجهاز الهضمي في الدجاج

الأعورين (Caeca):

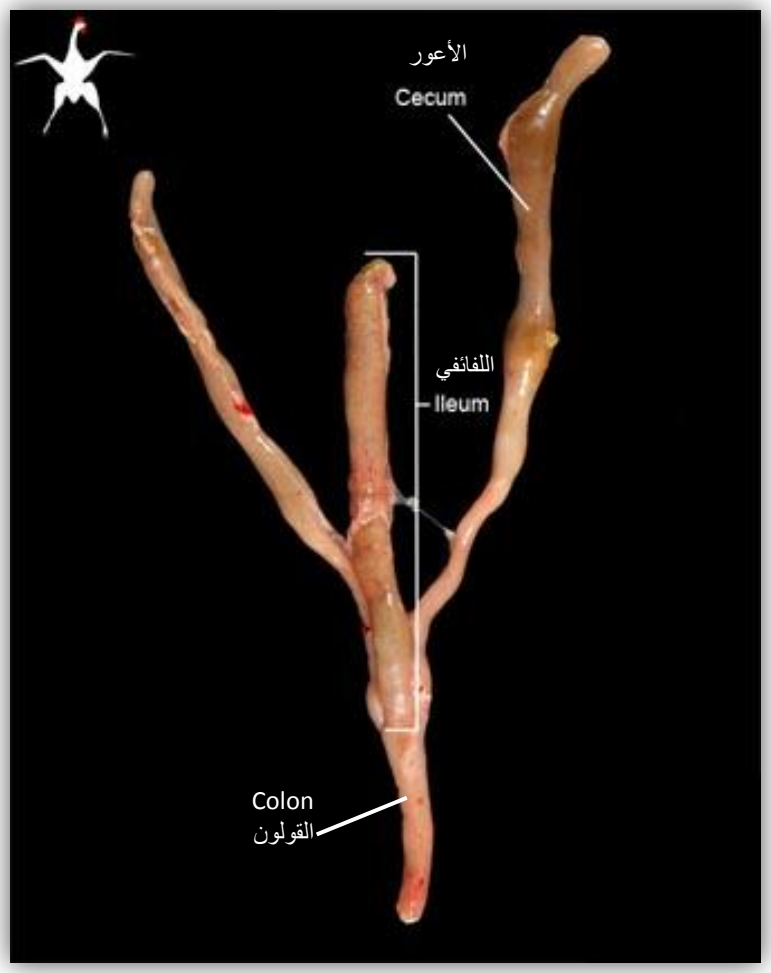

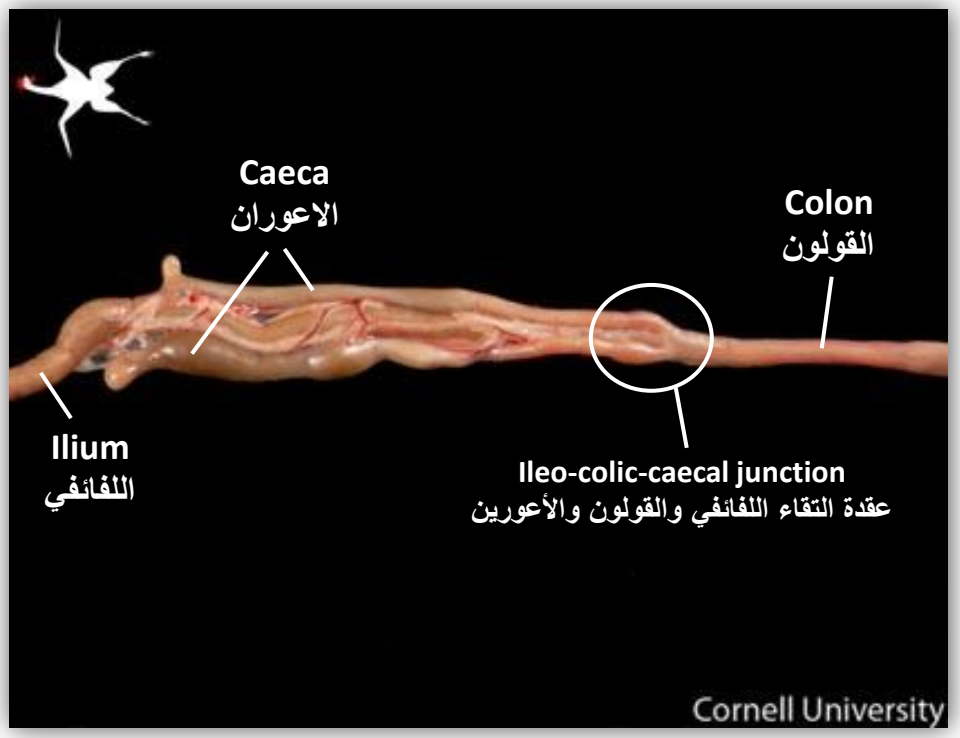

الجهاز الهضمي في الدجاج

المجمع (Cloaca):

- تنتهي الأمعاء الغليظة حيث تصب في التجويف الأمامي للمجمع.
- المجمع عبارة عن تجويف إسطواني ينتهي في جزءه الخلفي بفتحة تؤدي إلى خارج الجسم.
- يصب في المجمع كل من الامعاء الغليظة لتجميع الفضلات (البراز)، والجهازالبولي لتجميع البول، فيخلط البول والبراز ليطرحا خارج الجسم بشكل زرق، كما يصب في المجمع أيضاً قناة البيض في الإناث، والقناتان الدافقتان في الذكر.
- التركيب النسيجي للمجمع يشبه تركيب الأمعاء الغليظة، إلا أن طبقة الغشاء المخاطي العضلي تختفي قرب فتحة المجمع.
- يقسم المجمع إلى ٣ حجرات غير متمايزة:

١. الحجرة الامامية وهي امتداد للقولون (مكان البراز).
٢. الحجرة الوسطى وتصب فيها أقنية الجهازين البولي والتناسلي (مكان البول).
٣. الحجرة الخلفية والتي تفتح إلى خارج الجسم وتسمى فتحة المجمع (مكان التكاثر).

- يوجد في الطيور التي لا تزيد أعمارها عن السنة فتحة علوية في المجمع تتصل بكيس يدعى غدة أو جراب فابريشيص (bursa of fabricius)، معظم الأنسجة فيها لمفاوية وتلعب دوراً مناعياً هاماً.

الجهاز الهضمي في الدجاج

المجمع (Cloaca):

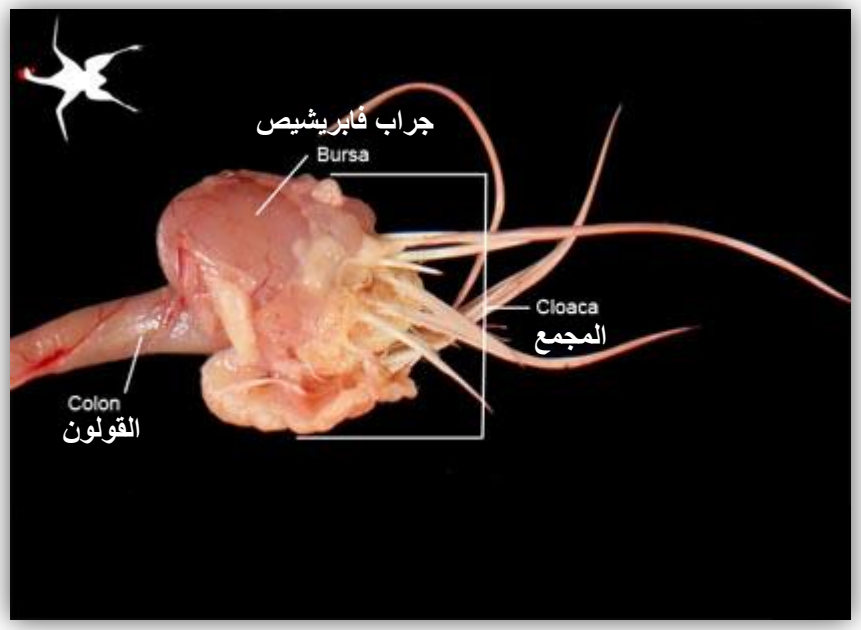

الجهاز الهضمي في الدجاج

المجمع (Cloaca):

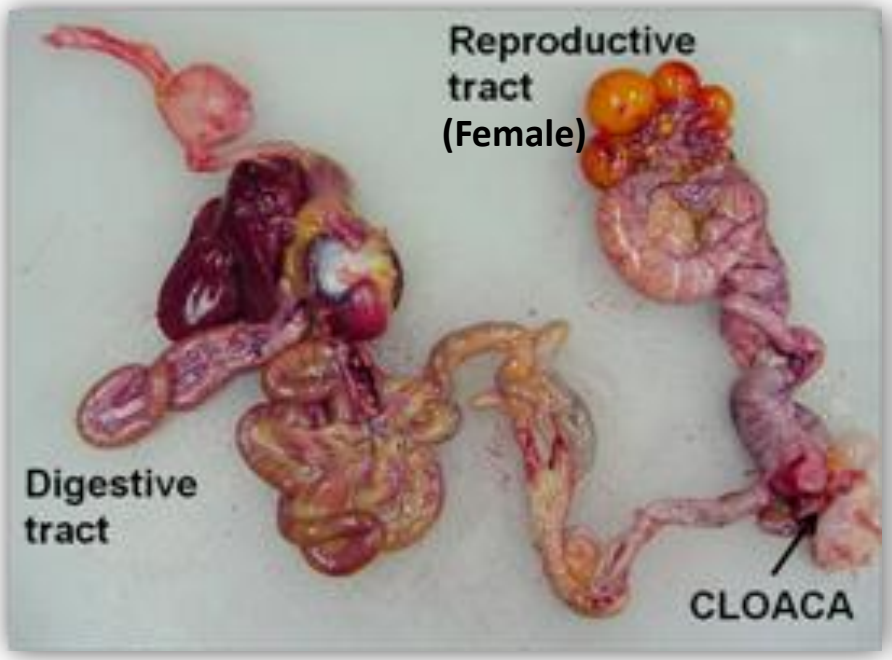

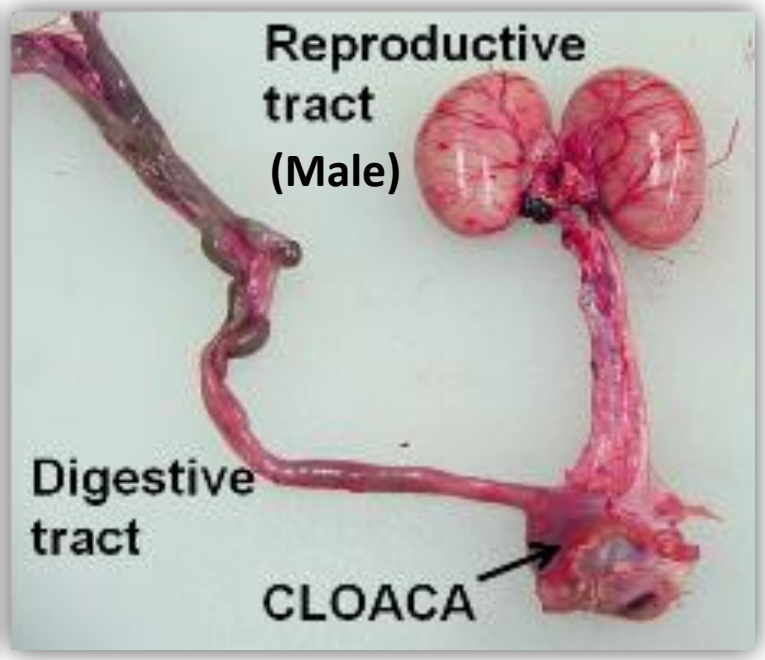

الجهاز الهضمي في الدجاج

المجمع (Cloaca):

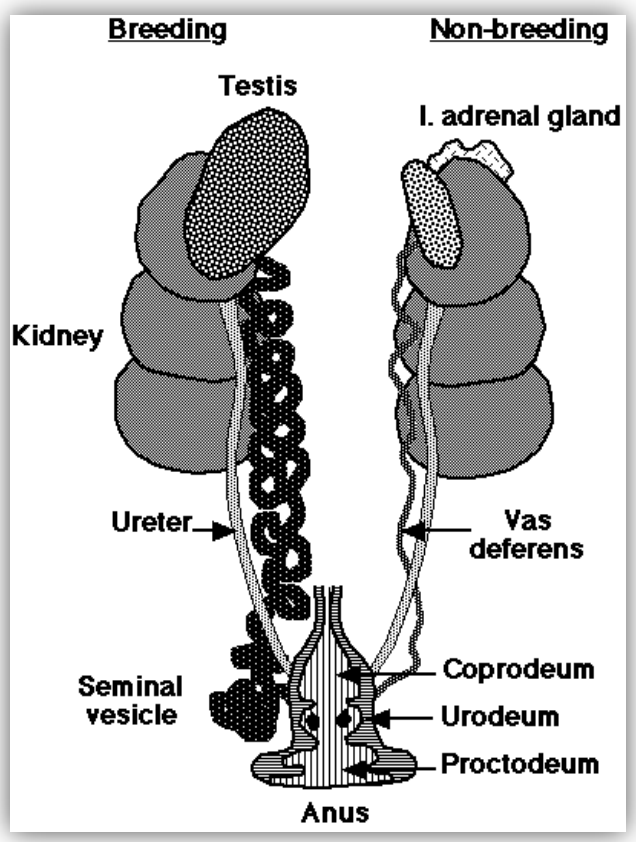

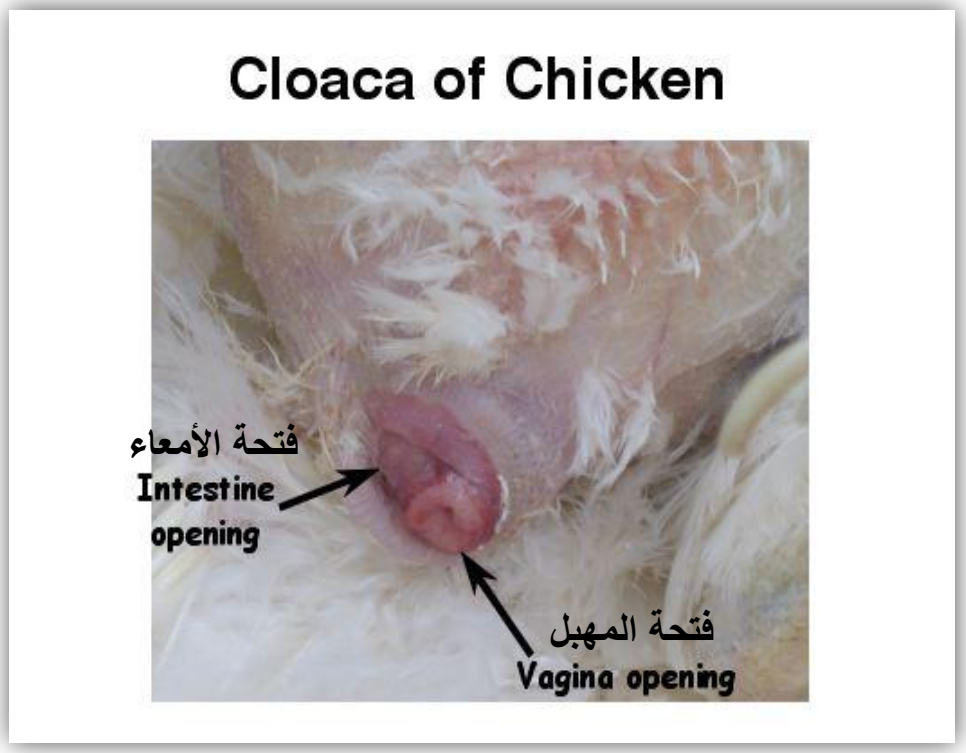

الجهاز الهضمي في الدجاج

- **الكبد (Liver):**

- يتألف الكبد من فصين، يتوضعان خلف القلب في أسفل التجويف البطني ومجاوراً لحد التلاصق مع المعدة الغدية والطحال، والفص الأيمن أكبر من الأيسر.
- لون الكبد بني غامق (لون الشوكولاتة)، باستثناء الأيام الأولى بعد الفقس (١٠ – ١٤ يوم)، حيث يكون باهت اللون، نتيجة أمتصاص الدهون من المح.
- يزن الكبد في الدجاجة البالغة حوالي ٥٠غ ويغلفه غشاء مصلي رقيق ولامع.
- تموت خلايا الكبد وتتجدد باستمرار وبسرعة.
- يتغذى الكبد من الشريان البطيني لوظائفه الحيوية الاساسية ومن شبكة التروية الكبدية التي تنقل المكونات الغذائية المهضومة والممتصة من الأمعاء إلى الكبد عن طريق وريدين يدخل كل واحد منهما إلى فص حيث يلتقيان داخل الكبد.

الجهاز الهضمي في الدجاج

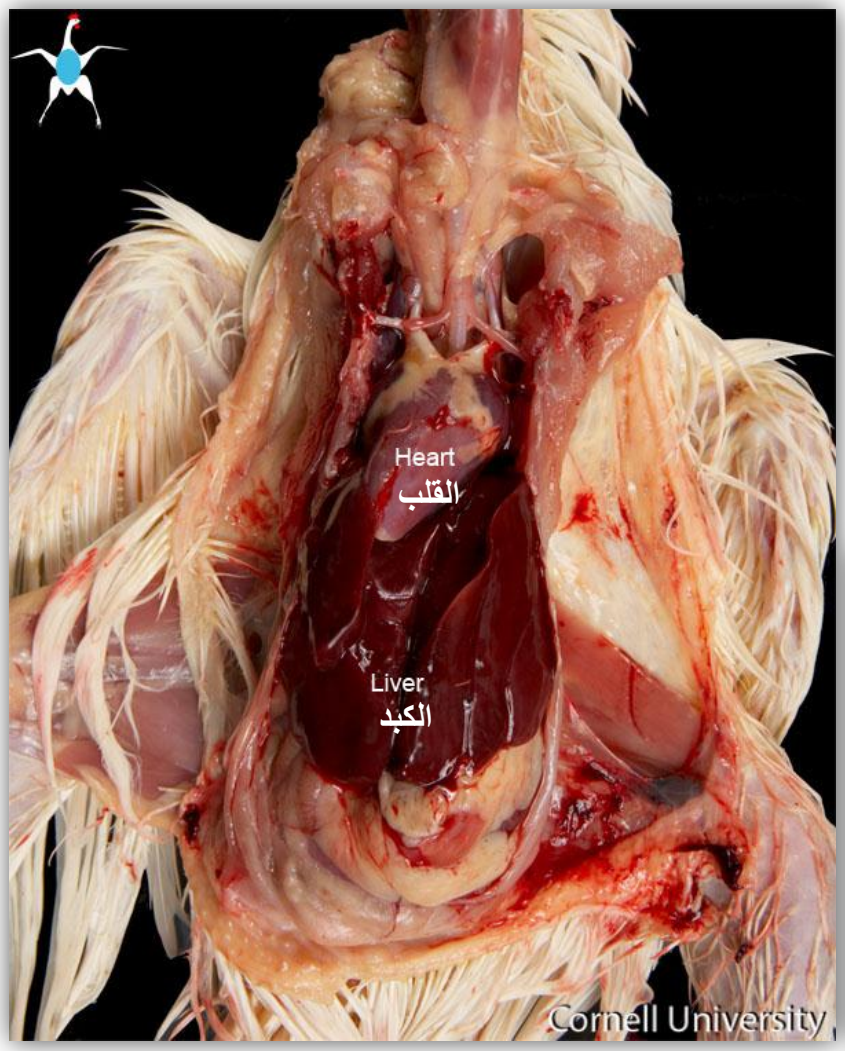

- **الكبد (Liver):**

الجهاز الهضمي في الدجاج

الكبد (Liver):

أهم وظائف الكبد:

١. تكوين العصارة الصفراوية التي تحتوي على الاملاح والصبغات الصفراوية، التي تلعب دوراً هاماً في تفكيك الدهون إلى حموض دهنية وجليسيرول.
٢. تمثيل الكربوهيدرات والبروتينات والدهون.
٣. تحطيم وإنتاج خلايا الدم المختلفة.
٤. تكوين بروتينات مصورة الدم وكذلك الفيبروجين المسؤول عن تجلط الدم.
٥. تخزين الجليكوجين (السكر الحيواني) والدهون والفيتامينات الذوابة بالدهون مثل فيتامين آ و د .
٦. تخليص الجسم من الكثير من السموم.

الجهاز الهضمي في الدجاج

الحوصلة الصفراوية (Gall Bladder):

- تتموضع الحوصلة الصفراوية على الوجه الداخلي للفص الأيمين للكبد، وتحتها يوجد الطحال "Spleen".
- القناتان الصفراوتان تنحدران من الفص الأيمن للكبد، واحدة منهما تأتي من الحوصلة الصفراوية والثانين تصل بين الكبد والامعاء الدقيقة، وكلاهما تصبان في الأمعاء الدقيقة.
- يوجد أيضاً شبكة من الأقنية الصفراوية الدقيقة تصل بين الفصين الأيمن والأيسر للكبد.
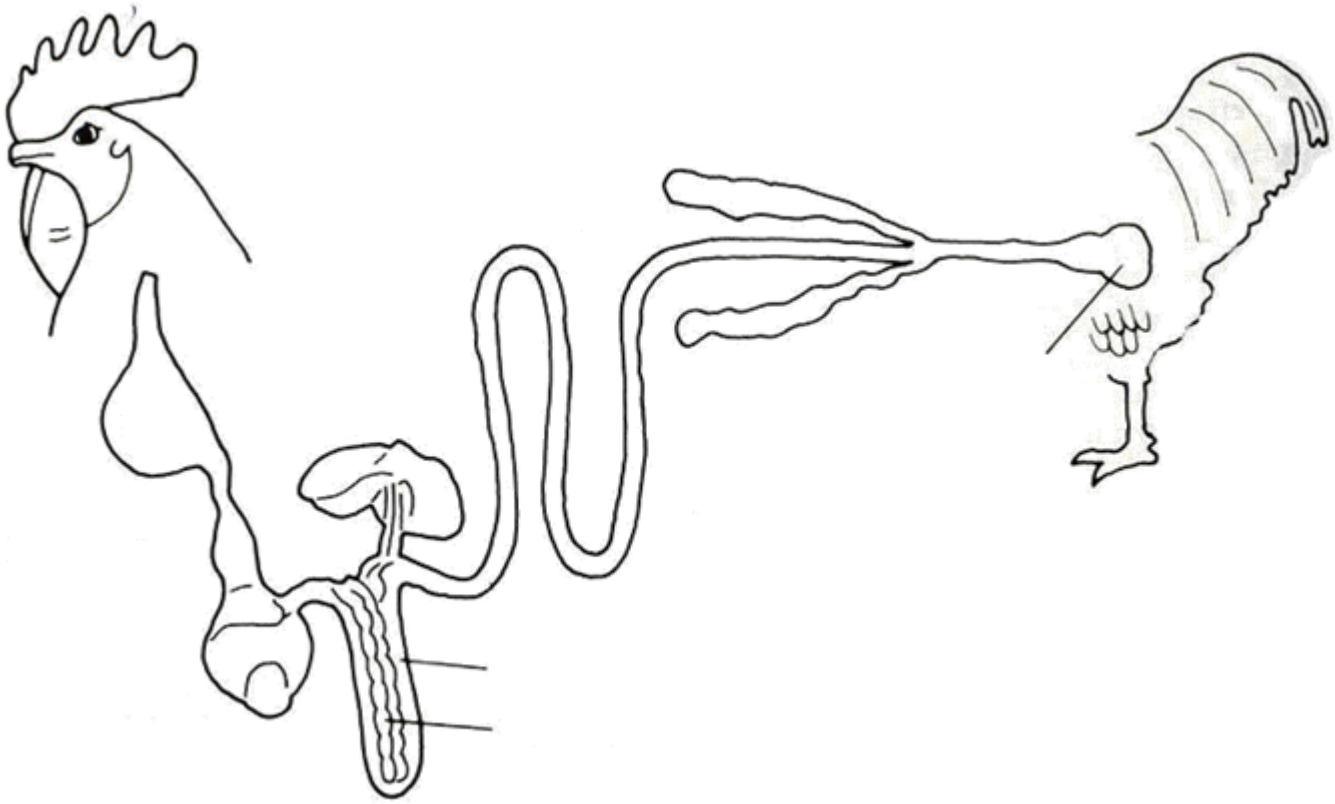
شكراً للمتابعة