

## الفحص الفيزيائي عند الأطفال Physical Examination of the Children

**الهدف:** تقييم شامل لحديثي الولادة للكشف عن التشوهات إن وجدت.

### نموذج الصحة الوظيفي:

نمط إدراك الصحة- تدبير الصحة، نمط النشاط والتمارين، ونمط التغذية و الإستقلاب ، نمط الحياة الجنسية الإيجابية.

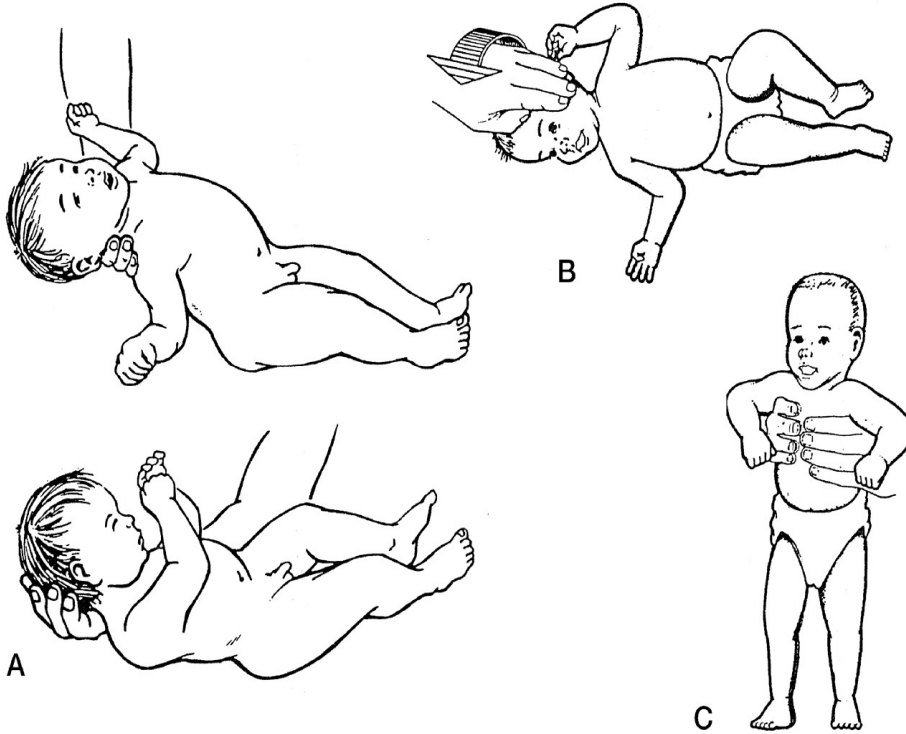
### الأهداف: (purpose)

في نهاية المقرر سيكون الطلاب قادرين على:

- 1-تحديد وتوثيق الشروط المرتبطة بتقييم حديثي الولادة
- 2-تحديد الهدف من تقييم حديث الولادة
- 3- استخدام المعدات و الأدوات اللازمة لتقييم حديثي الولادة
- 4-تقييم منهجي لحديثي الولادة
- 5- تحديد النتائج الطبيعية لتقييم حديثي الولادة
- 6-نتائج التدرج في الرعاية الصحية التمريضية المقدمة

### الأدوات المستخدمة في التقييم: Equipment

- 1- منبع ضوئي
- 2- شريط القياس
- 3- سماعة طبية
- 4 - مقياس الوزن



## الإجراء: (procedure)

م	الخطوات ( Steps )	U لم يتم	S تم
1	أخذ قصة الحمل من الأم: - قبل الولادة - أثناء الولادة - بعد الولادة		
2	ضمان بيئة دافئة.		
3	اغسل يديك.		
4	<b>تقييم:</b> العلامات الحيوية (درجة الحرارة- النبض- التنفس- الضغط)		
5	أخذ مقاييس النمو (الطول- الوزن- محيط الرأس- محيط الصدر)		
6	<b>المظهر العام:</b> <b>التأمل:</b> النظافة ( يجب أن يكون الطفل نظيف لارائحة خاصة )، التصرف (يكون الطفل عادة "واعي- نشيط)، التفاعل مع الأبوين، تعابير الوجه، اللون، الوضعية، حركات الجسم، الحالة التغذوية، الكلام والإنتباه (انتباهه وكلامه واضح ومناسبين لعمره)، اللباس (يجب أن تكون بحالة جيدة ومناسبة للطقس) ، مستوى التعاون		
7	<b>الجلد و الشعر والأظافر</b> <b>- التأمل:</b> لاحظ اللون الطبيعي هو الوردي إلى البني اعتمادا" على العرق والذي يختلف من شخص لآخر، لاحظ السماكة والتوعية وتأمل حدوثنزف أو آفات مرضية (نمشات- كدمات) . <b>- الجس:</b> قيم طراوة وكثافة الجلد مع الثنية الجلدية وذلك بقرص مقطع صغير من الجلد بين السبابة والإبهام ثم اترك الجلد حيث أن الجلد الطبيعي يعود بسرعة إلى شكله الطبيعي، كما يجب تقييم الوذمة. يجب أن تكون الرائحة نظيفة أو بسيطة و يكون الجلد جاف و طري دافئ،رطب قليلا،غير متوزم. <b>- الشعر:</b> يجب تقييم لون وكثافة وتوزع الأشعار في الفروة والأهداب والحواجب وباقي مناطق الجسم. يجب تأمل وجس الفروة وملاحظة كثافة الشعر والبحث عن أي آفة تصيب الشعر. حيث يكون شعر الفروة لامع قوي ومرن. <b>- الأظافر:</b> يجب أن تكون الأظافر وردية، ناعمة، محدبة قليلا" أو مسطحة وبسماكة متناسقة. ثابتة بالجس ، وناعمة وقابلة للإنعطاف - يكون التحذب الطبيعي للظفر 160 درجة. - زمن الإمتلاء الشعري الطبيعي هو أقل من 3 ثا.		
8	<b>الرأس والعنق</b> يجب تأمل وجس الرأس/الشكل،الوضعة،التناظر/سيطرة الرأس،حركة الرأس - يكون الرأس طبيعي التطور الدماغي، متوسط على العنق ومتناظرا". <b>اليافوخ الأمامي:</b> يكون زمردي حيث يكون قطره من 4 – 5 سم ويغلق بعمر 12 – 18 شهر. <b>اليافوخ الخلفي:</b> يكون شكله مثلثي حيث يكون قطره من 0.5 إلى 1سم ويغلق بعمر 2شهر ويشعر بحواف الدروز حتى عمر 6 شهور يكون الوجه متناسبا" ومتناظرا" وشكله بيضوي أو دائري أو مربعي وتكون الحركات متساوية بالجهتين . - تكون عضلات العنق متناظرة والرأس في وضع مركزي والعنق قصير ،وتكون الطيات بين العنق والكتف شائعة في فترة الرضاعة ويستطيع الطفل تحريك رأسه دورة كاملة بدون ألم أو تحدد. - برزخ الدرق هو الجزء الوحيد الذي يجب أن يجس .		

	<p style="text-align: center;"><b><u>الأنف</u></b></p> <p>يجب تقييم كل منخر بحيث يطلب من الطفل الكبير بأن يسد أحد المنخرين ويتنفس من الآخر .</p> <ul style="list-style-type: none"> <li>- كلا المنخرين يجب أن يكونا نافذين</li> <li>- يجب أن تكون الوتيرة مستقيمة، لا علامات لرض أو نزف أو تورم.</li> <li>- الطفل لا يشعر بأي انزعاج عند الضغط على الجيوب.</li> <li>- يجب أن تكون المخاطية و القرينات وردية بدون وذمات أو آفات ، لا سيلان ولا إيلام.</li> </ul>	9
	<p style="text-align: center;"><b><u>الفم</u></b></p> <p>يجب أن تكون الشفتين عند الأطفال البيض وردية وعند الأطفال السود رمادية أو زرقاء وتكون الشفاه طرية، ناعمة بدون آفات ولا تشققات.</p> <ul style="list-style-type: none"> <li>- الأغشية المخاطية وردية.</li> <li>- تكون اللثة عند الأطفال البيض حمراء شاحبة وذات بقع بنية عند الأطفال السود.</li> <li>- يجب أن يكون اللسان في وسط الفم، وردي ، طري بدون أي آفات</li> <li>- يجب أن يكون الحنك تام وينشأ الحنك الرخو بالوسط عندما يقول الطفل آه .</li> <li>- يجب أن ترتفع اللهاة إلى خط المنتصف عندما يقول الطفل كلمة آه . ويكون البلعوم بدون أي آفات.</li> </ul>	10
	<p style="text-align: center;"><b><u>الأذن</u></b></p> <p>- <b>الأذن الخارجية:</b> يجب تأمل صيوان الأذن، الوضعية، الحجم، التناظر، كشف التشوهات، الإلتهابات، آفات على جلد الصيوان.</p> <p>- <b>الأذن الخارجية:</b> تكون الأذنان متناظرتان، ويجب أن تكون فتحة الصيوان على مسار الخط العيني ضمن زاوية 10°</p> <ul style="list-style-type: none"> <li>- لا يوجد سيلان-أو صملاخ زائد أو آفات ولا يحدث إيلام بمسك الأذن الخارجية.</li> <li>- <b>مجرى السمع الظاهر:</b> يكون المجرى نظيف، ووردي بدون صملاخ زائد أو آفات أو تقشرات أو وجود أجسام أجنبية، يكون الصملاخ الطبيعي أصفر طري لا رائحة له.</li> <li>- <b>الفحص بالمنظار:</b> يجب أن يكون لون المجرى وردي بدون إيلام، آفات احمرارية، سيلان، تصلب، أو وجود جسم أجنبي.</li> <li>- يجب أن يكون غشاء الطبل رمادي لامع إلى الأبيض.</li> <li>- <b>القدرة السمعية:</b> يجب أن يتعرف الأطفال الكبار على الأصوات من خلال اختبار الهمسة.</li> </ul>	11
	<p style="text-align: center;"><b><u>الصدر</u></b></p> <p>- <b>التأمل:</b> يكون لون الجلد وردي ، وبدون أي آفات.</p> <p>يكون التنفس عند الرضع والأطفال دون ال 7 سنوات بطنياً.</p> <p>يجب أن يكون شكل الصدر ناعم ومدور ومتناظر عند الرضع حيث أن القطر الأمامي الخلفي يساوي القطر المعترض .</p> <p>وبعمر 5- 6 سنوات تكون تدويرة الصدر حوالي 1- 2 أو 5- 7 كما عند الكهول. لا يوجد سحب أو انتباج.</p> <ul style="list-style-type: none"> <li>- <b>الجبس:</b> يجب إجراء الجس لكشف الإيلام (رض) والكتل (أورام) النبضان، الوذمات والآفات.</li> <li>- يجب أن تكون حدود الرغامى على الخط المنتصف والمسافات متساوية في الجهتين.</li> <li>- يجب تقييم التمدد الصدري من الأمام والخلف معاً، فالتمدد الطبيعي للصدر هو 3 – 5 سم.</li> <li>- يجب تقييم الإحتكاكات الفرقعية بجز الصدر وذلك بوضع راحتي اليدين أو راحة الأصابع ويطلب من الطفل بترديد رقم 44. وقد تجس الإحتكاكات الفرقعية عند ب كاء الطفل.</li> <li>- <b>القرع:</b> يجرى القرع لتحديد وجود هواء، سائل، اجسام صلبة في الرئتين ولتحديد حدود الأعضاء ضمن جوف الصدر.</li> <li>- يتم قرع الصدر لكشف الفتق الحجابي لقياس عمق تنفس الطفل عندما يظهر تنفسه سطحياً" أو مؤلماً" ويتم ذلك بوضع الطفل بالجلوس وتقف كفاحص خلف صدر الطفل. وتبدأ بالقرع على طول لوح الكتف من قمة الرئة اليمنى (وضاحة) إلى الحافة السفلية للرئة حيث تشعر بالأصمية (الحجاب). يجب تعليم هذه النقطة بقلم رصاص، ثم اطلب من الطفل ليأخذ نفس</li> </ul>	12

		<p>عميق/شهيق وزفير ثم يحبس النفس./ ثم اقرع من النقطة المعلمة بقلم الرصاص حتى تتغير أصمية الحجاب إلى وضاحة الرئة.</p> <p><b>- الإصغاء:</b> يجب تقييم الأصوات التنفسية الطبيعية والمرضية وأي أصوات غريبة بالرئة أو بالجانب.</p> <p>- يمكن إجراء إصغاء الصدر للطفل وهو بحضن والديه ليتسنى لك الإصغاء بعيداً عن البكاء. وقد يتعاون الأطفال بأخذ تنفس عميق .</p> <p>-تسمع الأصوات التنفسية السنخية القصبية فوق القصبية الرئيسية وخاصة في قمة الرئة اليمنى وخلال الشهيق والزفير تكون هذه الأصوات متساوية .</p> <p>- تسمع الأصوات القصبية فوق الرغامى ويكون الزفير أطول من الشهيق وتواتر مرتفع وشدة عالية.</p> <p>- تكون الأصوات التنفسية أعلى وأحشن عند الرضع منها عند الكهول. وتكون الأصوات التنفسية عند الولدان بطيئة وسطحية.</p>
	13	<p><b><u>القلب</u></b></p> <p><b>- التأمل:</b> يتم تأمل منطقة القلب بوضعية الجلوس والإضطجاع الظهرى.</p> <p>لا يوجد نبضان أو رفعات خلف القص أو ارتعاش أو سحب.</p> <p><b>- الجس:</b> يجب إجراء اللمس بشكل ناعم ولطيف سامحاً للحركات الصدر أن تتحرك وعندها يجس منطقة القلب والطفل بوضعية الإضطجاع الظهرى بينما يجس نبض الطفل بوضعية الجلوس أو الإستلقاء الجانبي.</p> <p>يجب جس صدمة القلب. والبؤر التالية براحة اليد.</p> <p>أ- تكون البؤرة الأبهريّة في الورد الثاني أيمن القص</p> <p>ب- تكون البؤرة الرئويّة في الورد الثاني أيسر القص.</p> <p>ج- بؤرة مثلث الشرف في الورد الرابع أيسر القص.</p> <p>د- البؤرة التاجية (البؤرة القمية) بين 0-4 سنوات تكون في الورد الرابع أيسر القص ومن 4-7 سنوات في الورد الرابع خط منتصف الترقوة وبعد 7 سنوات في الورد الخامس أيسر القص أيمن خط منتصف الترقوة.</p> <p>هـ- جس أي رفعات أو ارتعاش كما يجب جس أي نبض في المنطقة الشرسوفية.</p> <p>في الحالات الطبيعية تكون صدمة القمة في مكانها الطبيعي تبعاً للعمر، لا يوجد أي رفعة أو ارتعاش.</p> <p><b>- الإصغاء:</b> تكون أصوات القلب منخفض الذروة . علماً أنّ تقييم القلب والرئة هو أول تقييم يمكن الحصول عليه.</p> <p>- يبدأ بالإصغاء من البؤرة الأبهريّة، النظم القلبي الأول والثاني ثم تصغي إلى الأصوات القلبية الإضافية والنفخات. حيث أن الصوت الثاني هو أعلى من الصوت الأول في القاعدة بينما الصوت الأول هو أعلى في القمة.</p> <p>-النفخات قد تكون موجودة</p>
	14	<p><b><u>البطن</u></b></p> <p><b>- التأمل:</b> يكون بطن الطفل أكبر من صدره حتى عمر 4 سنوات. لا يشاهد أي ندبات أو توسع وريدي أو أي طفح .</p> <p>تكون السرة وردية بدون أي مفرزات أو رائحة أو احمرار أو فتق. لا يوجد أي علامات للحركات الحوية والنبضان أو كتل ظاهرة بالشكل الطبيعي. يكون البطن مسطح وعند الرضع متبارزاً". في الحالة الطبيعية يكون البطن متناظراً".</p> <p><b>- الإصغاء:</b> يتم إصغاء البطن بالسماعة لكشف الأصوات الحوية التي تحدث كل 1 - 15 ثا وكشف النفخات الوعائية في الشرايين ( الأبهري، الكلوي، الحرقفي)</p> <p>تسمع أصوات الأمعاء في كل أرباع البطن، وتكون قصيرة تشبه صوت المعدن وتحدث كل 10- 30 ثا، لا يوجد نفخات.</p> <p><b>- القرع:</b> يقرع كامل البطن. تكون الطبلية هي المسيطرة مع وجود الأصمية فوق الأعضاء (كبد، طحال، مثانة ممتلئة)</p> <p><b>- الجس:</b> يجري الجس السطحي والعميق في كل أقسام البطن بهدوء، وفي حال وجود إيلا م فتترك المنطقة المعنية للأخير.</p> <p>- لا يوجد أي إيلا م أو كتل. وعادة"حافة الكبد غير مجسوسة ماعدا عند الاطفال والمراهقين.</p> <p>- يكون الطحال غير مجسوس.</p>
	15	<p><b><u>الجهاز التناسلي</u></b></p> <p>يجب لبس الكفوف عند الفحص التناسلي مع السرية التامة.</p>

		<p><b>الإناث:</b>  <b>- التأمل:</b> يتم تقييم توزع أشعار العانة لتأكيد النضج الجنسي، البظر، فوهة الإحليل، الشفرين الكبيرين والصغيرين، غشاء البكارة، فتحة الشرج. - راقب التوضع، التشوهات البنوية، اللون، الآفات، السيلان  - حيث تكون مخاطية الفرج وردية وطرية بدون أي آفات ويكون الشفرين طري بدون أي وذمة أو إيلام، لا احمرار.  <b>- الجنس:</b> جس الشفرين وحدود غشاء البكارة.</p> <p><b>الذكور:</b>  <b>- التأمل:</b> قيم توزع أشعار العانة وتأمل القضيب، الغدد، القلفة، جسم القضيب، راقب فتحة وحجم فوهة الإحليل، تأمل الصفن مع ملاحظة أي آفات، تورم، التهاب  <b>- الجنس:</b> بالجنس لا يجب أن يلاحظ أي كتل أو سيلان ويجب أن تكون الخصيتان بالصفن ويجب أن تكون ثابتة، بيضوية ومتناظرة. يجب أن تكون العقد المغنبية غير مجسوسة ولا علامات لوجود فتق.</p>
		<p><b>16</b></p> <p><b>الجهاز العضلي الهيكلي</b></p> <p>- قيم الوضعة وسهولة حركة الطفل العامة، لاحظ التشوهات الخارجية * يبدو الرضع بحالة تقوس الفخذين حتى عمر 18 شهر. يجب أن يقدر الطفل على حمل وزنه عندما يقف أو يمشي.  <b>- المشية:</b> راقب مشية الطفل في الغرفة* يمشي الأطفال الصغار بسرعة وبخطوات صغيرة  <b>- اليدين والمعصمين:</b> افحص حركة اليدين والمعصمين بطلب الطفل بأن يبسط ويبعد اليد ، تأمل اليدين والمعصمين لأي تورم أو احمرار أو ضمور عضلي. في الحالة الطبيعية يجب أن يكونا بكامل حرية الحركة، لا يجب أن يكون أي تورم أو احمرار أو ضخامة عظمية.  <b>- المرفق:</b> يجب أن يكونا بكامل حرية الحركة بدون أي تورم أو عقيدات  <b>- الكتفين:</b> يجب أن يكونا بكامل حرية الحركة ويكون الكتفان متناظرين بدون أي تورم أو تشوه ولا يلاحظ أي احتكاكات.  <b>- القدم والكاحل:</b> يجب أن يكونا بكامل حرية الحركة بدون أي تشوه، تورم، عقيدات أو إيلام.  <b>- الركبة:</b> يجب أن يكونا بكامل حرية الحركة مع الأربطة الطبيعية، لا تشوه  <b>- الورك:</b> يجب أن يكونا بكامل حرية الحركة بدون أي تألم ، يجب أن يتساوى حجم الفخذين.  <b>- العمود الفقري:</b> الإنحناء الطبيعي هو القعس الرقبى والحدب الصدري والقعس القطني المحدب، ويجب أن يكون بكامل حرية الحركة.</p>
		<p><b>17</b></p> <p><b>الجهاز العصبي :</b>  قيم مستوى الوعي، المظهر العام، الاستجابة، قيم اليوافيخ عند الأطفال &gt; السننن.  قيم المنعكسات عند الوليد وهي (المص، الجذر، مورو، إطباق اليدين، مقوية العنق، المشي)  <b>المظهر:</b> الطفل متناسب مع عمره، هل يبدو مطيعاً ومتجاوب.  <b>- مستوى الوعي:</b> اسأل الطفل عن التوقيت واليوم، المكان الحالي، أسماء الأشقاء، أما الرضع يتم تقييم الوعي عندهم عن طريق البكاء، مستوى النشاط، الوضعة والمظهر العام. يجب أن يكون الطفل واعى ومتوجه للزمان والمكان والأشخاص.  <b>- عمليات التفكير:</b> يجب أن يكون التفكير منطقي وموجه وذو أهداف محددة.  <b>- المزاج والتأثر:</b> كلاهما يجب أن يكونا مطابقين للحالة العامة. مثال لو أن الطفل فقد شيء هام جداً "فيبدو وكأنه حزين.  <b>- التواصل:</b> يجب أن يكون الكلام واضحاً مفهوماً "ومتناسباً" مع عمره.  <b>- مستوى الانتباه:</b> يستطيع الطفل أن يتم المهام البسيطة بدون أن يسأل عنها.  <b>- المحاكمة والإدراك:</b> يجب أن يملك الطفل ادراكاً "لشعوره وتصرفاته. والذاكرة يجب أن تكون سليمة.  <b>- الحس:</b> الطفل قادر على تمييز حس الألم والحروق واللمس.  <b>الأعصاب القحفية:</b> (الشمي، البصري، الأعصاب المحركة للعين (3-4-6)، مثلث التوائم، الوجهي، السمعي، اللساني  <b>- البلعومي، المبهم، العصب اللاحق، تحت اللساني)</b></p>