

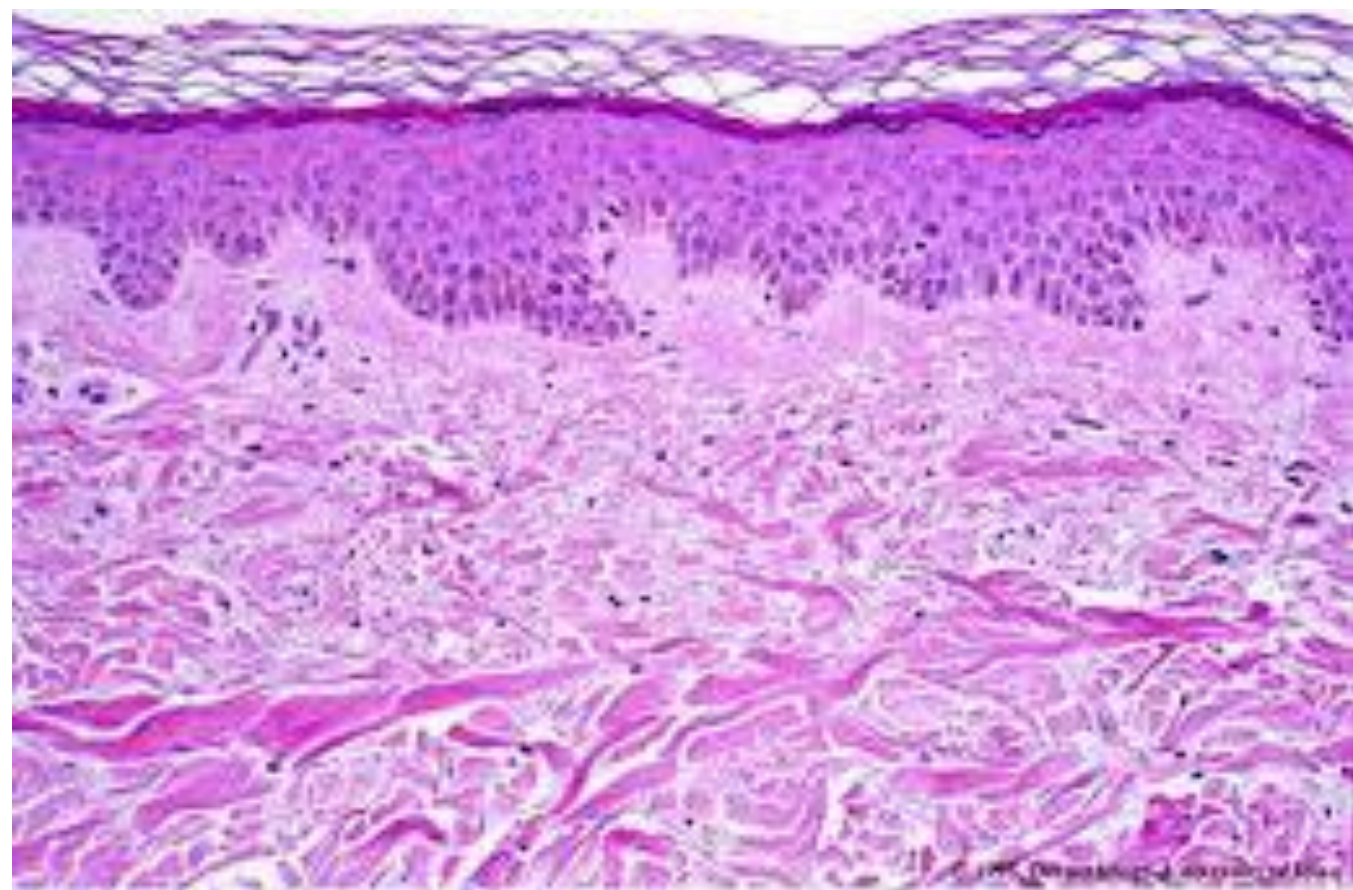
جلادات النسيج الضام

د. عماد الدين يوسفان

اختصاصي أمراض جلدية

جلادات النسيج الضام

- أمراض مختلفة تشترك بوجود تغيرات في النسيج الضام .
- ١-الامراض الوراثية : تؤثر في تشكل أو استقلاب النسيج الضام (متلازمة اهلر دانلوس – الصفروم الكاذب المرن) .
- ٢-اضطرابات استقلابية أو استقلابية مكتسبة:(المران الشمسي)
- ٣-الأمراض الوعائية الكولاجينية : يتلف النسيج الضام نتيجة تفاعلات مناعية معقدة (أمراض المناعة الذاتية:تصلب الجلد- الذآب الحمامي- التهاب الجلد والعضل)



NORMAL SKIN

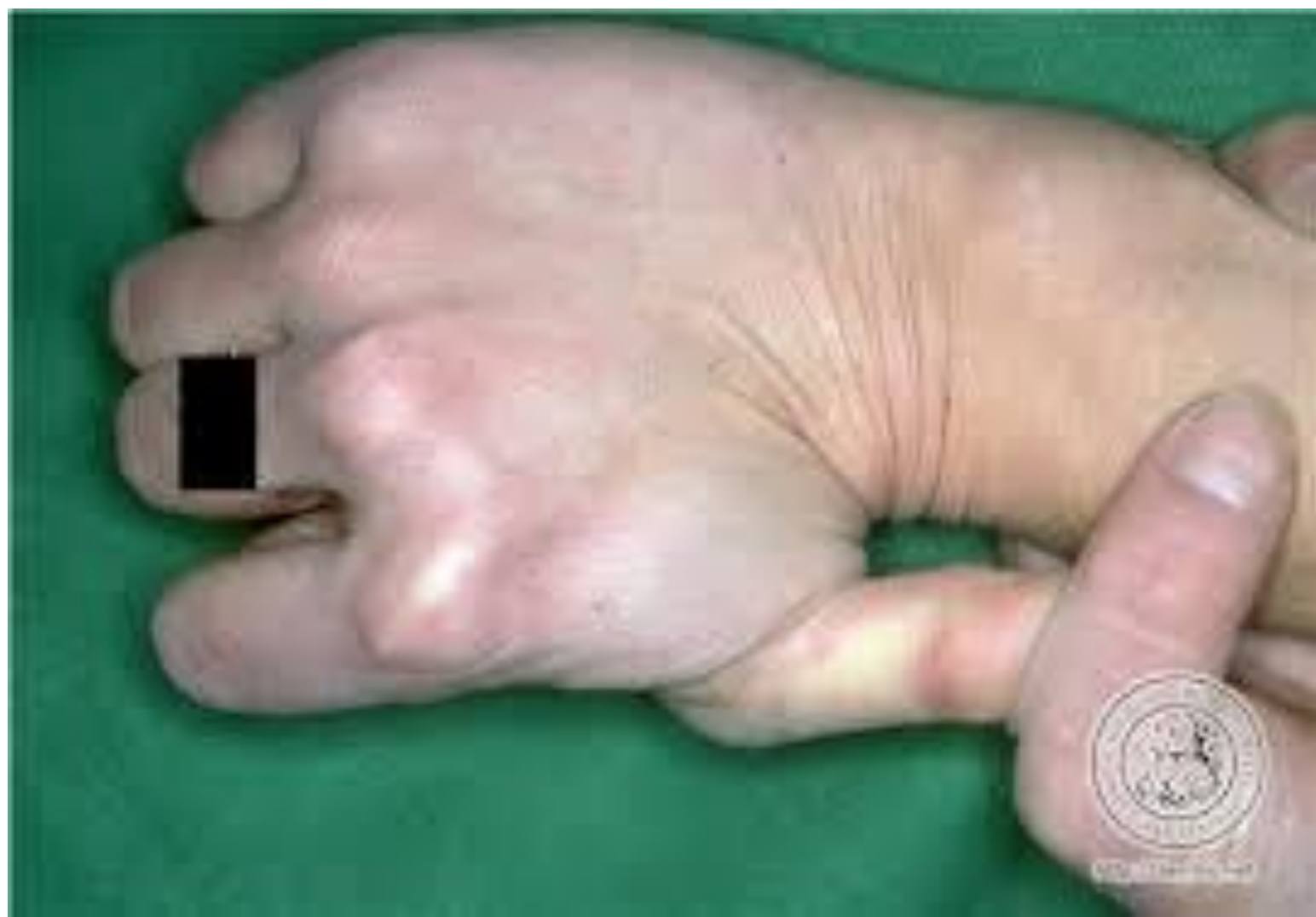متلازمة اهلر دانلوس (الجلد المفرط المرونة)

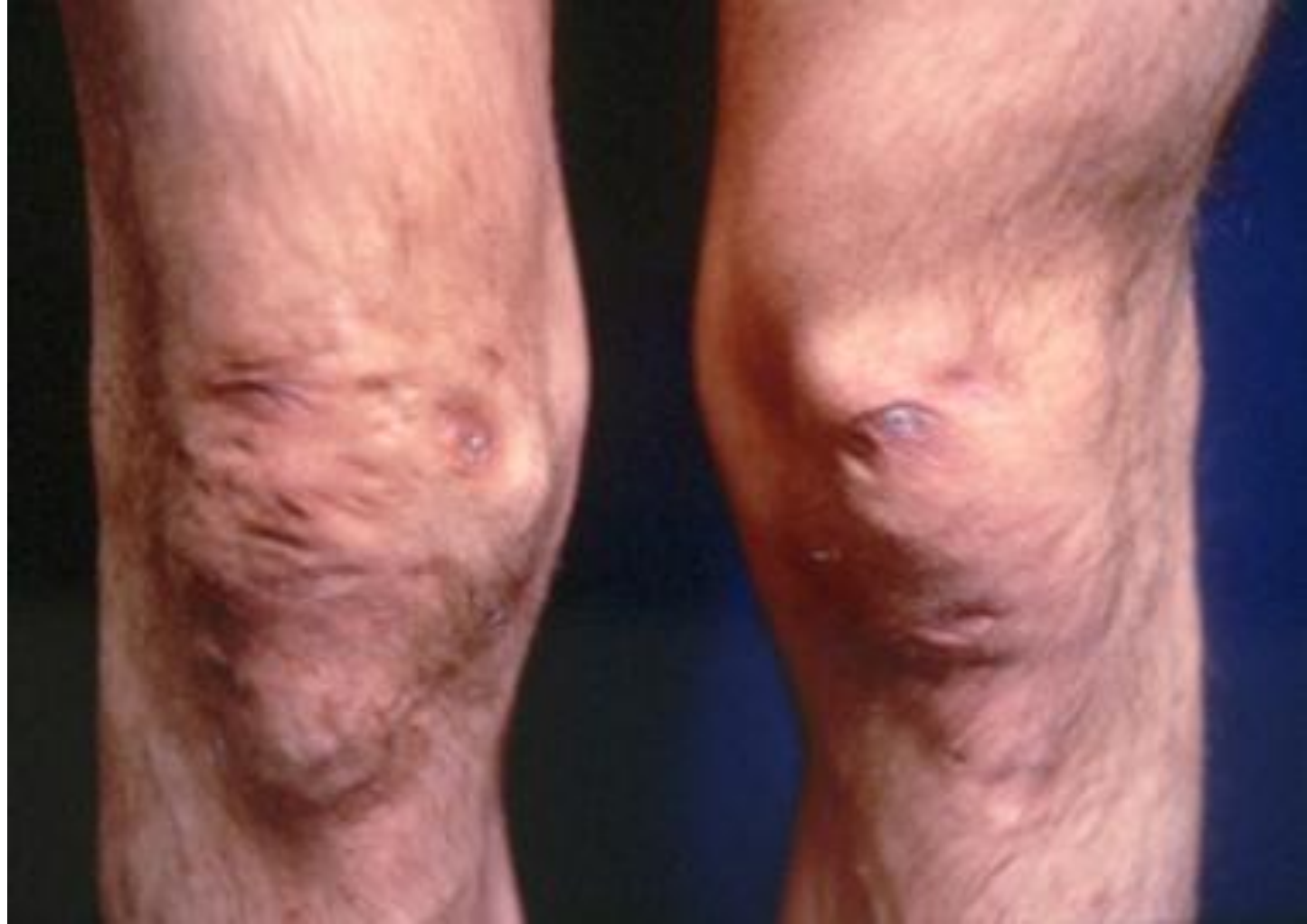- اسم أعطي لمجموعة متغايرة من الاضطرابات الوراثية المختلفة (تم تحديد ١١ نوع مختلف حتى الآن) جميعها تتضمن خلا وراثيا في أحد أنواع الكولاجين أو صنع النسيج الضام وبنيته.
- تتميز جميعها سريريا بفرط حركة المفاصل joint hypermobility ، هشاشة الجلد cutaneous fragility ، فرط تمطط الجلد hyperextensibility .
- يصاب الجلد ، المفاصل ، والأوعية الدموية. (نزوف تحت الجلد بطيئة الارتشاف، التئام بطيء للجروح، تشكل ندبات، تمزق خياطة جروح، فتوق نسيج ضام، خلوع مفصليّة...)
- النمط IV أخطر الانواع لترافقه بتمزقات شريانية arterial rupture و انتقابات حشويه visceral perforation مما قد يهدد الحياة.

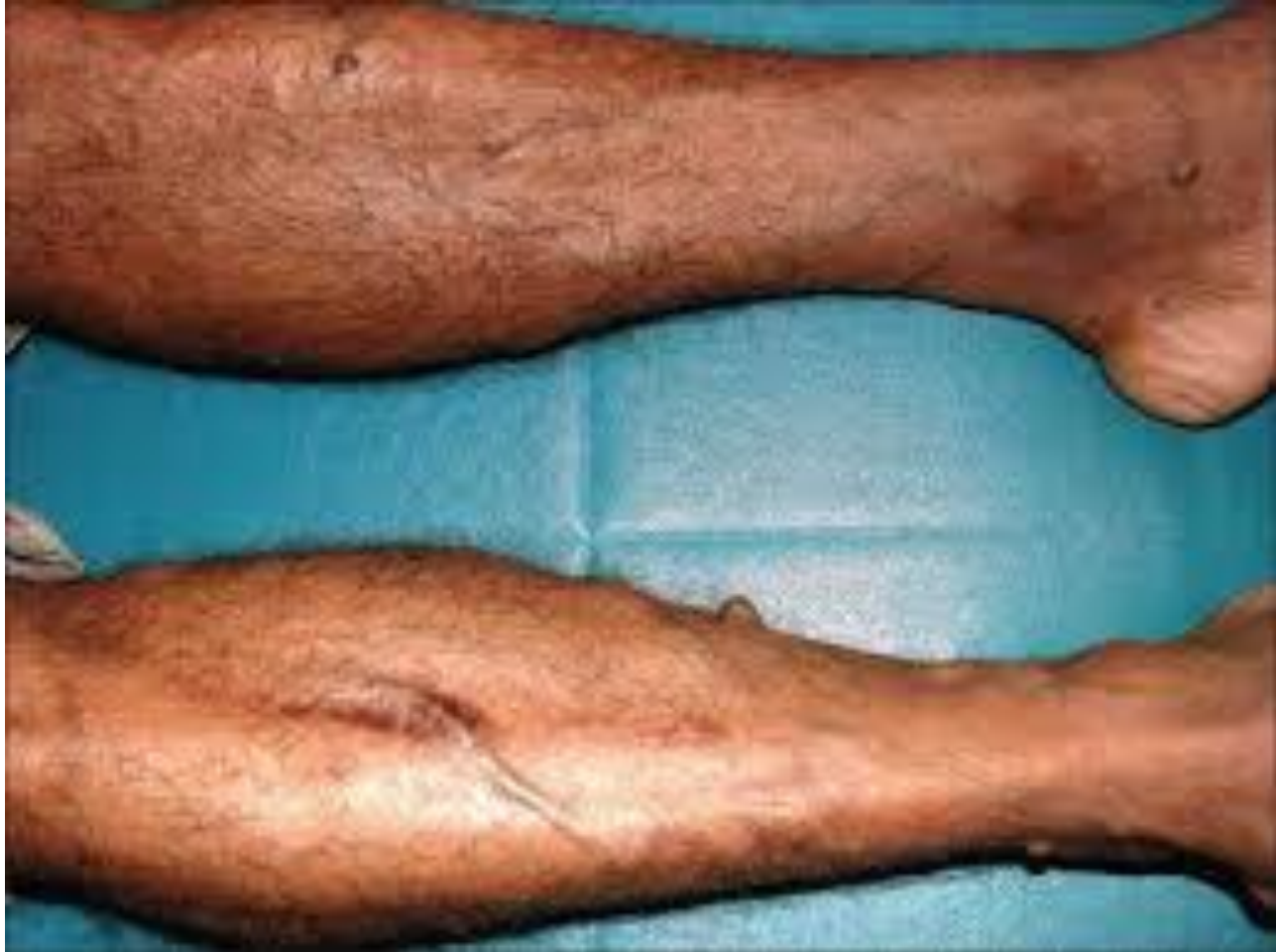


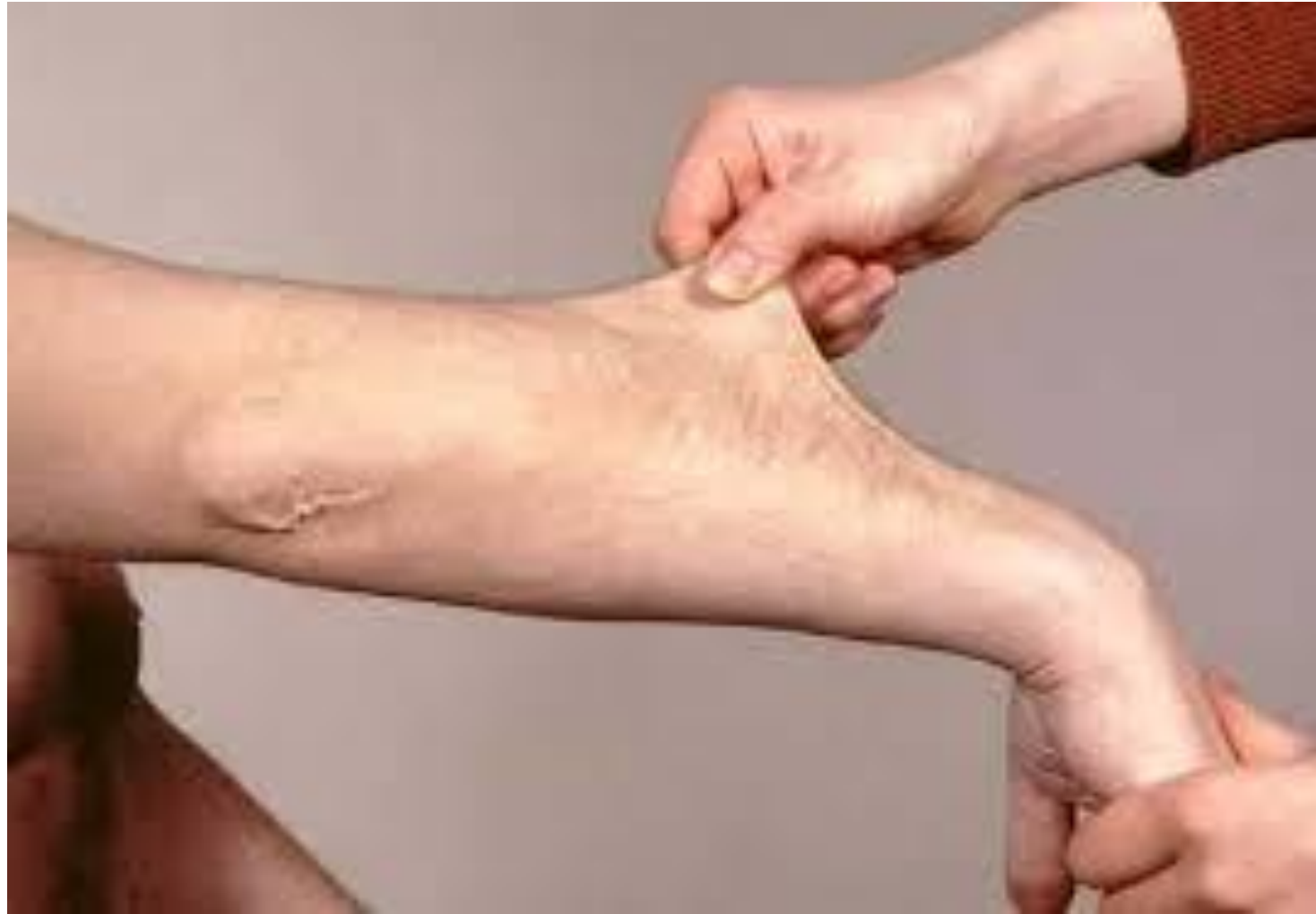


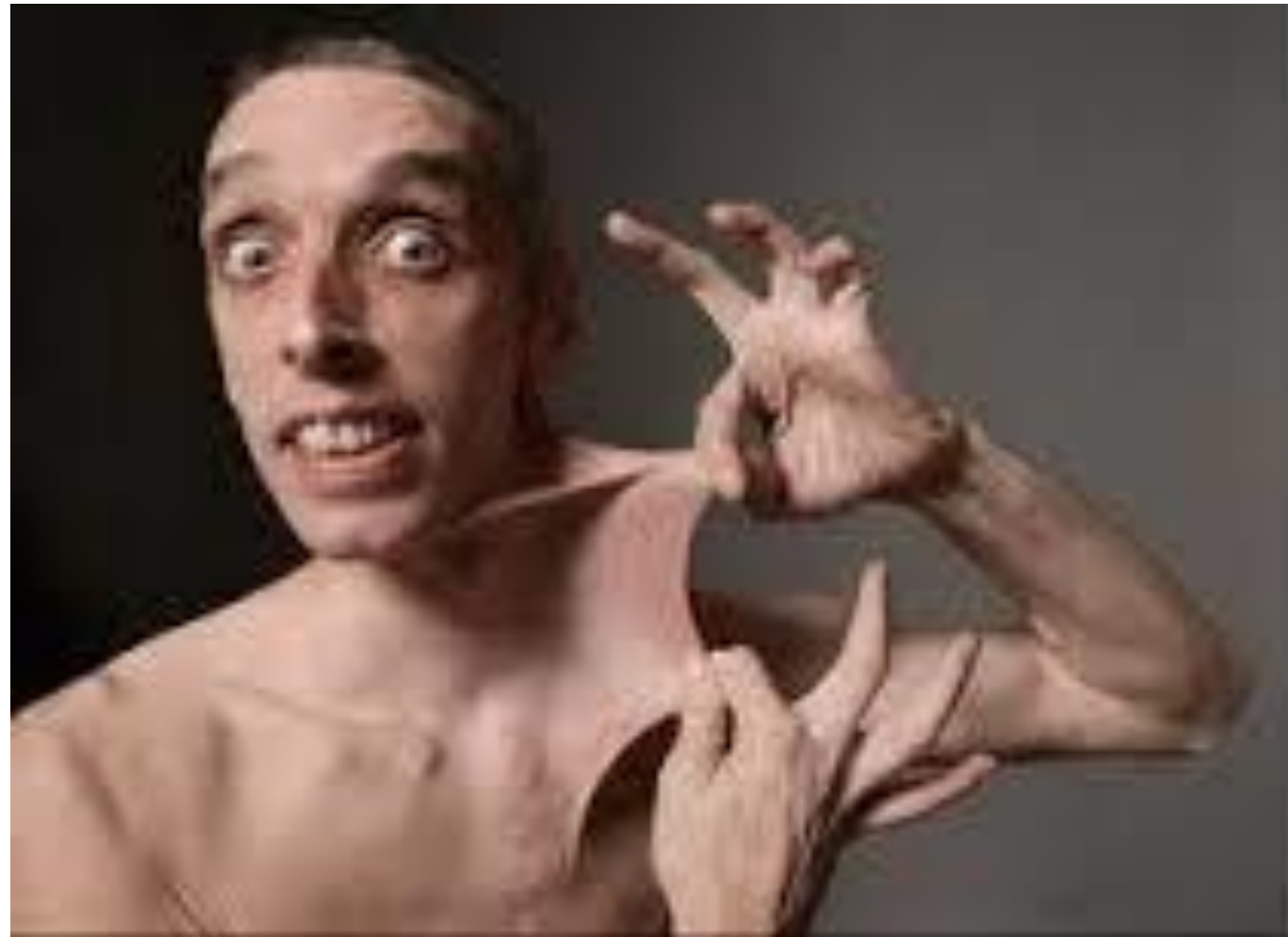




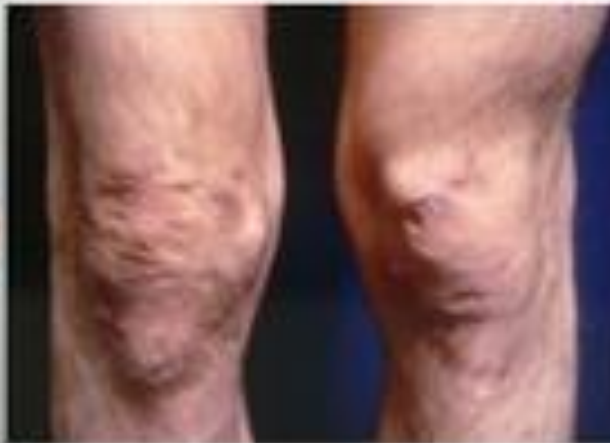
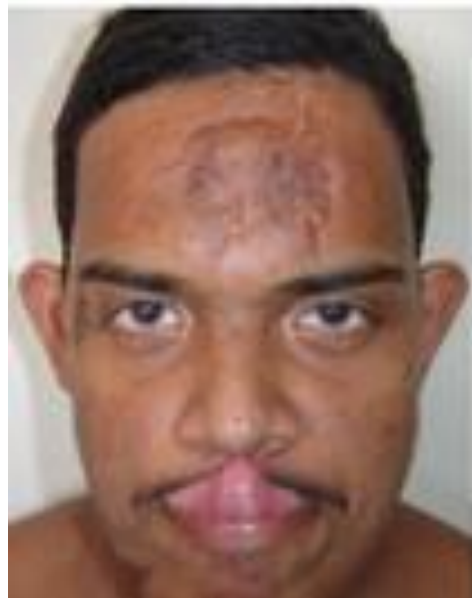
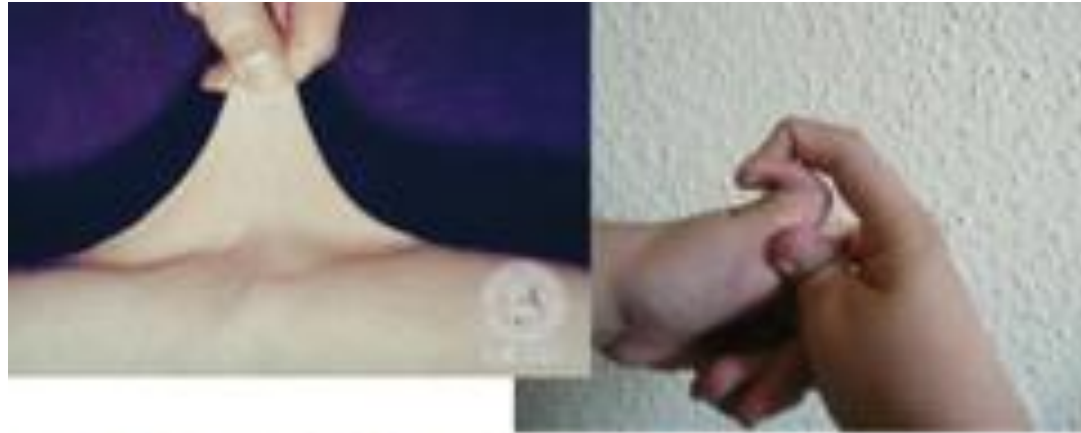
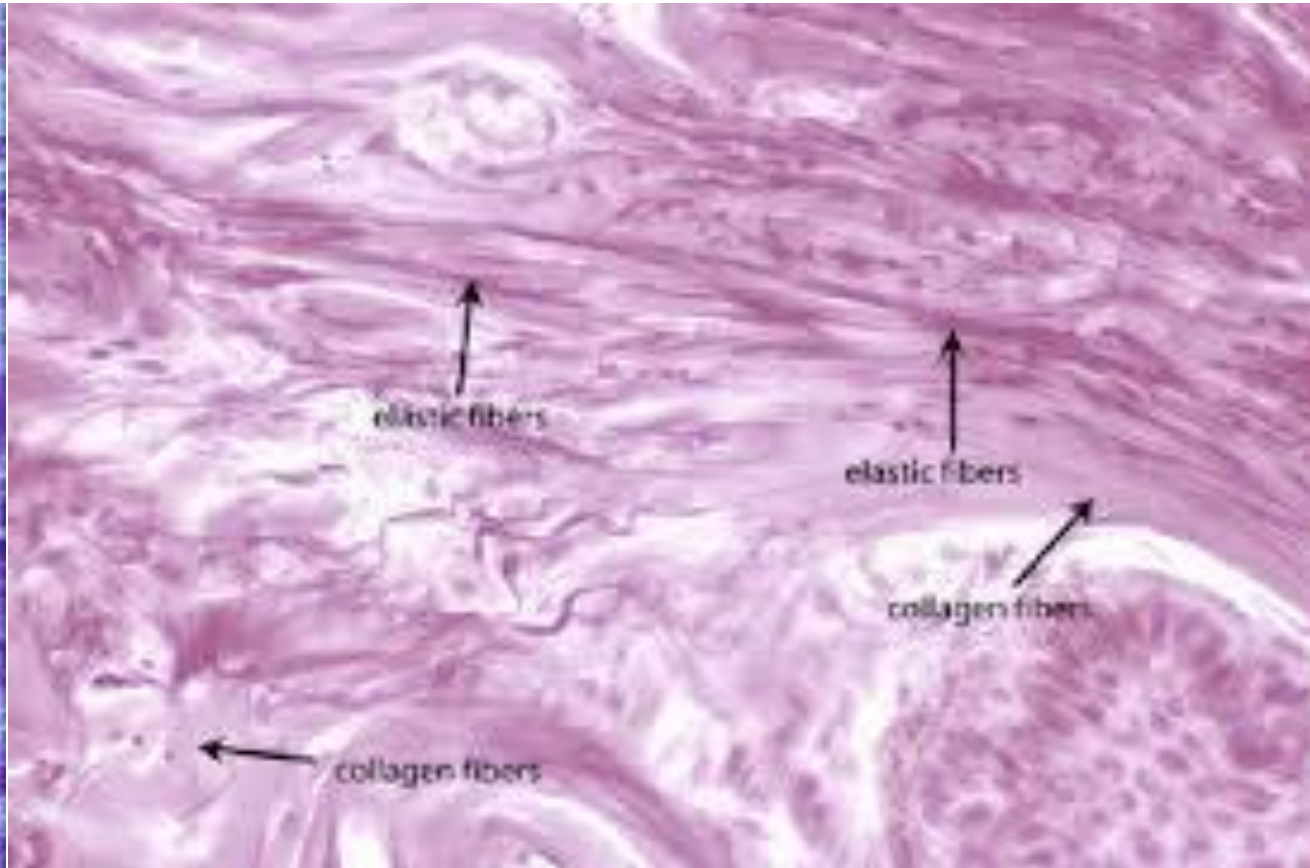
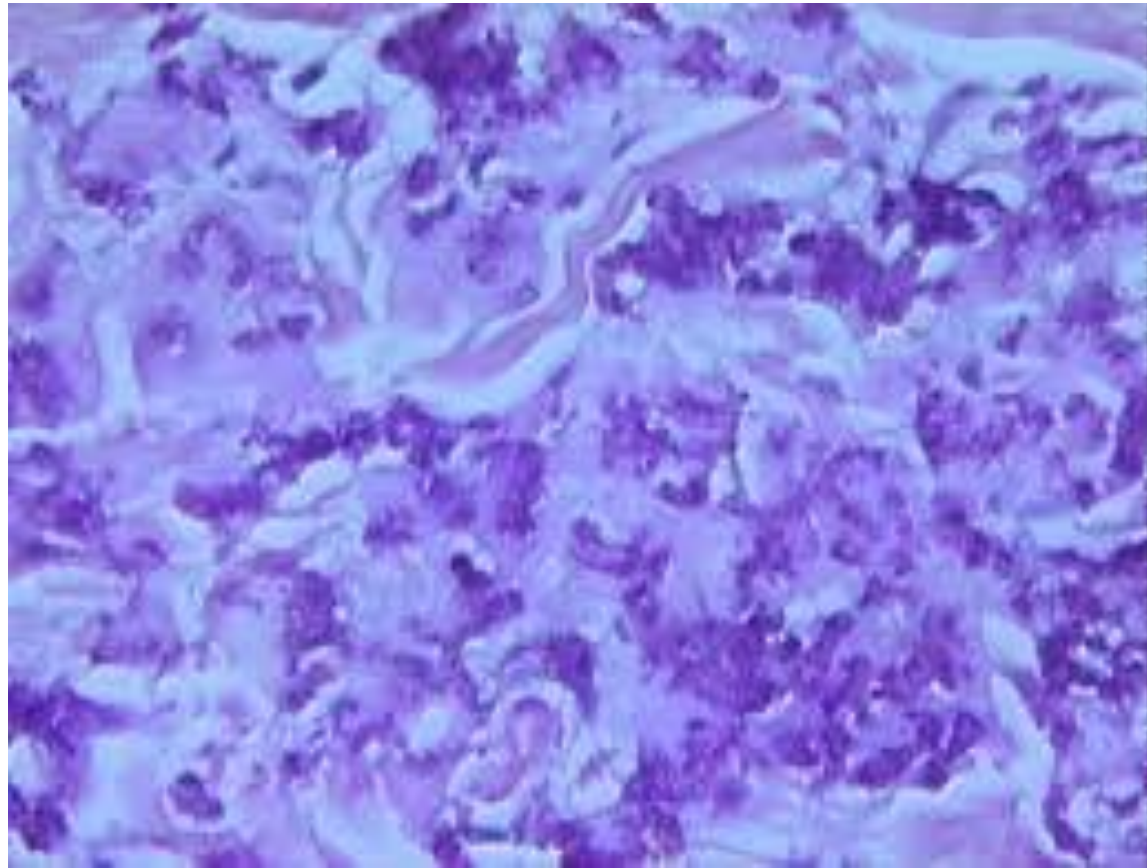


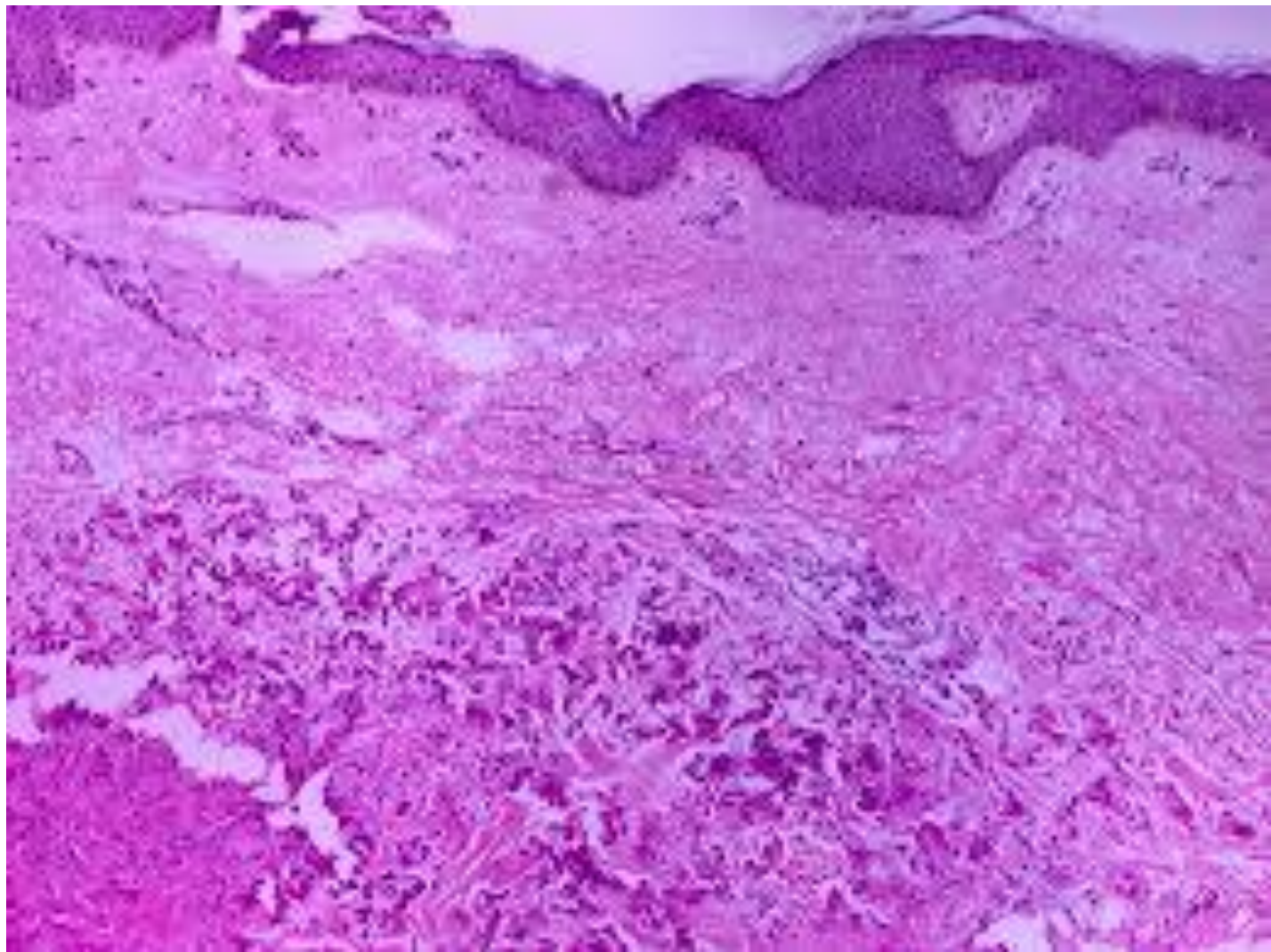




الصفروم الكاذب المرن pseudoxanthoma elasticum

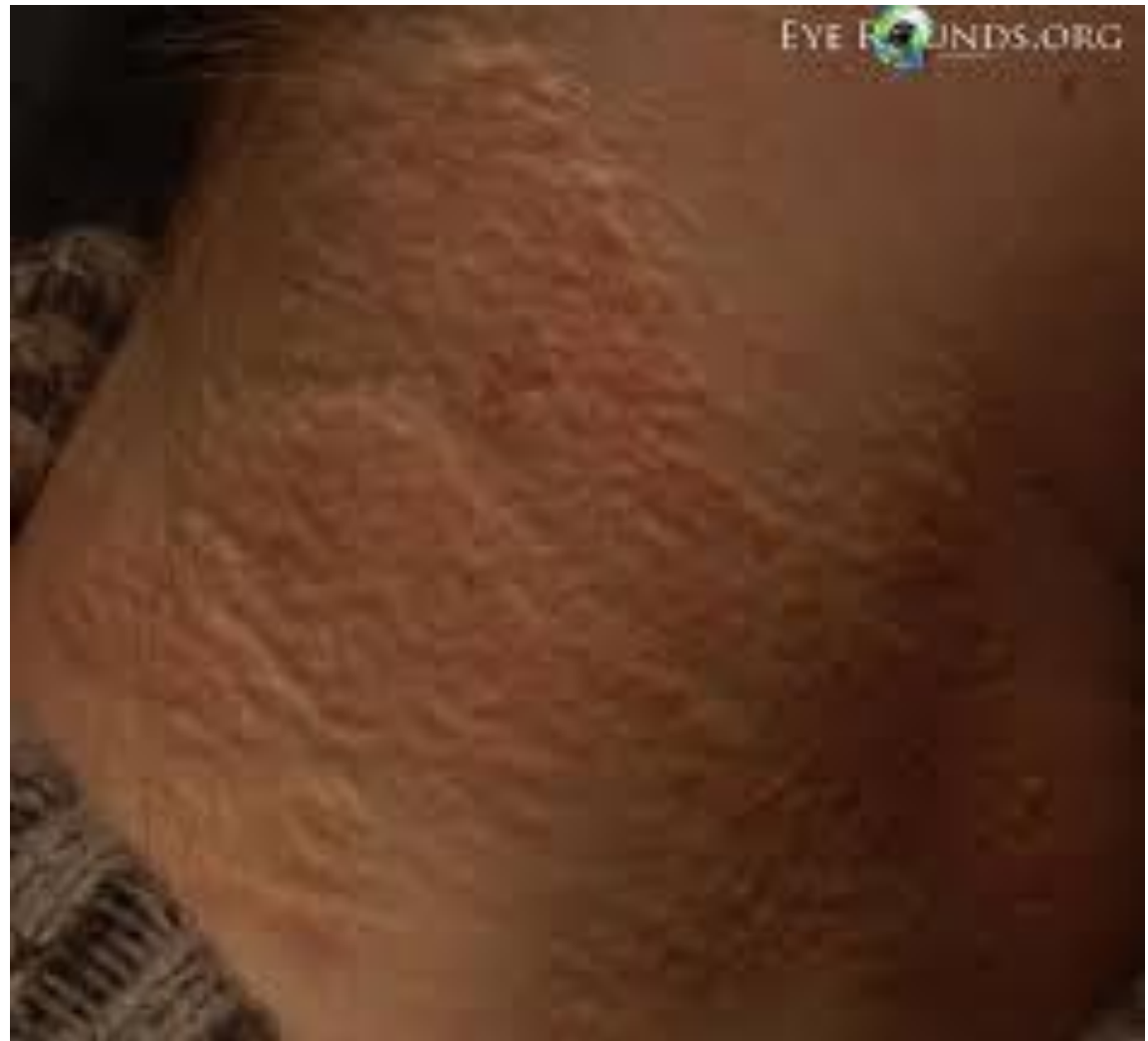- مرض وراثي نادر.
- يصيب الألياف المرنة مؤديا لتقوضها وتكلسها بشكل مستمر مع تقدم العمر.
- يبدو تأثير المرض بشكل أساسي على الجلد-العينين-الجهاز القلبي الوعائي.

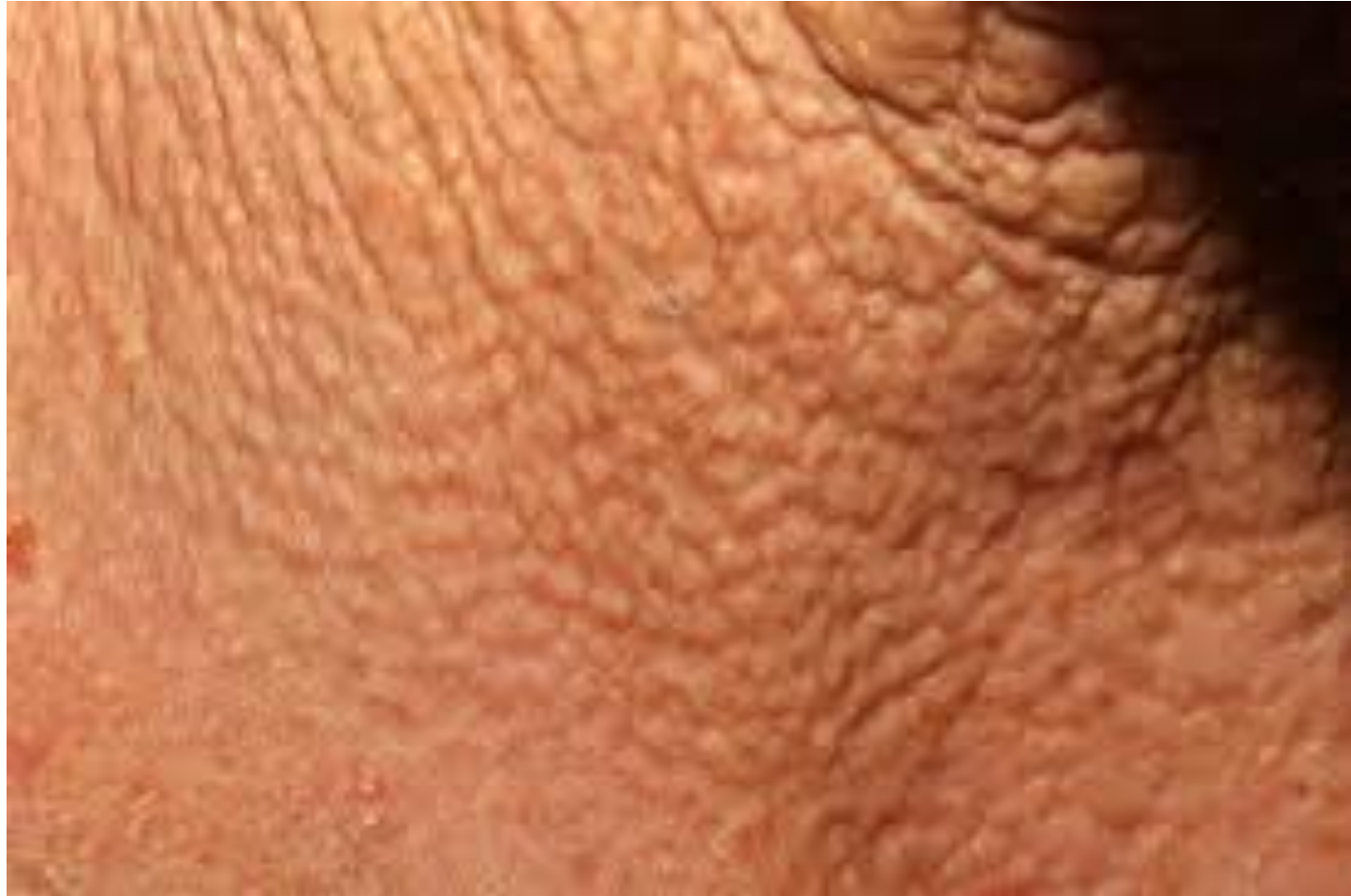


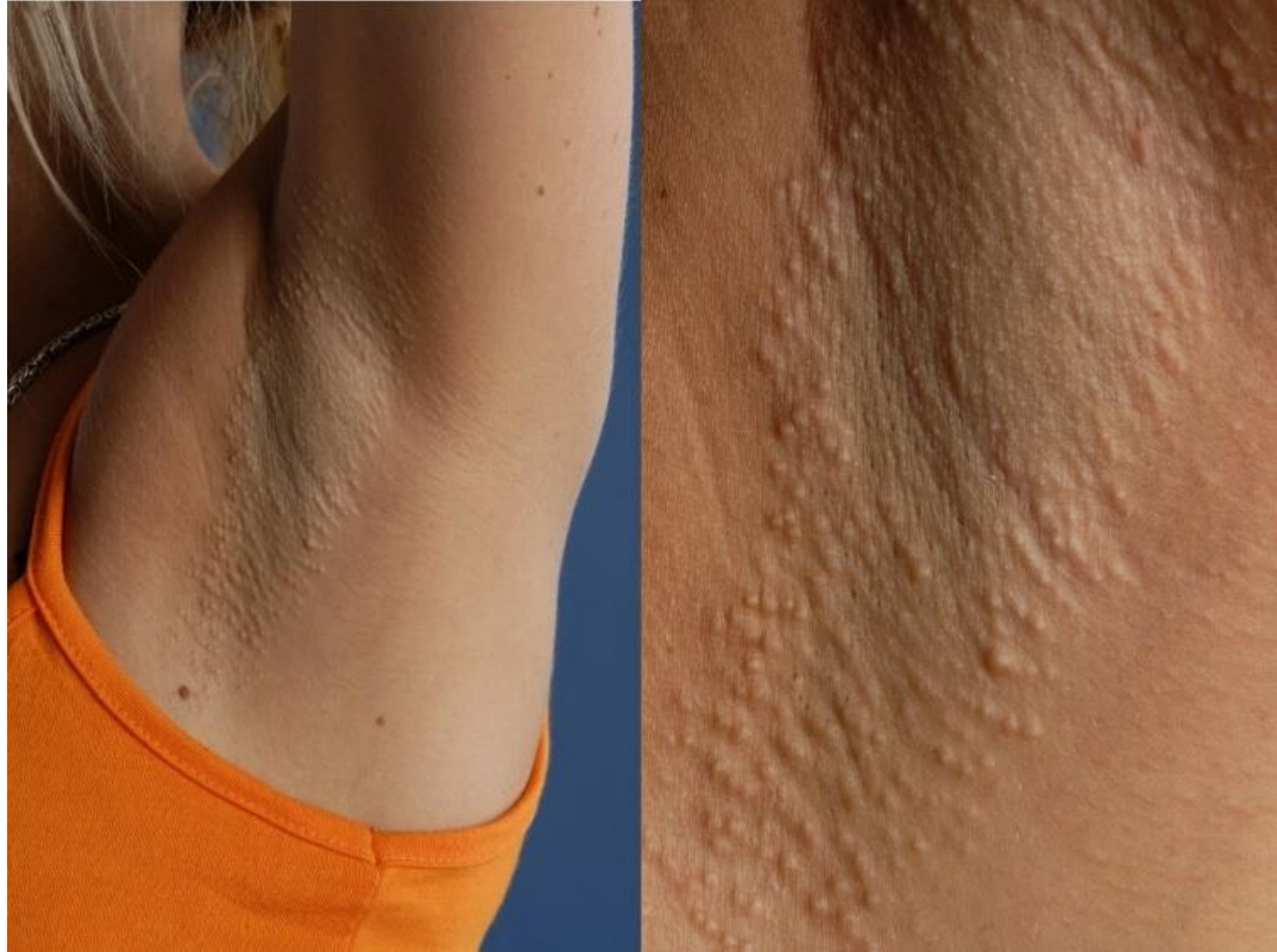
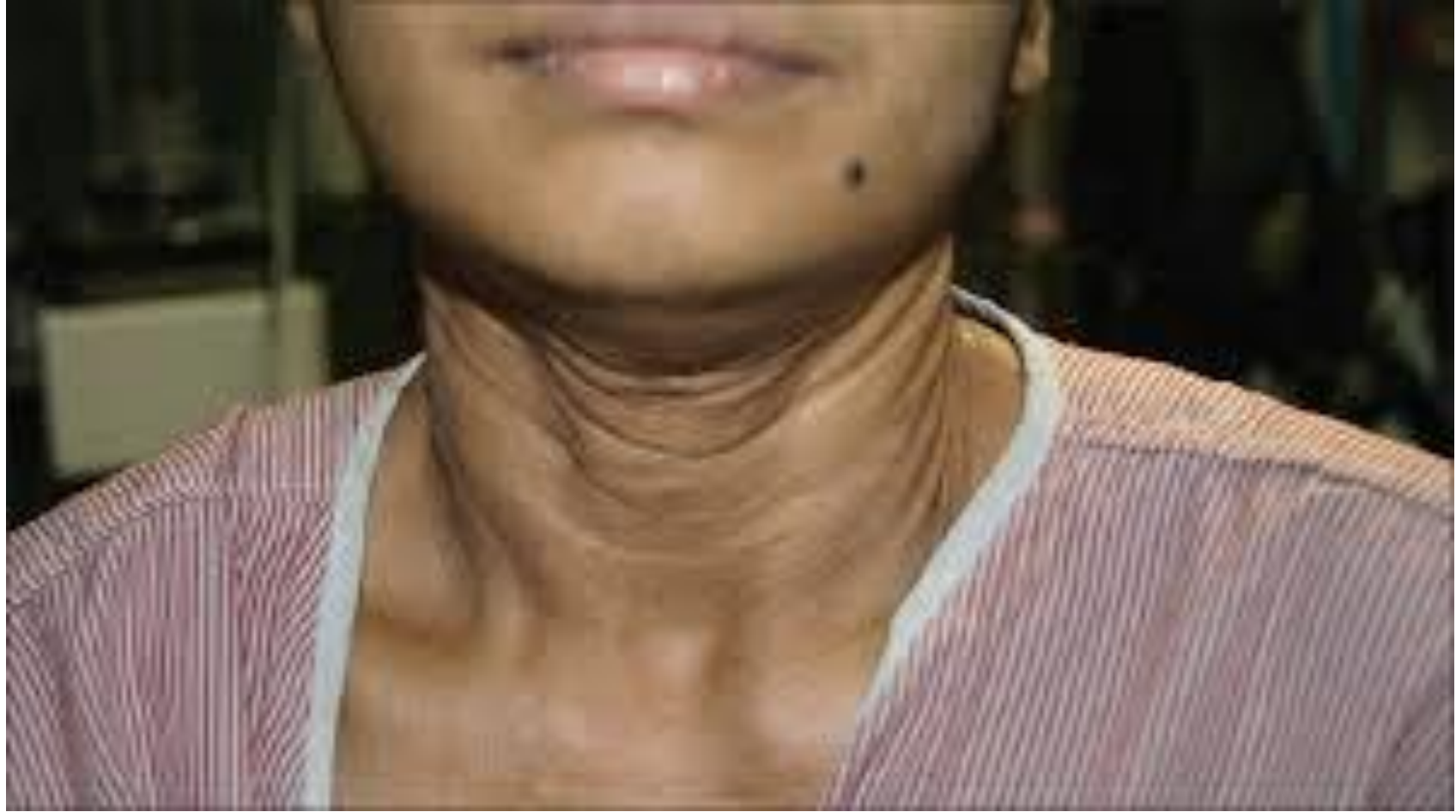التبدلات الجلدية

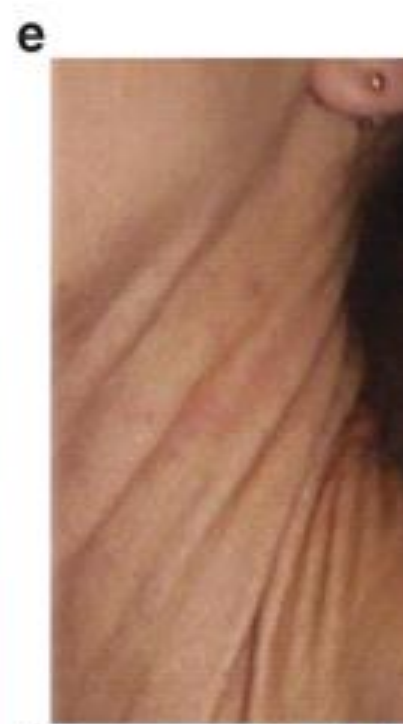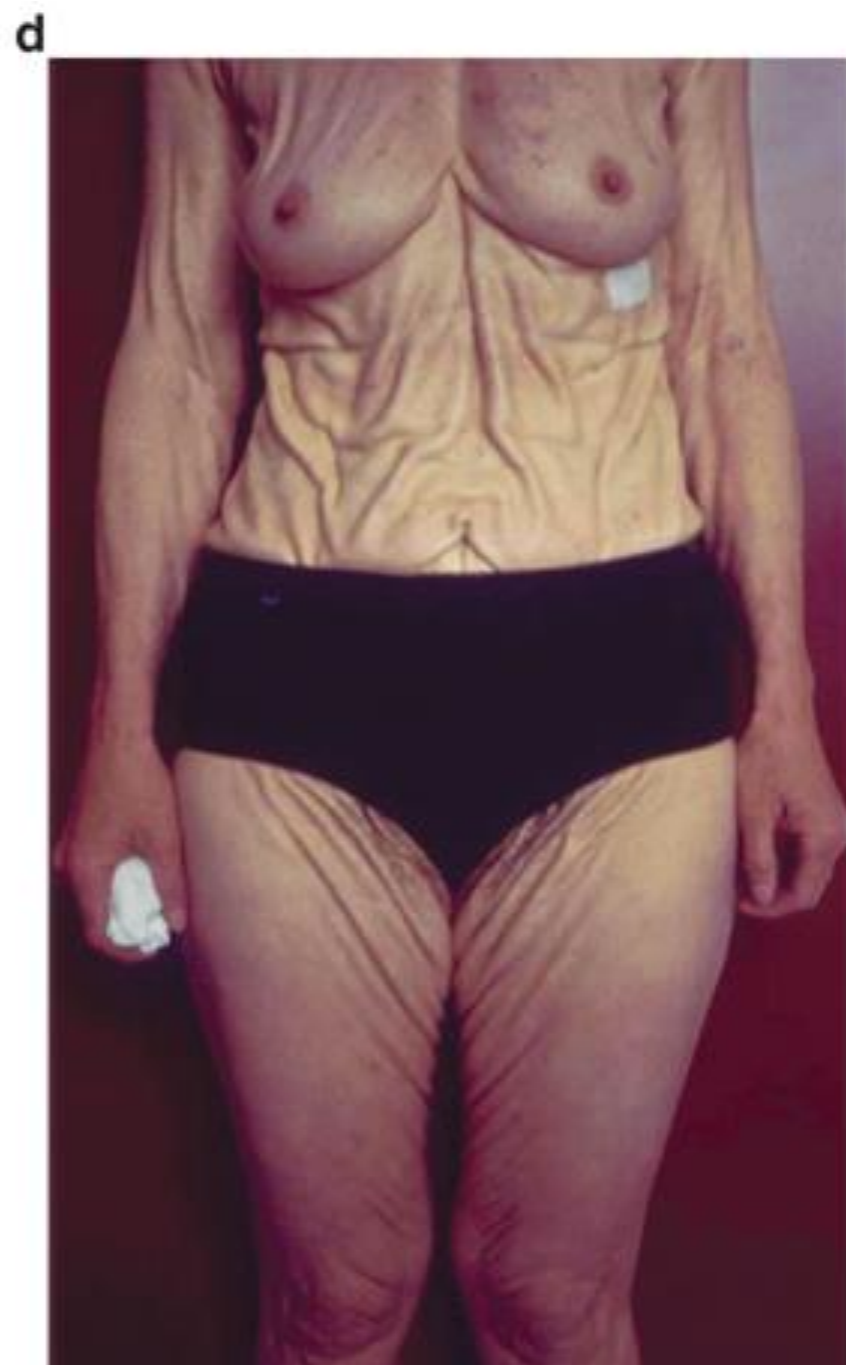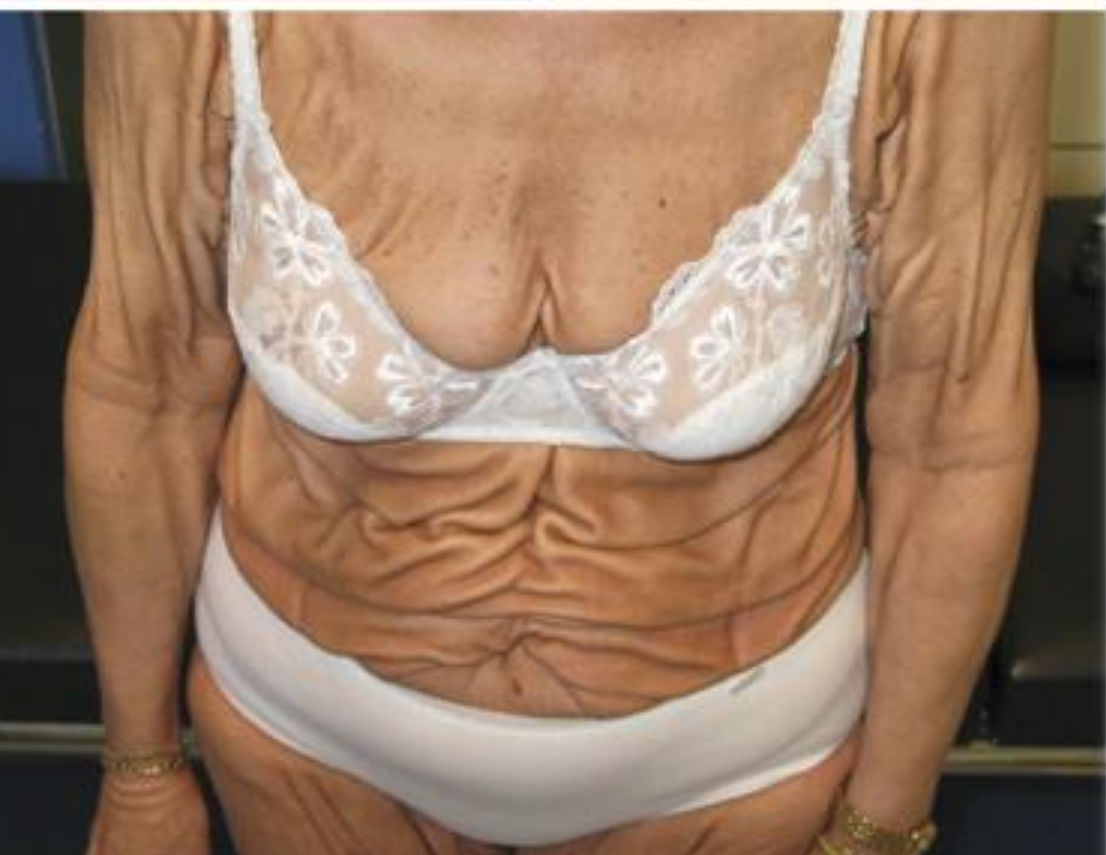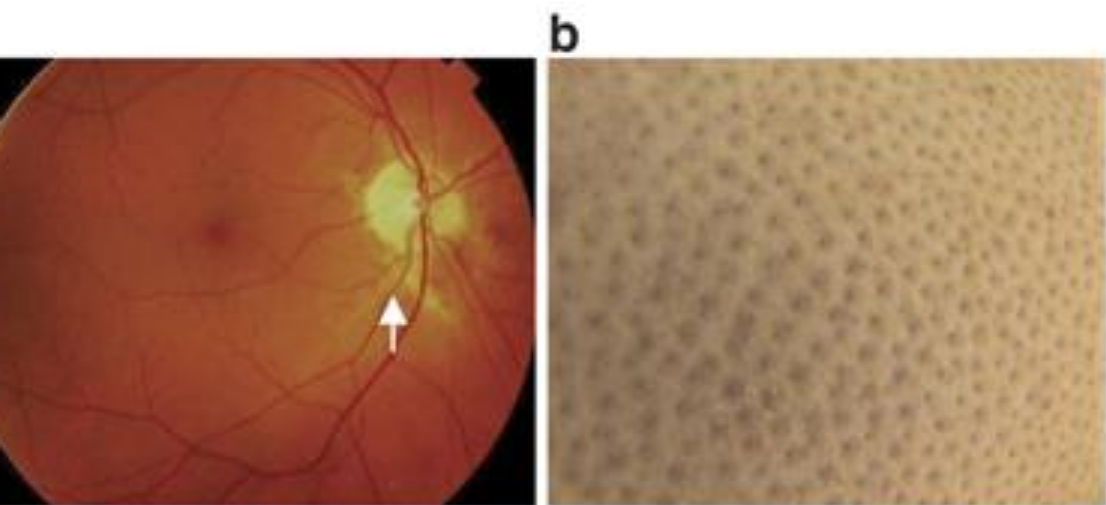
- لطخات صغيرة محدودة بلون أصفر أو قشدي ،في الاماكن كثيرة الحركة من الجلد (جانبي العنق،الابطين ، أمام المرفقين).
- لاحقا يرتخي الجلد ويصبح ذو طيات عديدة (خاصة حول العنق).







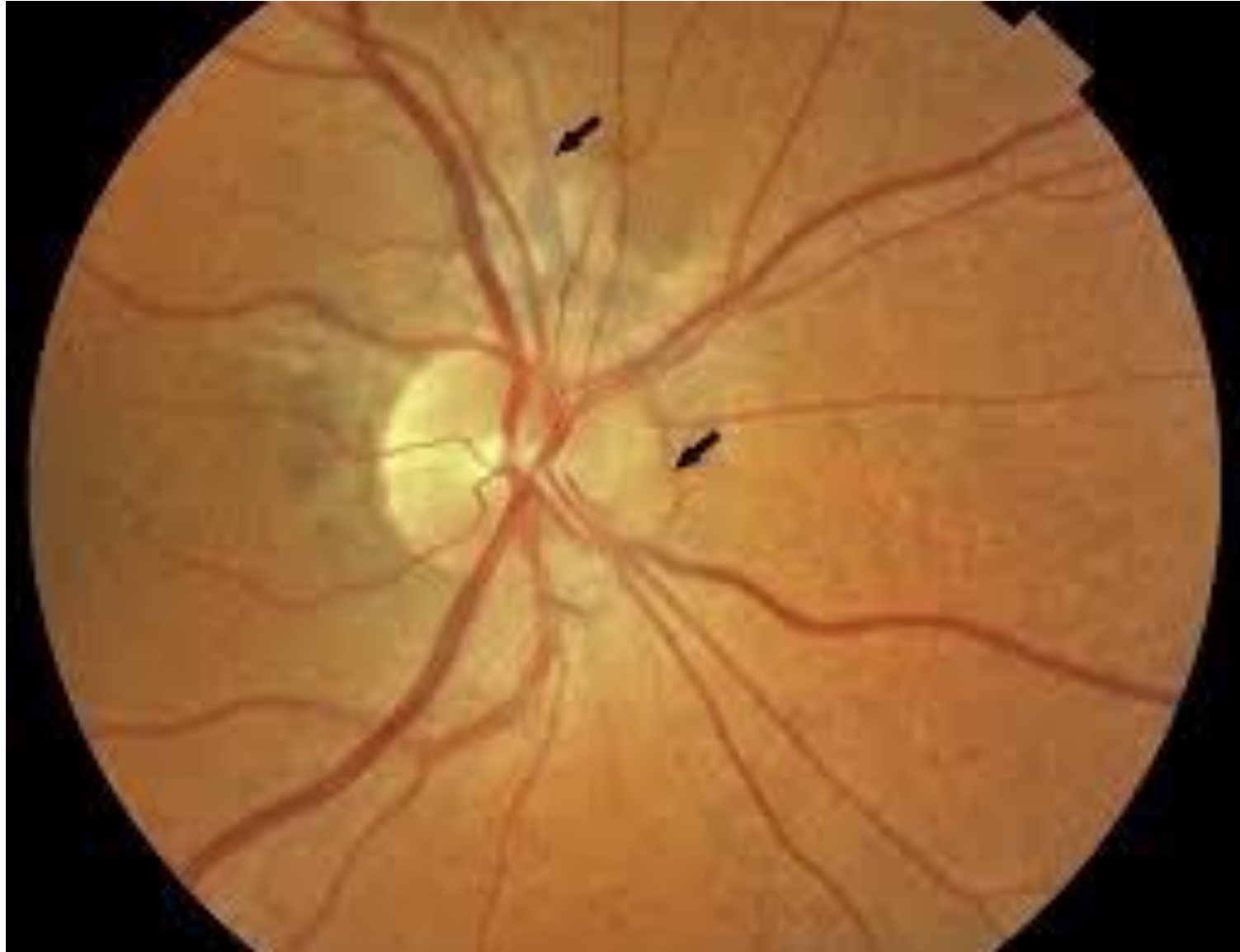



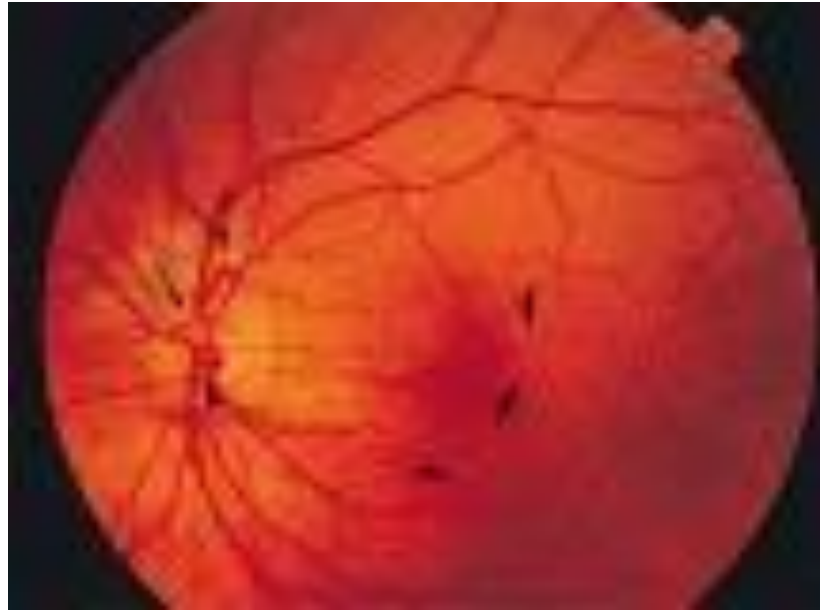التبدلات العينية

- أكثر مصادفة من التبدلات الجلدية .معظم الحالات تكتشف من قبل أطباء العيون.
- تتجلى بخطوط وعائية الشكل angioid streaks (شريط بني محمر واضح حول حليلة العصب البصري تتفرع منه أثلام لماعة تسير الأوعية). إضافة لذلك قد تشاهد نزوف في الشبكية وفي مشيمية العين .

angioid streaks



نزوف في الشبكية

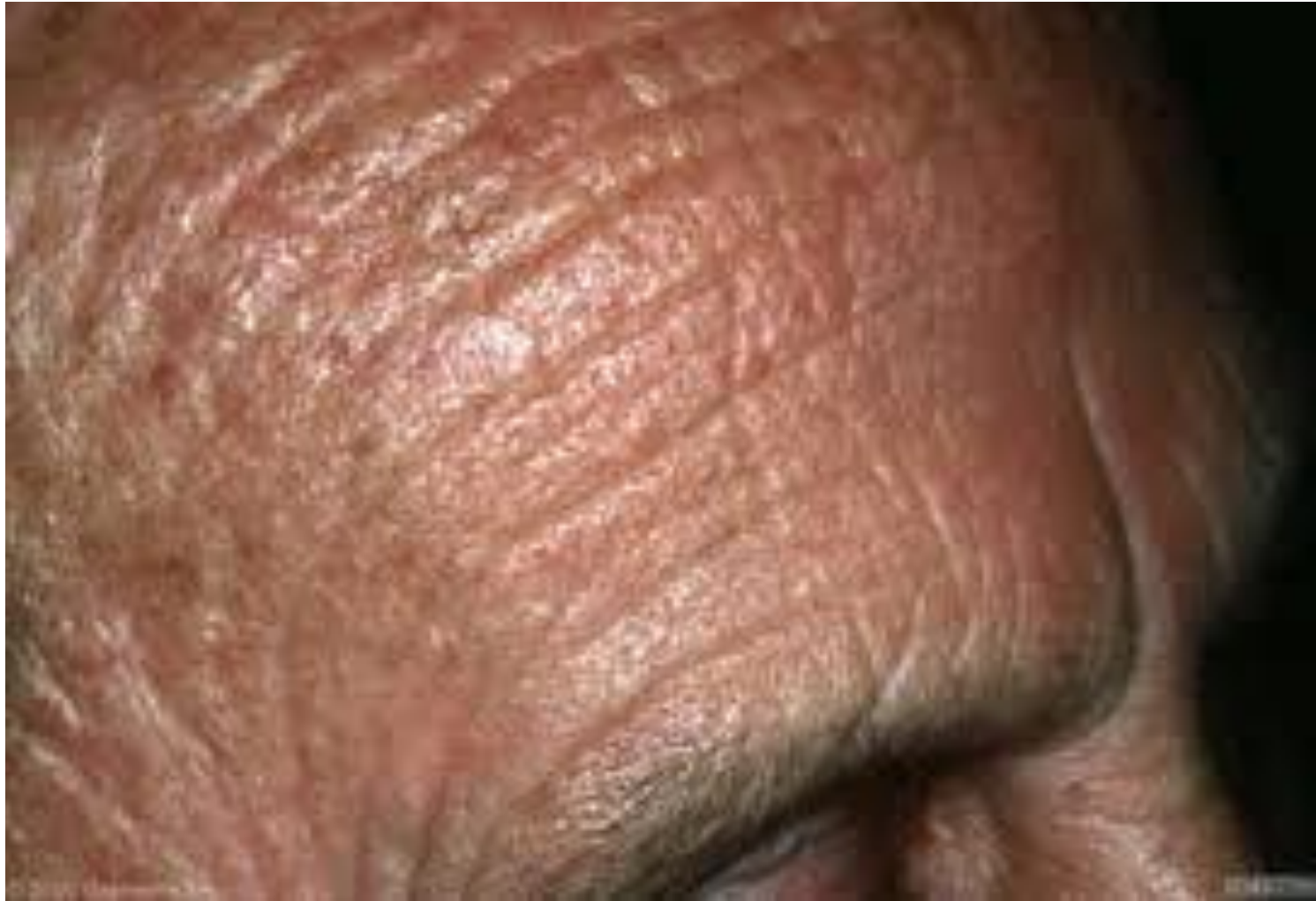

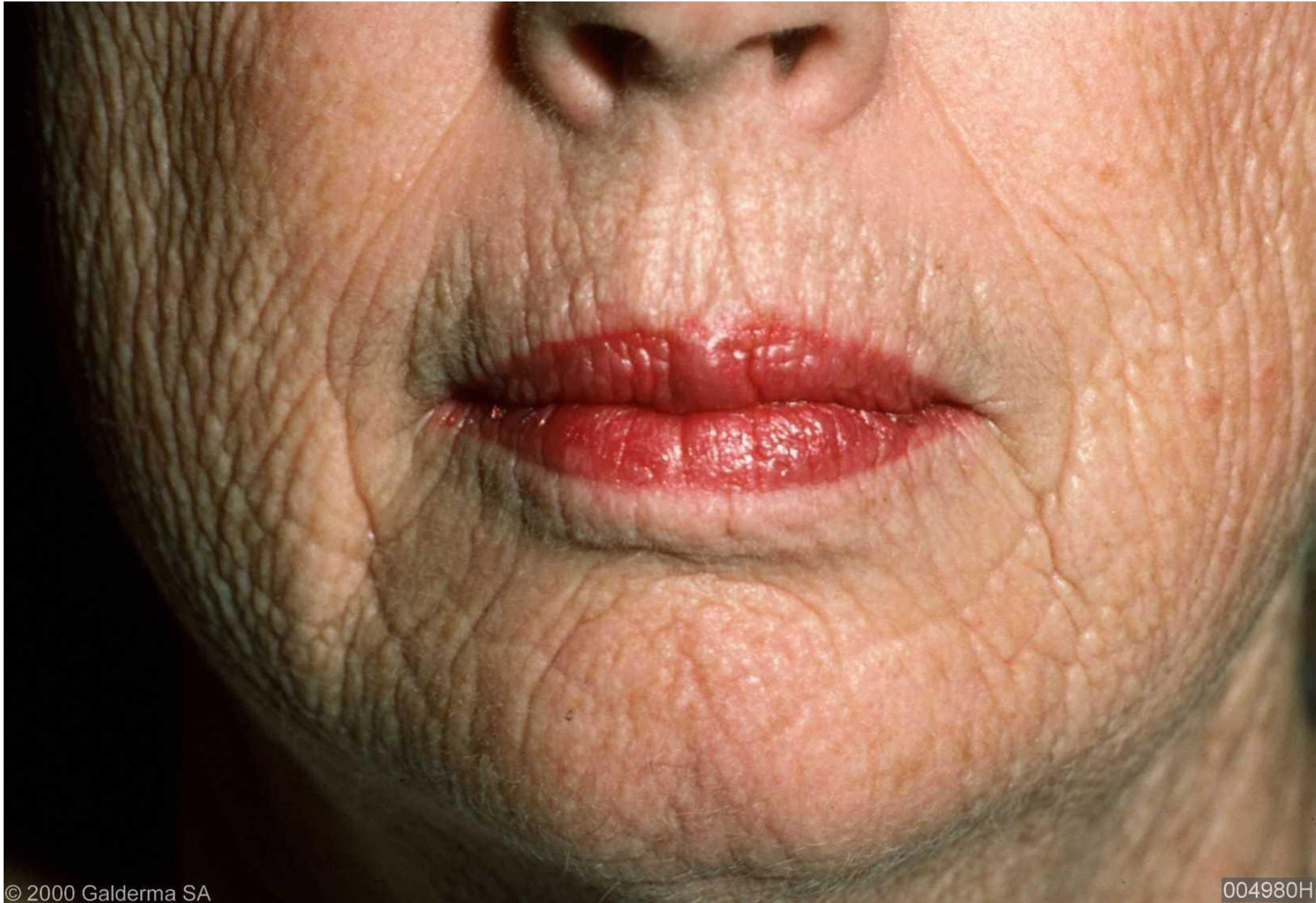التبدلات في الجهاز القلبي الوعائي

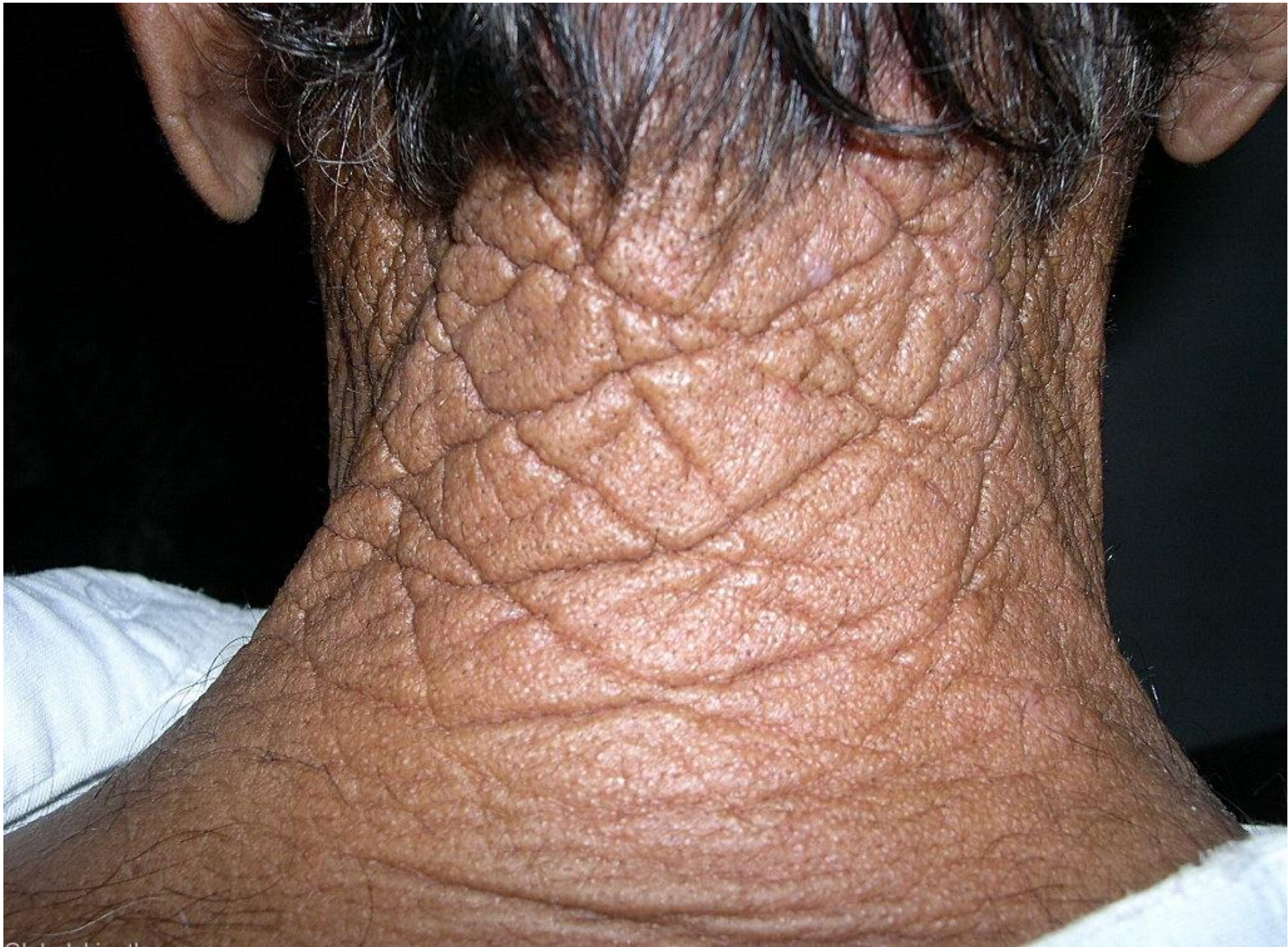- تتجم عن تنكس الاليف المرنة في الطبقة المتوسطة بجدر الأوعية، وكذلك صمامات القلب والعضلة القلبية.
- تتجلى سريريا بميل متزايد للنزف (نزوف هضمية، اقياءات دموية، رعاف....)
- ذبحة صدرية عند المرضى في سن الشباب.

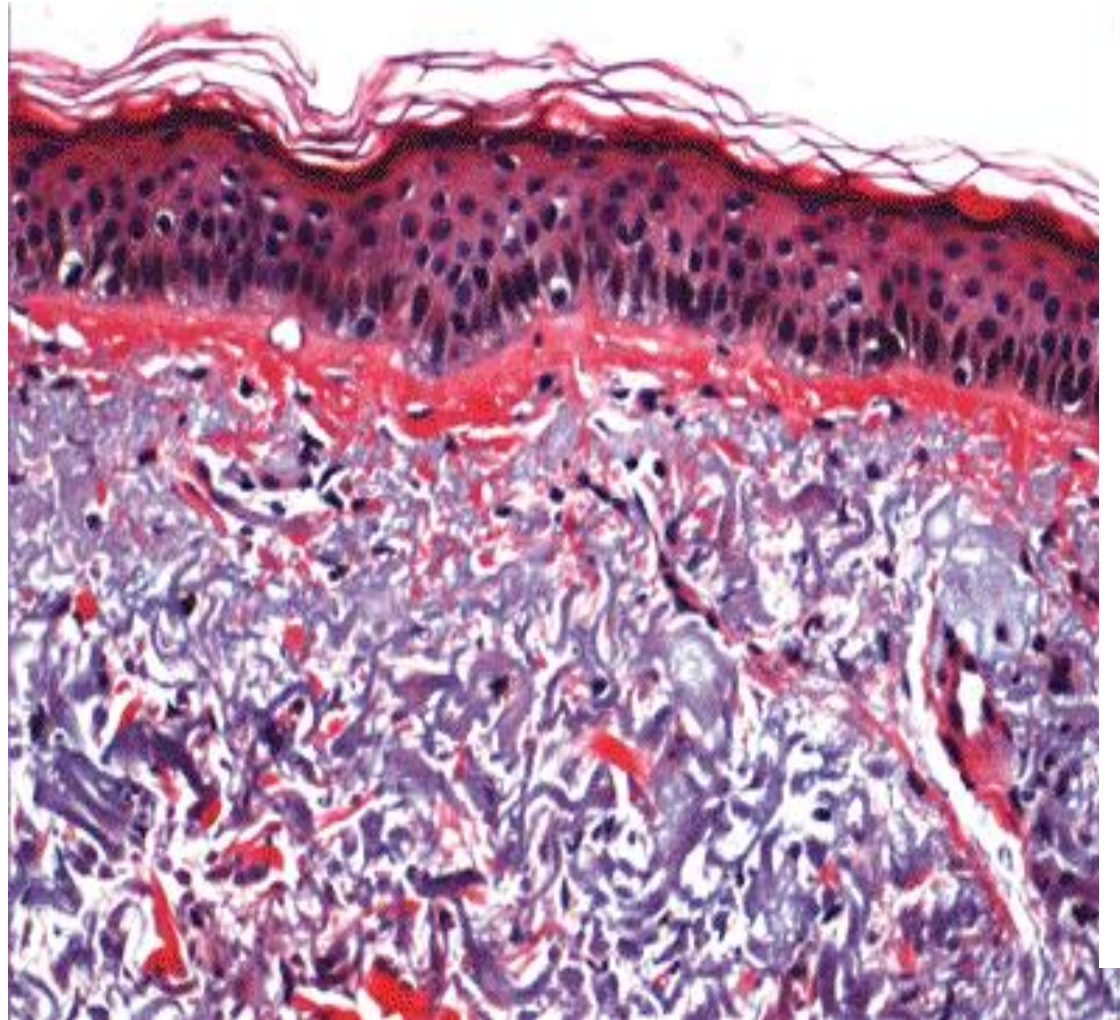
أمراض النسيج الضام الاستقلابية

- المران السافع (الشيخوخة الضيائية) solar elastosis : يحدث لدى الأشخاص ذوي الجلد الفاتح (نمط أول وثاني) الذين لديهم تاريخ تعرض مديد للشمس (التدخين ذكر كسبب).
- يبدي الجلد وخاصة على الجبهة والصدغين والنقرة والسبعة الصدرية ارتشاحات صفراء عاجية مع تجاعيد واخاديد مختلفة العمق.
- نسيجيا تراكم لألياف مرنة ثخينة وغير منتظمة في الأدمة العلوية .

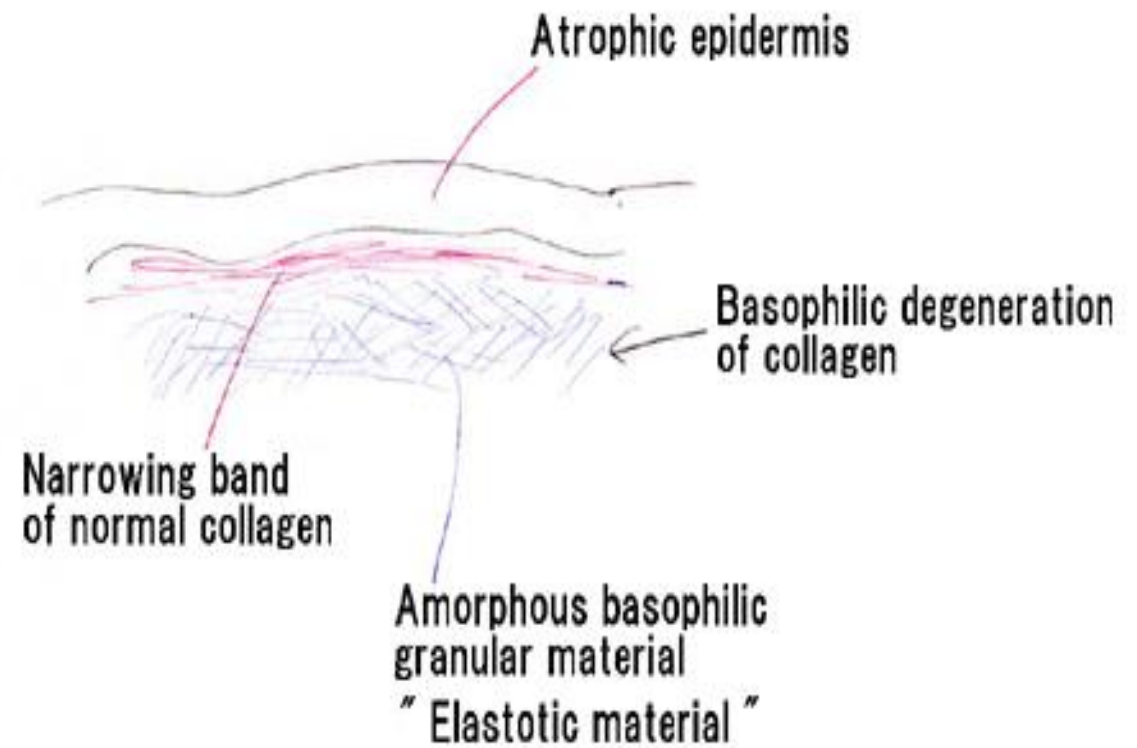




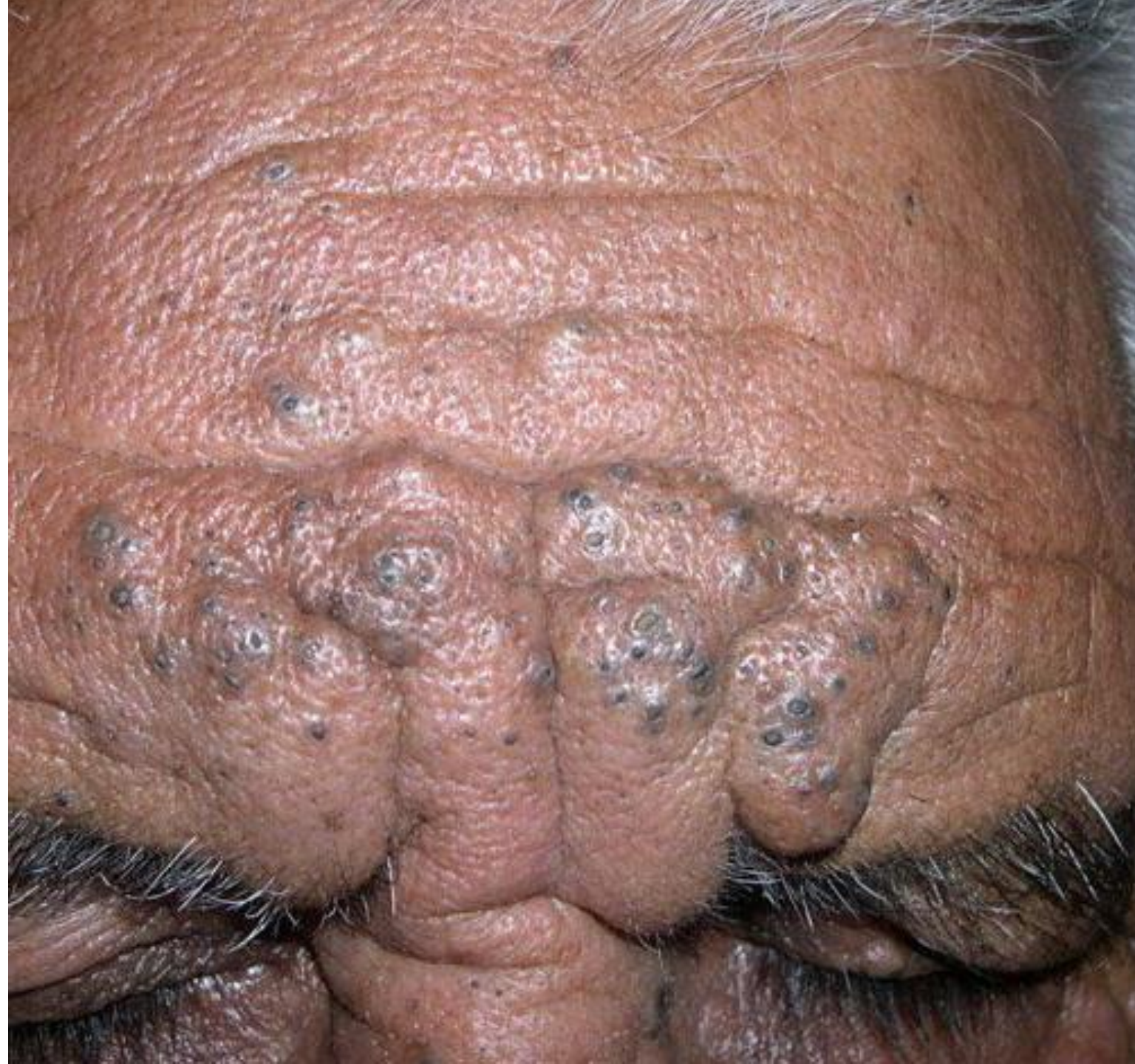


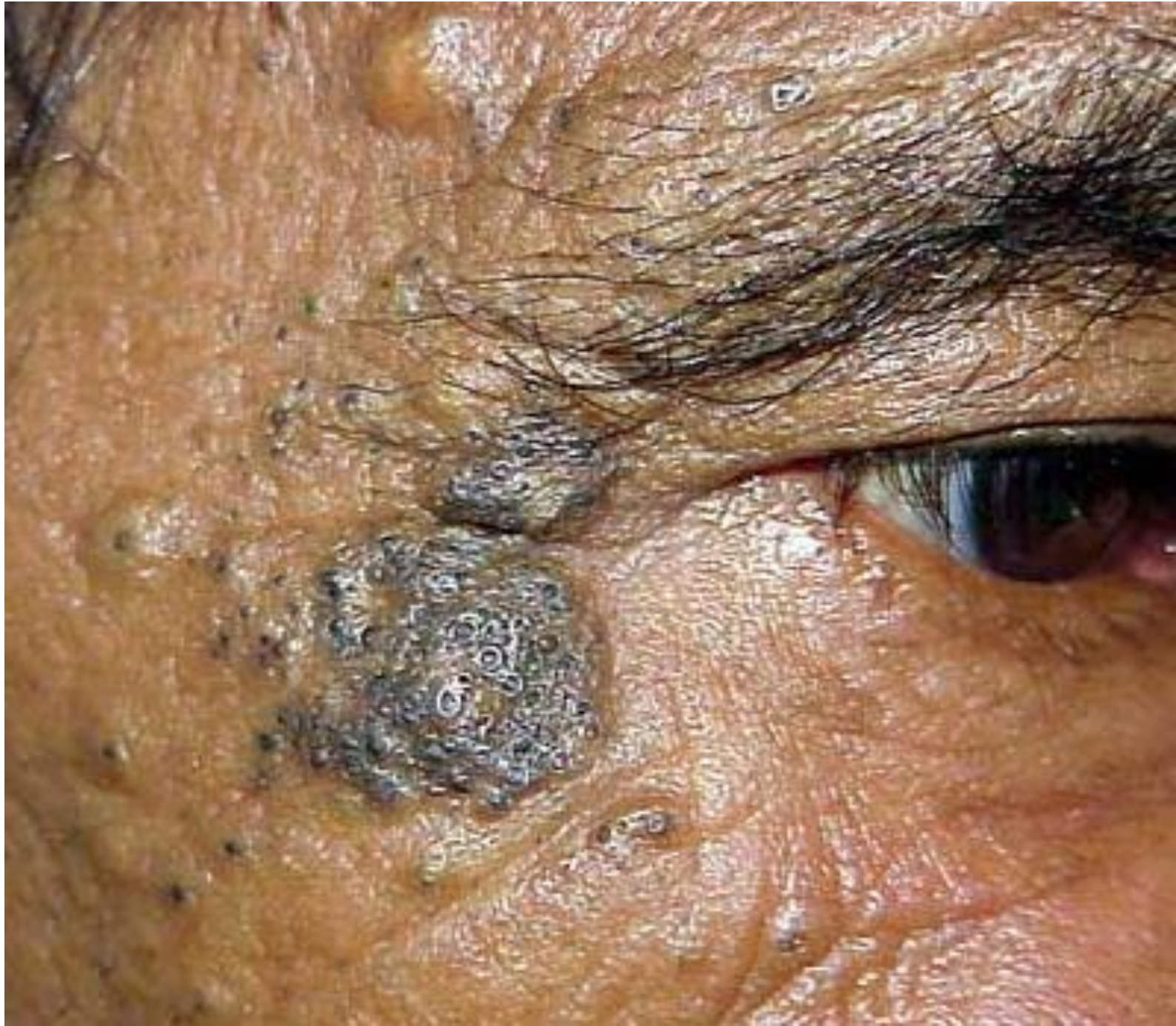
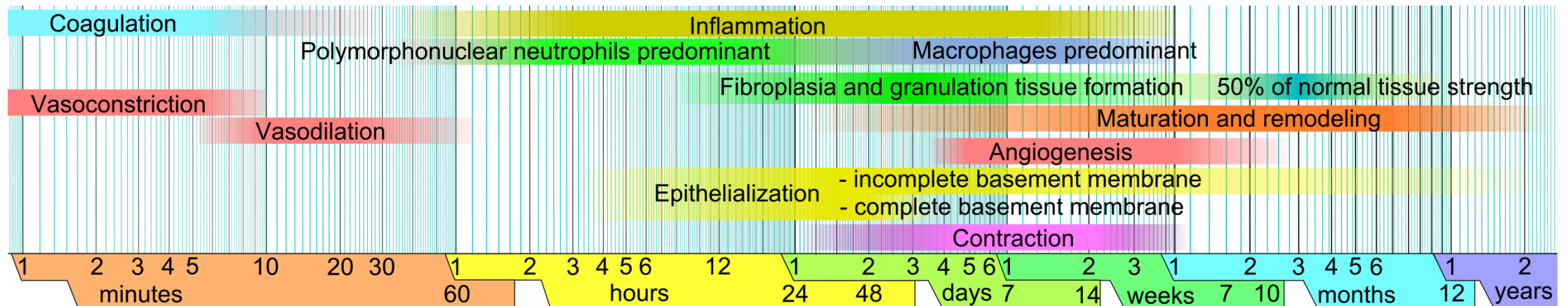
Solar (Actinic) Elastosis



- المران العقيدي مع كيسات و زؤان (متلازمة فافر راکوشو):
- يصيب كبار السن خاصة الرجال.
- يميل للتوضع في الأقواس الوجيهة وحول الحجاج والصدغين .
- لون الجلد مصفر ضارب للبياض مرصع بنقط سوداء (زؤان مفتوح) وكيسات (زؤان مغلق)



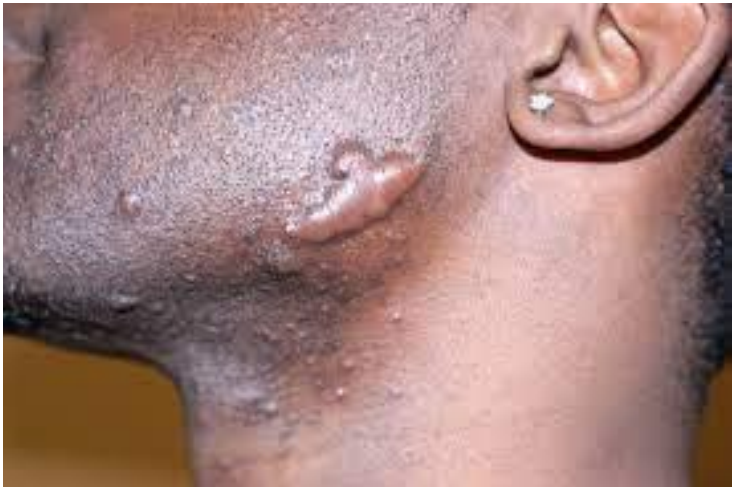
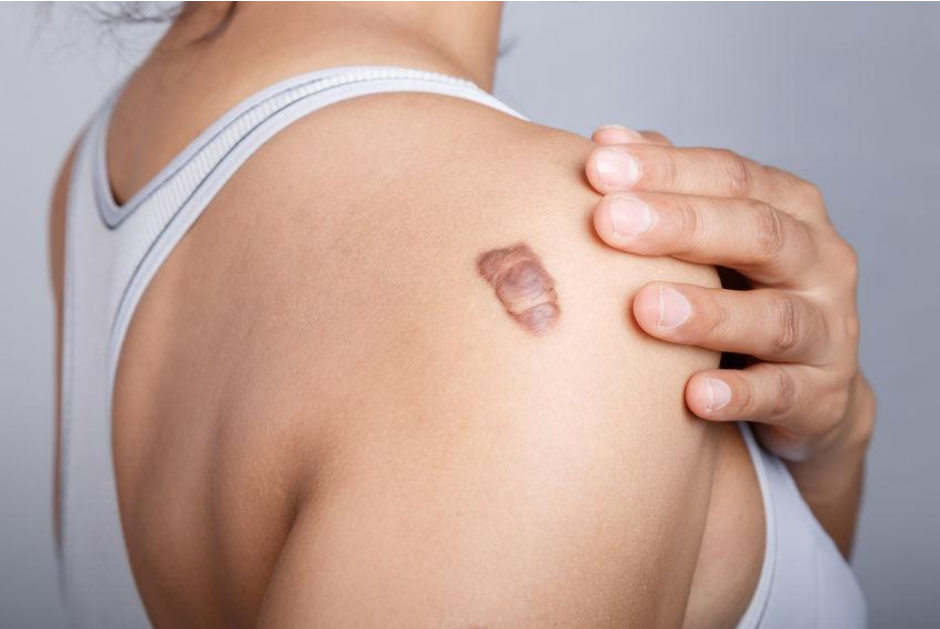
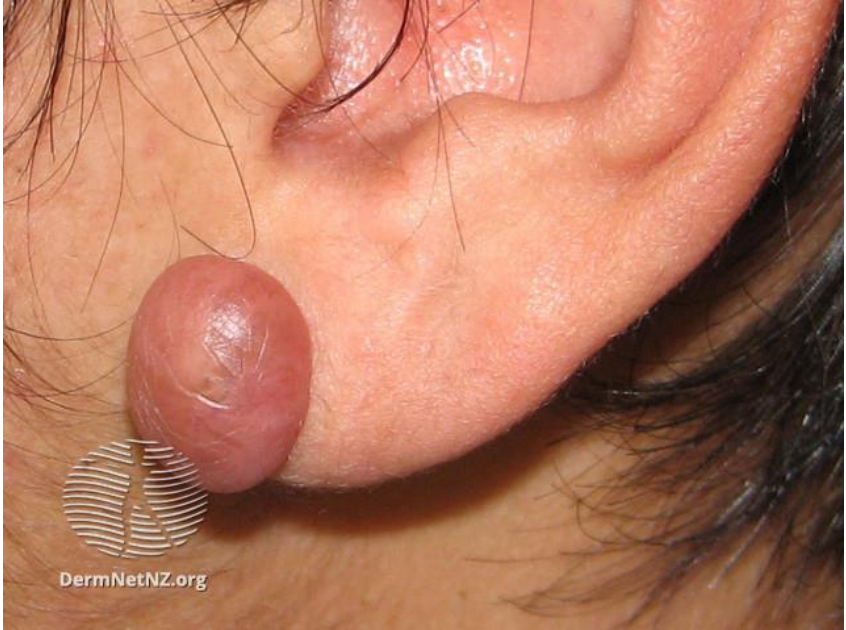
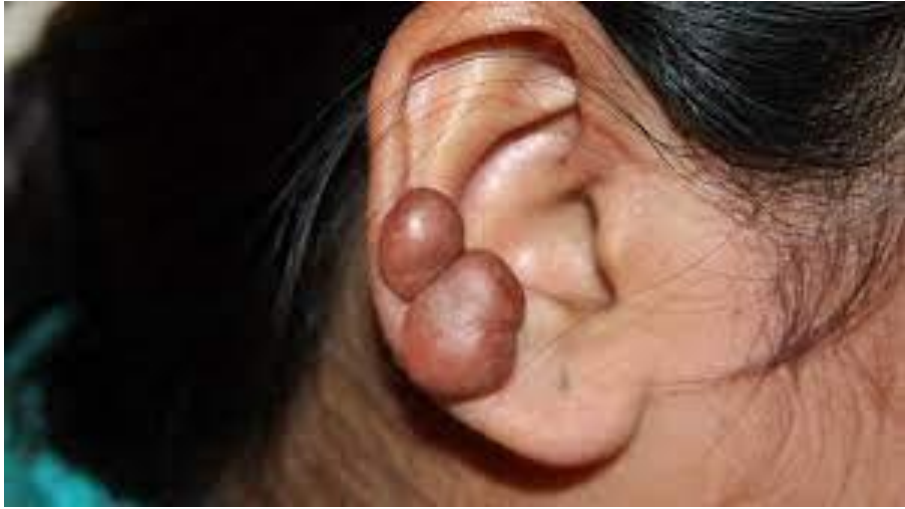
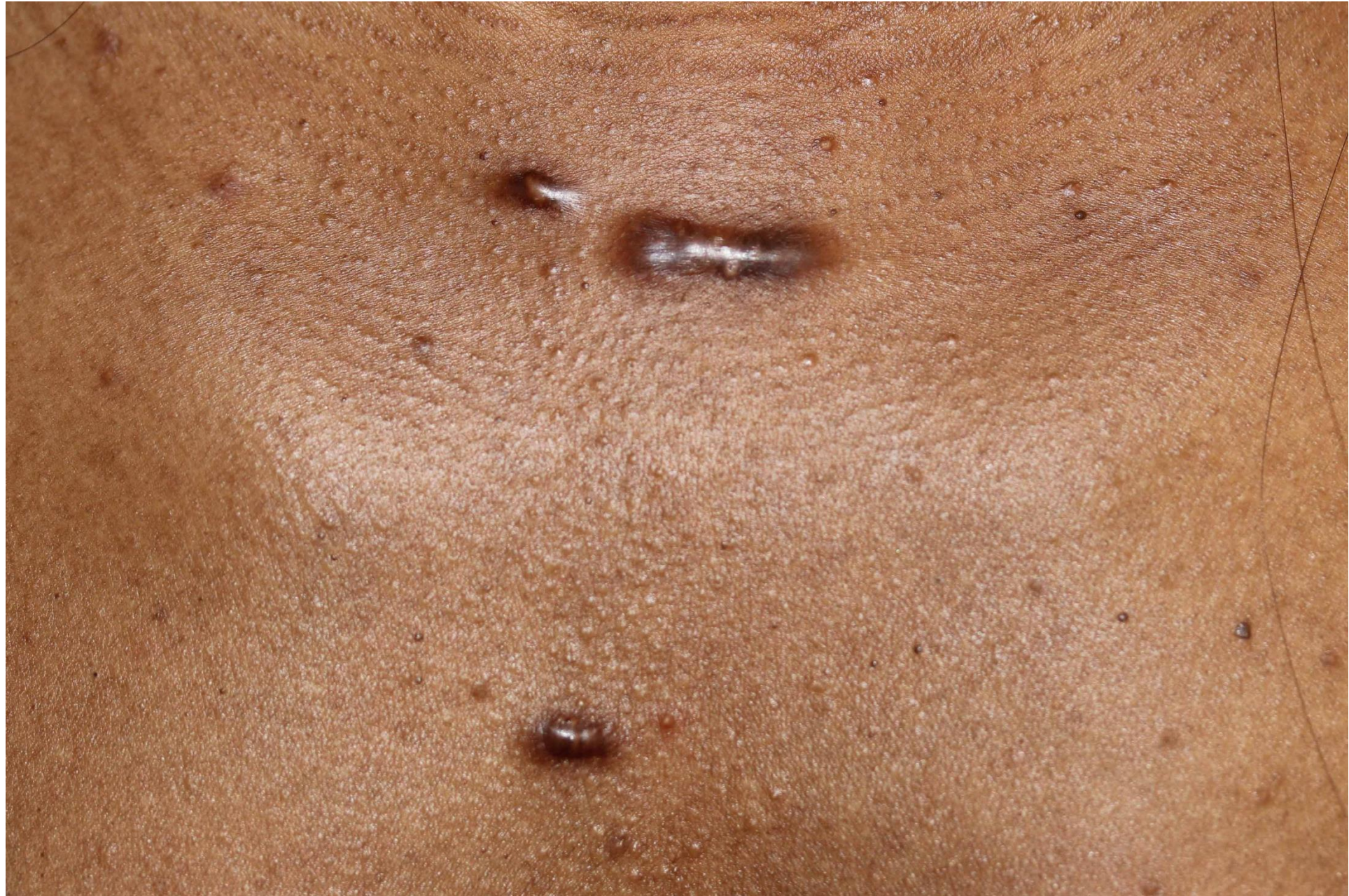الجدرة (Keloid)

- ندبة الجدرات ندبة قاسية ناعمة ، و تتشكل تلقائيا كاستجابة لشفاء اذية للجلد .
- قد تتشكل بعد وقت قصير من الأذبة و قد تمتد عدة أشهر بعدها.
- غالبا ما تكون حاكة و تتجاوز حوافها حواف الأذية الجلدية.
- قد تتشكل على أي مكان من الجلد رغم أن الأماكن الأشيع هي منطقة الصدر و الكتفين و الأذنين.
- ما يزال سبب تشكل الجدرات مجهولا و يتم التحري عنه . معظم البشر لا يشكلون جدرات ، بينما البعض تتشكل الجدرات لديه بعد اذيات خفيفة (حروق ، ندبات عد شائع ، لدغ حشرات ..). يطور أصحاب الجلد الغامق جدرات أكثر من البيض.
- الجدرات مشكلة تجميلية فقط و لا تأثير لها على الصحة العامة و لا تتطور الى سرطان ابدأ.
-

•

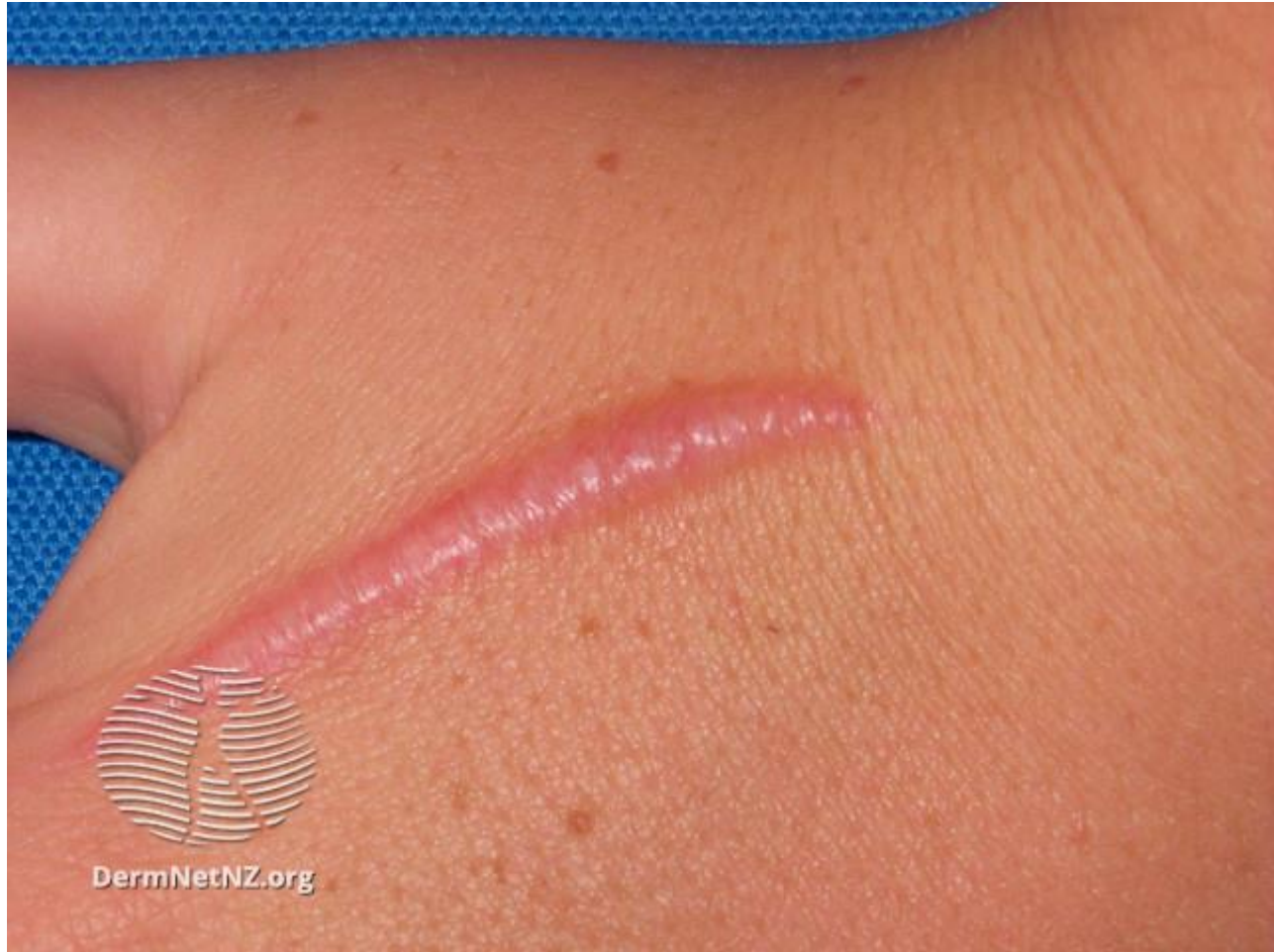


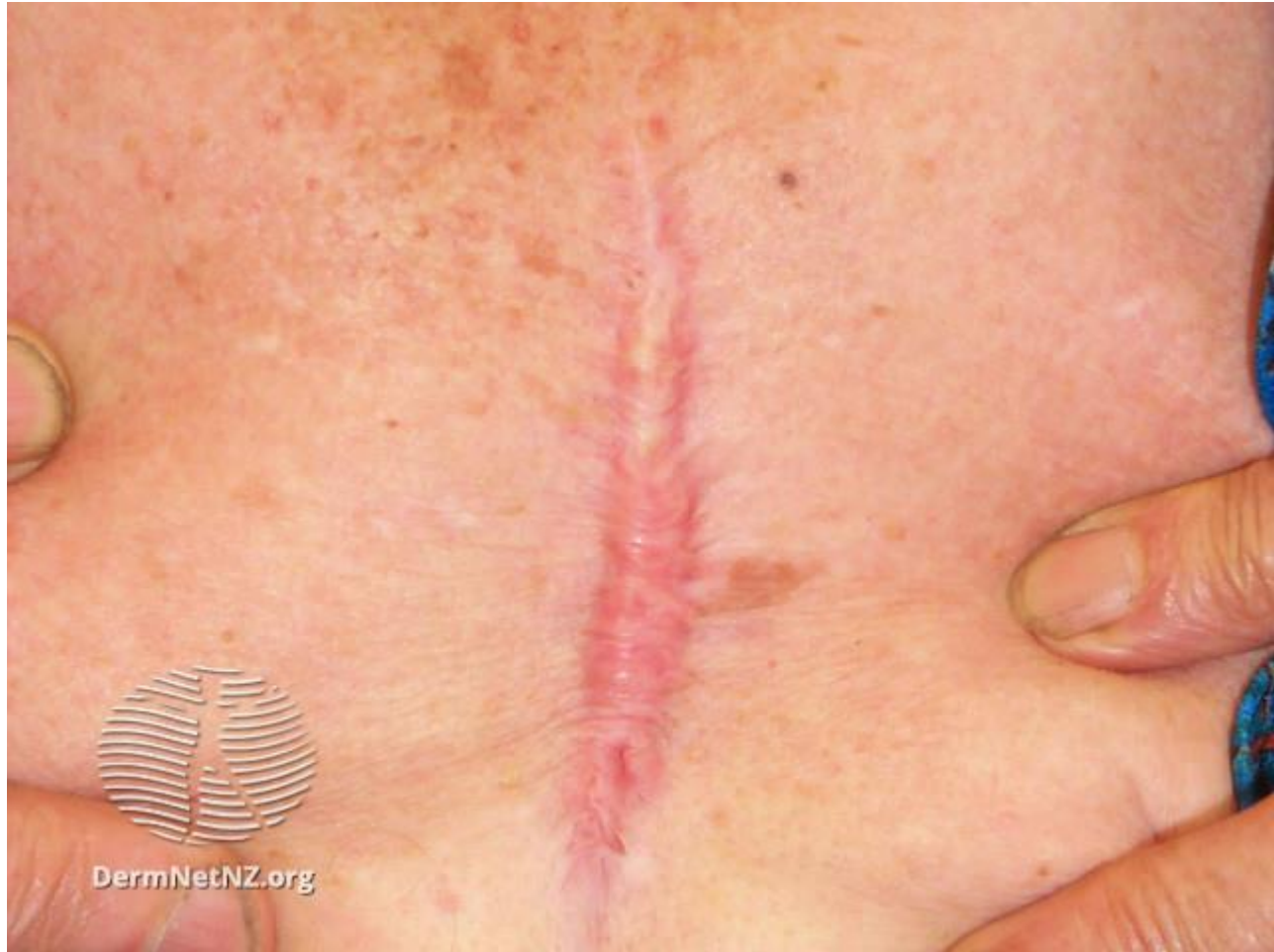


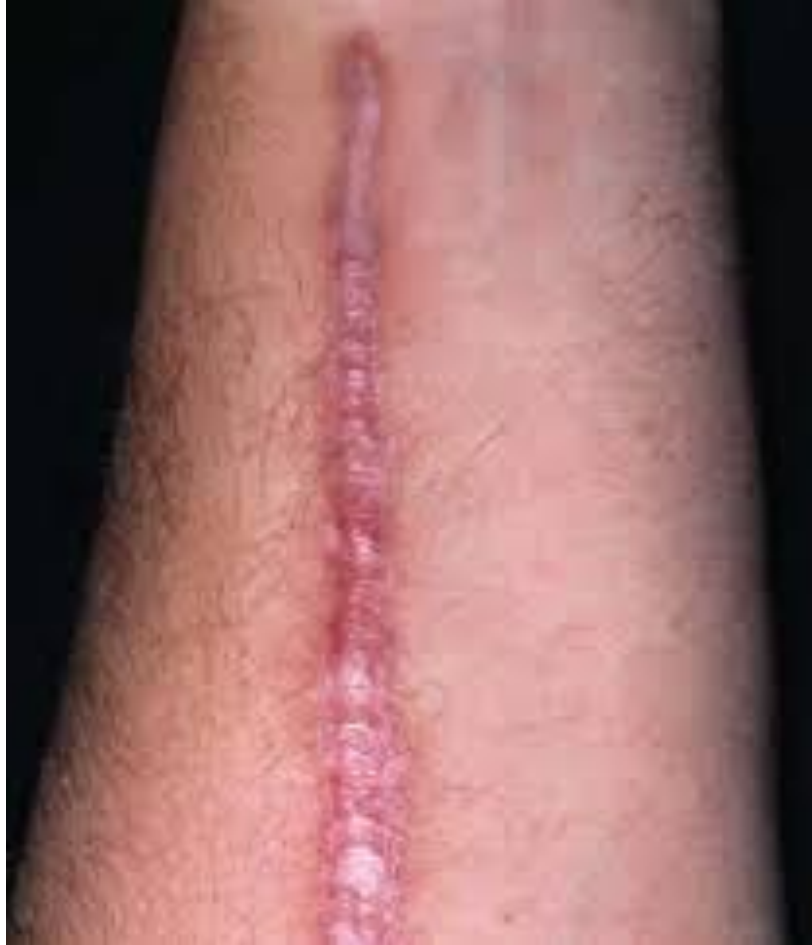الندبات مفرطة التصنع (hypertrophic scar)

- عند شفاء الجرح يتشكل النسيج الندبي الذي غالبا ما يكون أحمر اللون و بارزاً، بعد عدة أشهر يشحب لون الأفة و تصبح مسطحة .
- عندما يكون هناك شد في خياطة الجرح تكون منطقة الشفاء أثخن من المعتاد ،
- الندبات مفرطة التصنع تكون محدودة بمكان الأذية الجلدية .





DermNetNZ.org



What is the treatment of a hypertrophic or keloid scar?

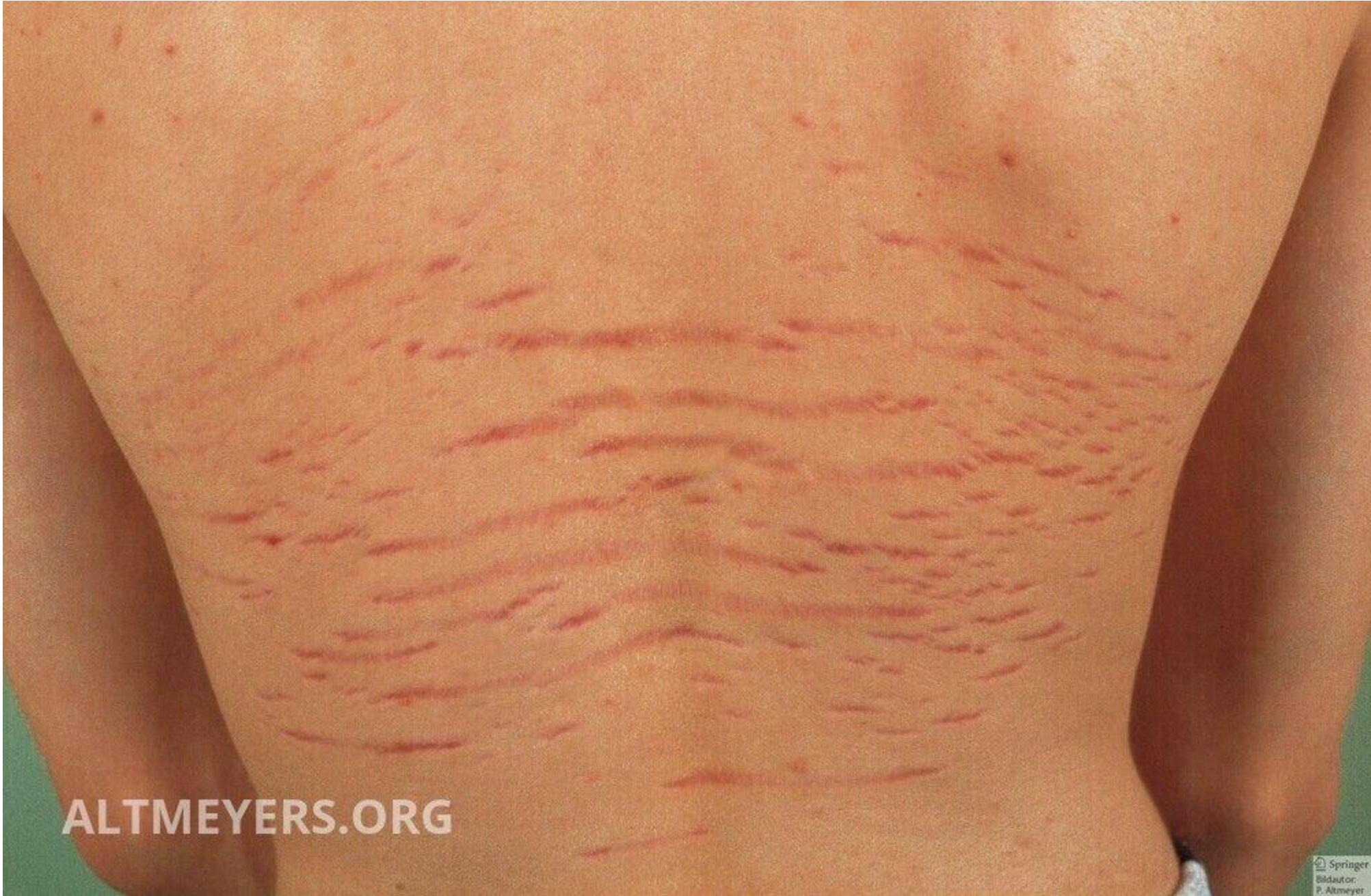- A hypertrophic scar generally settles in time or with treatment, but a keloid may persist and prove resistant to treatment. The following measures are helpful in at least some patients.
- Emollients (creams and oils)
- Silicone gel
- Oral or topical tranilast (an inhibitor of collagen synthesis)
- Pressure dressings (Scar dressings should be worn for 12–24 hours per day, for at least 8 to 12 weeks, and perhaps for much longer.)
- Surgical excision (but in keloids, excision may result in a new keloid even larger than the original one)
- Intralesional corticosteroid injection, repeated every few weeks
- Intralesional 5-fluorouracil
- Cryotherapy
- Superficial X-ray treatment soon after surgery.
- Pulsed dye laser
- Skin needling

الفزر الجلدية (Striae distensae)

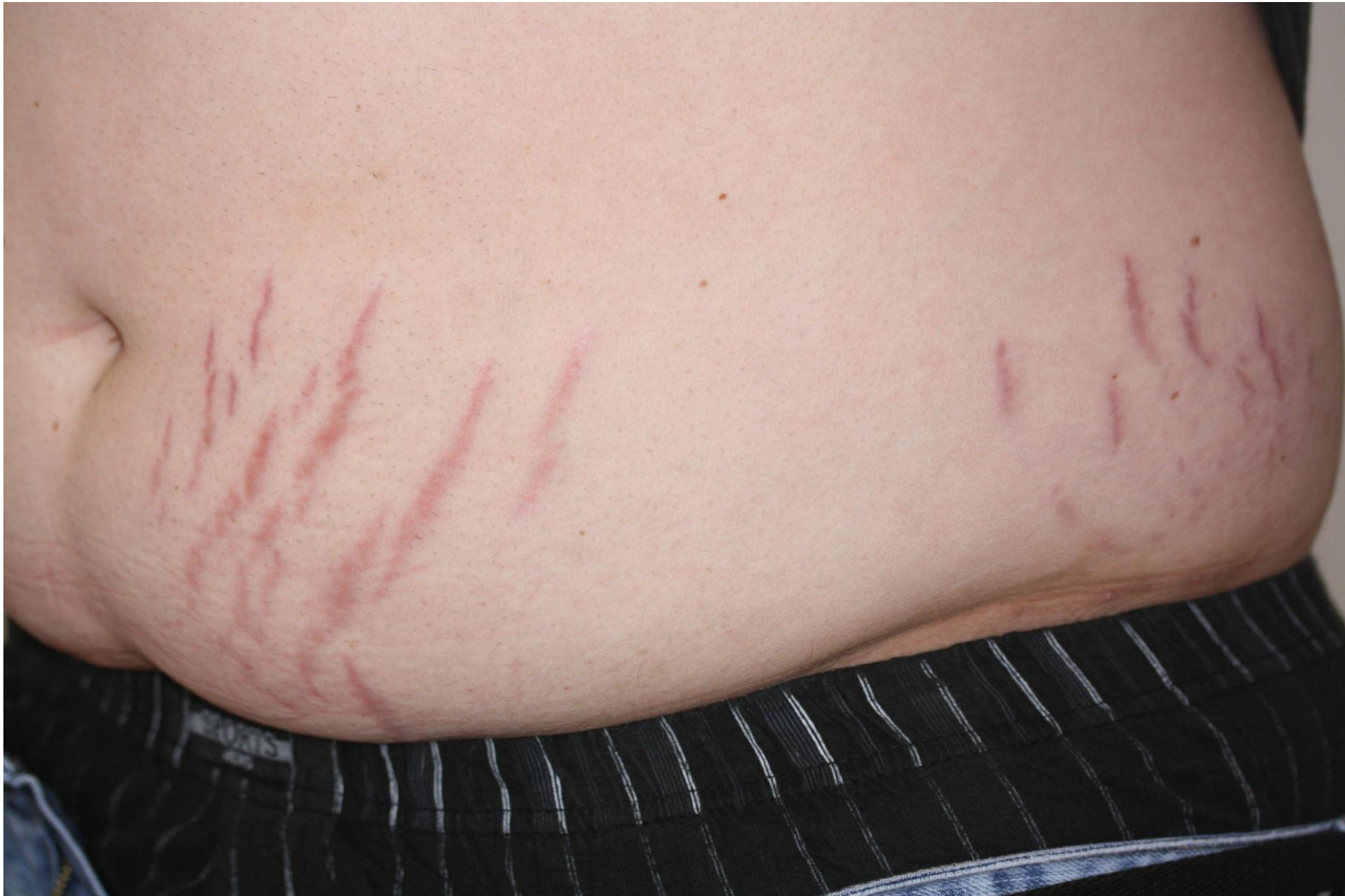- الفزر الجلدية Striae distensae أو Stretch marks خطوط تظهر على الجلد بسبب تمزق حزم الكولاجين الناجم عن التمدط السريع للجلد. و هي مشكلة شائعة تجميلية فقط. تصيب ٧٠% من النساء و ٤٠% من الذكور .
- تصيب أماكن محددة من الجسم التي قد يتعرض الجلد فيها الى تمدط سريع و متطور :
 - البطن و الأثداء عند الحوامل.
 - اليافعين خلال فورة البلوغ (الساقين و الاليتين و الأثداء)
 - الكتفين عند لاعبي بناء الأجسام
 - البدينين
- الفزر الجلدية تحدث عند الاستعمال المديد للستيروئيدات القشرية الجهازية و الموضعية، كما انها علامة من متلازمة كوشينغ .
- كما نشاهد غالبا عند مرضى متلازمة مارفان .

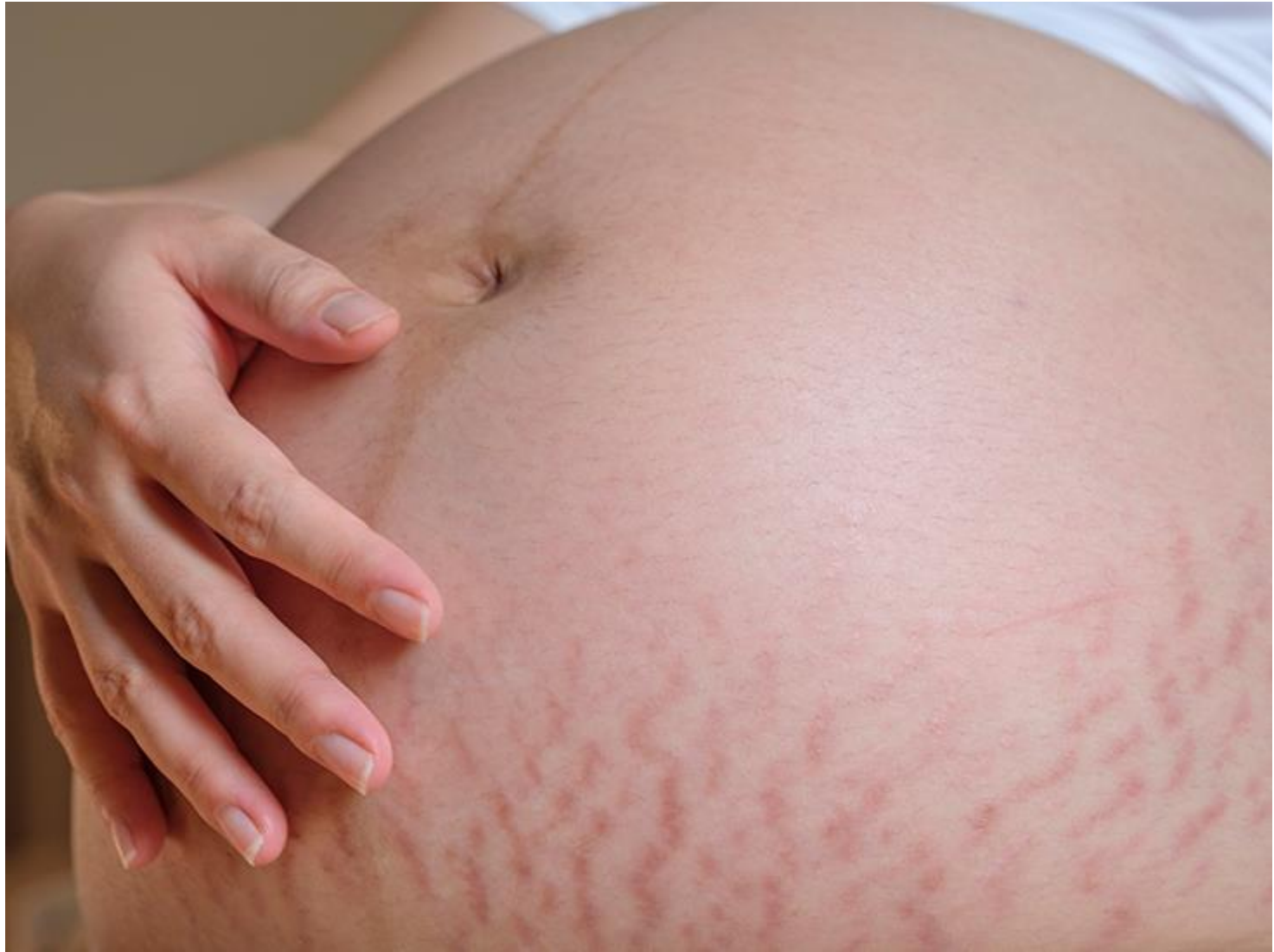- العلامة المبكرة لتشكّل الفزر الجلدية هي عندما منطقة من الجلد تصبح رقيقة مسطحة زهرية اللون ، حاكة أحيانا، و سريعا ما تتشكل خطوط متوزمة باللون الأحمر أو البنفسجي متعامدة على خطوط شد الجلد (striae rubrae)
- مع الزمن يخف اللون و يصبح ابيضا أو بلون لحمي أقل وضوحا (striae albae).
- الفزر الجلدية خطوط بطول عدة سنتيمترات و عرض من ١-١٠ ملم ، أما الناجمة عن متلازمة كوشينغ فتكون أطول و أعرض و قد تمتد لمناطق أخرى بما فيها الوجه.





ALTMeyERS.ORG





What treatment is available for stretch marks?

- Stretch marks usually are only a cosmetic problem, but rarely, if extensive they may ulcerate or tear easily in an accident. Stretch marks occurring in adolescents become less visible over time and generally require no treatment. In other cases, if stretch marks are a cause of concern then the following treatments, or others, can be tried, but have not been proven to be effective:
 - Moisturisers
 - Topical retinoid therapy
 - Chemical peels
 - Pulsed dye laser therapy
 - Fractional thermolysis
 - Skin needling

شكرا لاصغائكم

