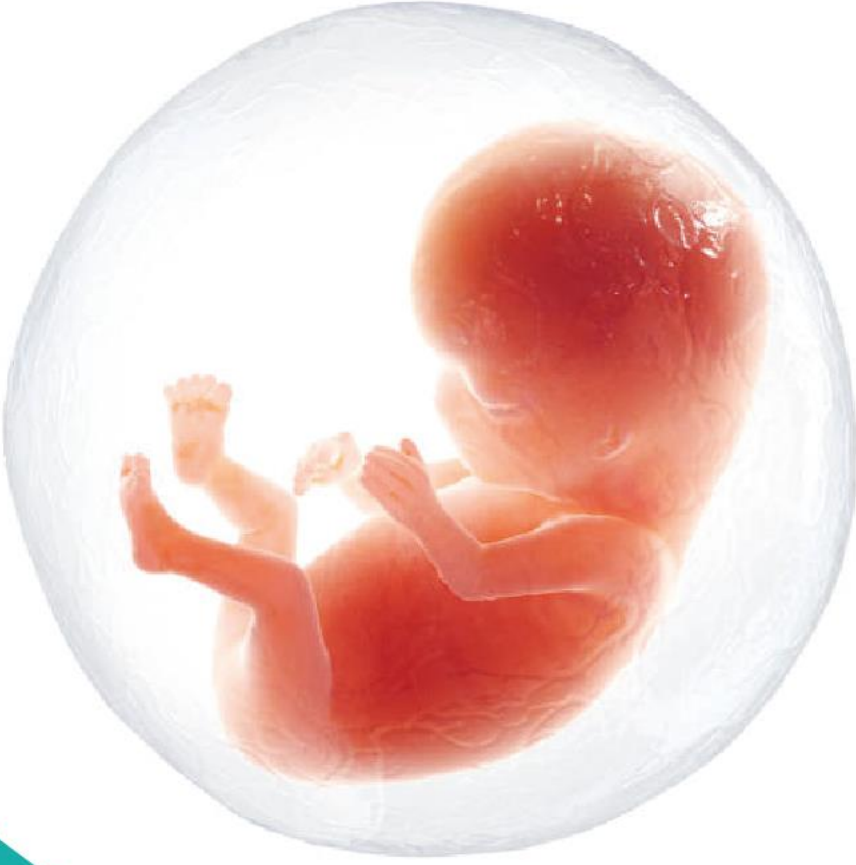

جامعة حماة  
كلية الطب البشري



# تشخيص الحمل

علم التوليد Obstetrics – السنة الرابعة

٢٠٢١

د. عبد المعين كتيل

أخصائي التوليد والجراحة النسائية وعلاج العقم

# تشخيص الحمل

معرفة وجود الحمل مسألة هامة جداً خاصة إذا ترافق بمشاكل طبية أو سبقت وجوده.



وينبغي التعامل مع كل امرأة متزوجة وفي سن النشاط التناسلي على أنها قد تكون حامل - خاصة إذا



لم تكن تستخدم مانعاً الحمل - في النصف الثاني من الدورة الطمثية.

إنّ تشخيص الحمل قد يكون أمراً سهلاً وقد تكتنفه المصاعب في بعض الأحيان.



تقسم علامات تشخيص الحمل إلى علامات افتراضية واحتمالية ومؤكدّة:



العلامات المؤكدة	العلامات الاحتمالية	العلامات الافتراضية
<ul style="list-style-type: none"><li>• سماع دقات قلب الجنين.</li><li>• رؤية الجنين بالإيكو.</li><li>• إدراك حركات الجنين من قبل الفاحص.</li><li>• رصد عظام الجنين بواسطة الأشعة السينية.</li></ul>	<ul style="list-style-type: none"><li>• زيادة حجم الرحم.</li><li>• إحساس الأم بتقلصات الرحم أو حركة الجنين.</li><li>• علامة هيفار.</li><li>• إيجابية اختبار HCG - β.</li></ul>	<ul style="list-style-type: none"><li>• انقطاع الطمث.</li><li>• احتقان الثديين.</li><li>• الفثيان والإقياء.</li><li>• زيادة تصبغ الجلد.</li><li>• الفزر الجلدية.</li></ul>

# تشخيص الحمل في الثلث الأول

## الأعراض Symptoms:

### أ. انقطاع الطمث:

يوصي الانقطاع المفاجئ للطمث عند امرأة تتمتع بدورات منتظمة بوجود الحمل بصورة قوية، خاصةً إذا استمر فترة ذلك الانقطاع ١٠ أيام أو أكثر، ويزداد الاعتقاد بوجوده إذا غابت الدورة الطمثية التالية أيضاً. قد يحدث عند حوالي ٢٠٪ من النساء نزف مشحي لفترة قصيرة خلال الفترة البكرة الأولى من الحمل (النزف الساقطي)، لكن يجب التعامل مع أي نزف على أنه شاذ وإخضاعه لما يلزم من الاستقصاءات، وقد توجد أسباب أخرى غير الحمل لانقطاع الطمث.

### ب. الغثيان مع أو بدون الإقياء (الغثيان الصباحي):

يبدأ خلال الصباح لعدة ساعات وقد يستمر أطول من ذلك، وقد يحدث في أوقات أخرى من اليوم. يبدأ الغثيان حوالي الأسبوع السادس ويستمر من ٦ إلى ١٢ أسبوع، ويحدث على نحو أكثر شيوعاً عند الضروسات. يعتبر الإقياء الذي يتكرر طيلة اليوم أو الذي يحدث بعيداً عن الوجبات أو يترك أثره على الحالة العامة للحامل مَرَضِيّاً ويطلق عليه اسم القيء المفرط الحمل *Hyperemesis Gravidarum*.

### ج. التبول المتكرر:

نتيجة ضغط الرحم المتنامي في الحجم على المثانة.

### د. أعراض في الثدي:

تضخم الثديين والإحساس بالألم والثقل فيهما.

هـ. التعب: عرض شائع جداً في الفترة الأولى المبكرة من الحمل.

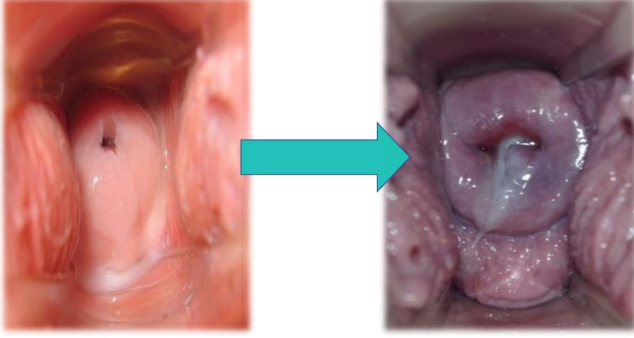
و. تبدلات الشهية.

ز. تبدلات المزاج.

كل انقطاع طمث عند سيده  
متزوجة في سن النشاط  
التناسلي هو حمل حتى يثبت  
العكس

## العلامات :signs

العلامات التناسلية:



علامة شادويك

**الفرج:** يكون ليّناً وبنفسجي اللون (علامة Jacque\_Mier).  
**المهبل:** لين ودافئ وبلون أزرق غامق أو أحمر قرمزي (علامة شادويك). وقد تلاحظ هذه العلامة في حالات مرضية تؤدي إلى احتقان الحوض.

**عنق الرحم:** يتضخم عنق الرحم ويبدو طرياً ليّناً وبنفسجي اللون (علامة Goodell)، وفي الأسبوع 6-8 يزداد طراوة بحيث يشبه قوامه قوام شفتي الفم، فيما يعطي لمس عنق الرحم عند غير الحامل إحساساً بما يشبه غضروف الأنف، وقد تلاحظ هذه التبدلات عند تناول الحبوب المانعة للحمل المشتركة.

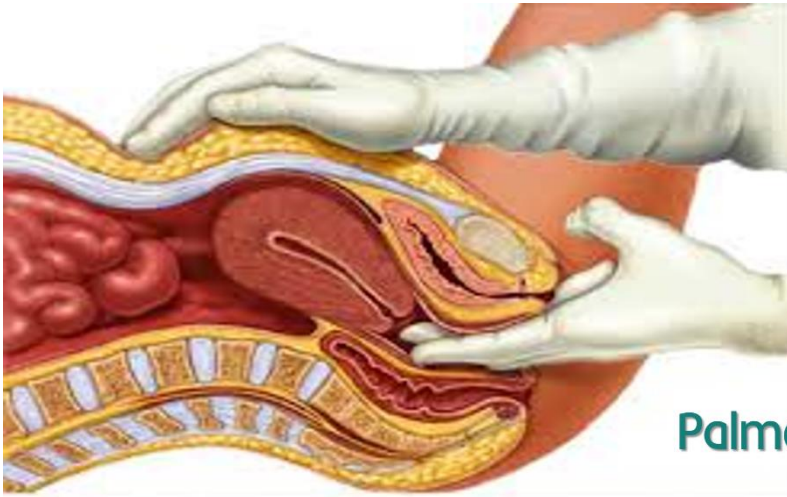
**العلامات في جسم الرحم:** تتضخم الرحم وتزداد ليونة، ويكون حجمها بحجم البرتقالة في 8 أسابيع، وتتخذ شكلاً كروياً في الأسبوع 12 بقطر يبلغ 8 سم (حجم الليمونة الهندية "الفريب فروت Grape Fruit") بحيث يصل قعرها الحافة العلوية لارتفاع العانة.

## Uterus Size Through Pregnancy

PREGNANCY TIMELINE	Prepregnancy	12 weeks	24 weeks	40 weeks
AVERAGE SIZE	Size of an orange	Size of a grapefruit	Size of a papaya	Size of a watermelon



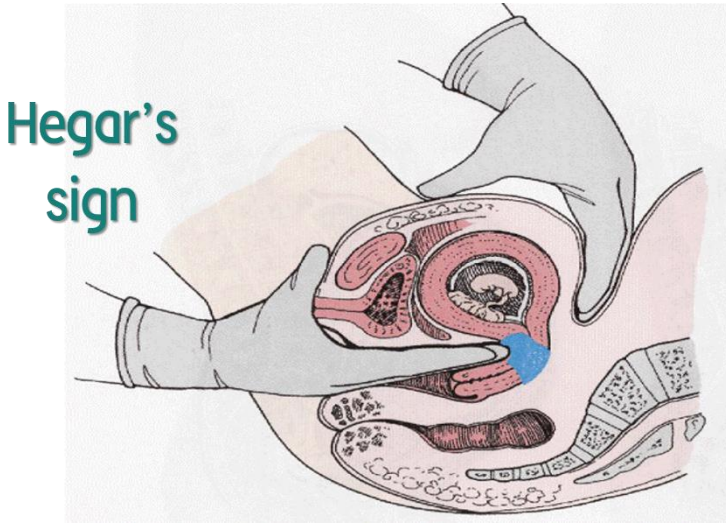
**علامة Palmer:** التقلصات الرحمية المتقطعة التي يُشعر بها عند إجراء المس المشترك بالجلس، إذ تعترى الرحم خلال الحمل تقلصات غير منتظمة منذ وقت مبكر من الحمل، وقد تلاحظ أيضاً التقلصات عيناها عند وجود الأورام الليفية العضلية.



Palmer's sign

**علامة Hegar:** لإظهار هذه العلامة يوضع

إصبعان من إحدى اليدين في مقدمة عنق الرحم، فيما توضع اليد الأخرى على البطن خلف الرحم، وعند ذلك يمكن الشعور بمنطقة مميزة من الليونة الرحمية (البرزخ القابل للانضغاط). يتم الشعور بجسم الرحم مرناً فوق البرزخ القابل للانضغاط بينما يتم الشعور بعنق الرحم قاسياً تحته وكأنه مفصول عن الرحم الذي يشبه ملحقات متضخمة.

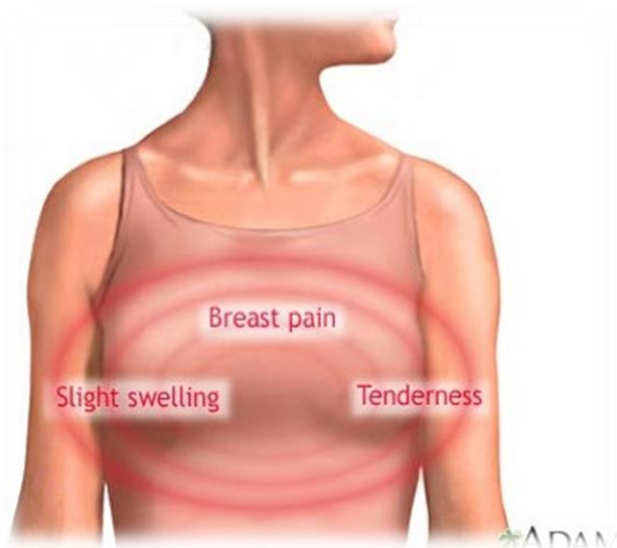


Hegar's sign

هذه العلامة إيجابية بين الأسبوعين 6-8 لدى المرأة الحامل

**علامات الثدي:**

- ضخامة في الثديين مع توسع الأوردة على سطحهما.
- تصبغ اللعوتين والطميتين.
- ظهور اللعوة الثانوية.
- ظهور حديبات مونتغمري بصورة واضحة.
- إفراز اللبأ colostrum في الشهر الثالث.



ADAM

## الاستقصاءات investigations:

### أ. اختبارات الحمل:

تعتمد اختبارات الحمل على مبادئ تثبيط التراص، والمقاييس المناعية الشعاعية RIA، ومقاييس الامتزاز المناعي المرتبط بالإنزيم ELISA والاستشراب المناعي Immunochromatography، وتم تطوير تقنيات عديدة النسايل Polyclonal في الحيوانات ووحيدة النسيلة monoclonal لصنع أضداد للوحيدة بيتا.

الاختبارات الدموية:	الاختبارات البولية:	المقاييس المناعية
المقاييس المناعية الشعاعية RIA	تثبيط التراص.	
ELISA	ELISA.	

اختبارات الحمل التجارية: قد تطبق هذه الاختبارات مبدأ تثبيط التراص الدموي مستخدمة الكريات الحمر للخروف وأضداد HCG وبول المرأة، تبلغ القيمة التنبؤية الإيجابية لها حوالي ٨٠٪ والسلبية الكاذبة ٠٠٪.

### ملحوظة ١:

ترتفع قيمة HCG.  $\beta$  في الحمل التويمي والرحى العدارية

والكوريوكارسنوما.

تنخفض قيمة HCG.  $\beta$  في الحمل الهاجر والإسقاط المنسي والإسقاط

المهدد.

### ملحوظة ٢:

قد يعطي اختبار الحمل البولي نتائج سلبية كاذبة إذا أجري بوقت مبكر من

الحمل أو إذا استخدم بول ممدد.

يبلغ HCG.  $\beta$  أعلى مستوياتها في الأسبوع ٩-١٠ ثم ينخفض تدريجياً حتى الأسبوع ٢٠-٢٢ ليبقى مستواه ثابتاً حتى نهاية الحمل

## $\beta$ .HCG

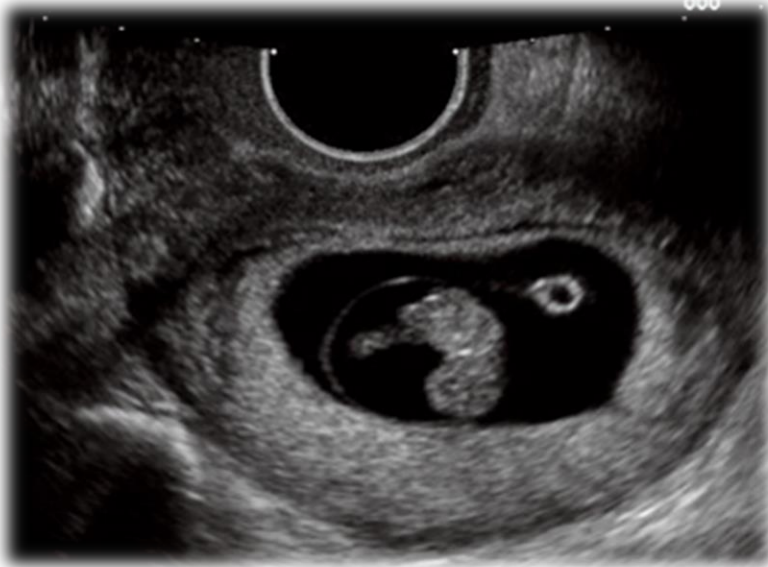A glycoprotein with 2 subunits. The  $\alpha$ -subunit is similar to luteinizing hormone (LH), follicle stimulating hormone (FSH), and thyrotropin (TSH). The  $\beta$ -subunit is specific for pregnancy.

قد يعود السبب بإعطاء نتائج إيجابية كاذبة لاختبار الحمل البولي إلى:

١. البيلة البروتينية.
٢. التدرن الحوضي.
٣. الأدوية التي تنبه إطلاق LH من الغدة النخامية كالبنسلين والفينوثيازينات.
٤. الأمراض المناعية كالأب الحمامي الجهازى لأن جزيئات ال M و تتفاعل وترتبط مع كواشف الاختبار.
٥. حوالي فترة الإياس مع وجود ارتفاع في LH
٦. البول مفرط القلوية
٧. الأورام التي تفرز HCG كالسرطانة المشيمائية Choriocarcinoma .
٨. البيلة الدموية لأن الهيموغلوبين عبارة عن بروتين.

#### ب. التصوير بالأمواج فوق الصوتية:

يمكن الكشف عن وجود الكيس الحملى فى الأسبوع ٤-٥، ويشاهد الكيس المحيى Yolk sac فى الأسبوع ٦،



ويشاهد صدى المضفة بالأسبوع ٧، ويشاهد القلب الجنينى بالأسبوع ٨. يمكن تقدير العمر الحملى بقياس الطول القمى الذيلى crown rump length، ويمكن للأمواج فوق الصوتية عبر المهبل أن تظهر كيس الحمل البالغ ٢ ملم قطرة بما يعادل ١٦ يوماً حملية وقلب الجنين بالأسبوع ٦. ويمكن إضافة إلى ذلك سماع أصوات قلب الجنين بعد الأسبوع العاشر بواسطة الدوبلر.

#### التشخيص التفريقى للحمل المبكر:

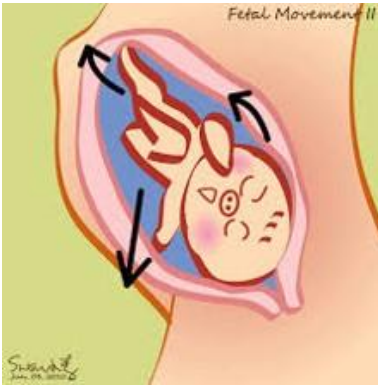
كافة أسباب انقطاع الطمث.

أسباب تضخم الرحم المتناظر كالأورام العضلية والورم الدموى الرحمى والعضال الفدى Adenomyosis والكتلة خارج الرحم.

# تشخيص الحمل في الثلثين الثاني والثالث:

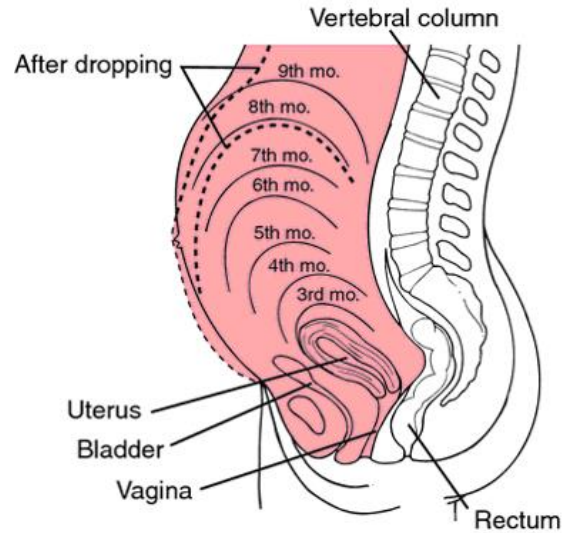
## الأعراض Symptoms

١. توقف الطموث.
٢. يختفي الفثيان والإقياء عادة بعد الأسبوع ١٢.
٣. التبول المتكرر: يصبح هذا العرض أقل شأنا بعد أن تصبح الرحم عضوا بطني بعد الأسبوع ١٢، ثم يظهر ثانية قرب نهاية الحمل عندما يتزل رأس الجنين في الحوض ويضغط ثانية على المثانة.
٤. الأعراض الثديية.



٥. إدراك الحركات الجنينية (الارتكاض Quickenings): يمثل الارتكاض المرة الأولى التي تشعر بها المرأة الحامل بحركات الجنين، وهو ليس علامة مؤكدة لكن يمكن الاعتماد عليه في تحديد عمر الحمل. يتم الشعور به مبكرة عند الولود (١٦-١٨ أسبوع) مقارنة مع الخروس (١٨-٢٠ أسبوع)، وذلك بسبب تجربته السابقة.

٦. تضخم البطن: يحدث هذا بعد الأسبوع ١٢ عندما تصبح الرحم عضوا بطنية، وهذا الأمر أقل وضوحا عند الخروس، لكون جدار البطن عند الولود رخوا فتتاح الرحم للأمام، خاصة بوضعية الوقوف.





## العلامات Signs:

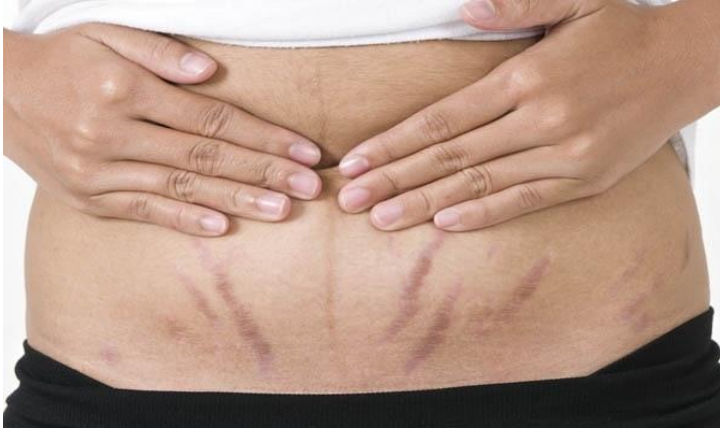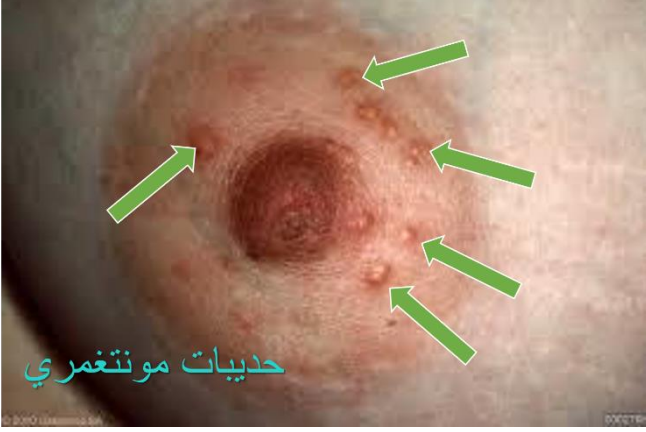### أ. العلامات التناسلية (العلامات الرحمية):

١. يمكن الشعور بالرحم عن طريق البطن: تحدث في وقت متأخر من الحمل تقلصات رحمية متقطعة يمكن للحامل الإحساس بها (تقلصات براكستون - هيكس) ويمكن الإحساس بما يجس البطن.

٢. النفخات الرحمية: عبارة عن أصوات نفخية خافتة متواقتة مع نبض الأم وأفضل ما تسمع في الجزء السفلي من الرحم، وتنتج عن مرور الدم في الأوعية الرحمية، وهي ليست علامة مؤكدة.

٣. العلامات الشديدة: تكون أكثر وضوحا من الثلث الأول

٤. تصبغ الجلد والفرز الحملية: قد تحدث هذه التبدلات لدى تناول مانعات الحمل، وقد تظهر السطور في حالة البدانة.



### ب. العلامات الجنينية:

١. النهز Ballottement في منتصف الحمل يكون حجم الجنين صغيرا مقارنة بحجم سائل السلى، بحيث يؤدي الضغط المفاجئ بالأصابع على الجنين إلى ابتعاده ثم عودته مرتد إلى النقطة الأصلية لتشعر الأصابع بذلك، وهناك هز خارجي وآخر داخلي.

- النهز الداخلي: وهو موجود بين الأسبوعين ١٦ و ٢٨، ويمكن الإحساس به من خلال أصبعين يوضعان في القبو المهبلية الأمامية، حيث يعود الرأس بعد دفعه بلطف من الأسفل ليرتطم بالأصابع ثانية، فيما توضع اليد الأخرى على قعر الرحم، لتثبيتها في مكانها.

- النهز الخارجي: يمكن الكشف عن وجوده بعد الأسبوع ٢٤، حيث توضع اليدين على البطن على جانبي الرحم.

٢. الشعور بالأجزاء الجنينية: قد يتم الإحساس بمحيط جسم الجنين في النصف الثاني من الحمل، وقد تقلد الأورام العظمية في الطبقة المصليّة من الرحم جسم الجنين، لذلك لا تعتبر هذه العلامة مؤكدة لوحدها.

٣. الكشف عن وجود الحركات الجنينية بالفحص في الأسبوع الـ ٢٠.

٤. إصغاء أو مشاهدة نبض قلب الجنين علامة مؤكدة، يمكن أن يجري ذلك بواسطة مسمع الجنين Fetal stethoscope أو مسمع Pinard أو بالدوبلر أو الأمواج فوق صوتية.

كما يمكن سماع القلب بمسمع الجنين في الأسبوع ١٩ عند غير البدينات بمعدل يبلغ ١٢٠-١٤٠ ضربة / دقيقة.

٥. النفخة السرية: تتجم عن دفع الدم في الشرايين السرية وهي صوت صفيّر حاد يتوافق زمنياً مع نبض قلب الجنين.

## الاستقصاءات Investigation:

١- الاختبارات الحملية.

٢- التصوير بالأمواج فوق الصوتية.

٣- التصوير الشعاعي: لا يجري لتشخيص الحمل، وإذا ما حدث بصورة عرضية فإن الهيكل العظمي الجنيني يبدأ بالظهور في الأسبوع ١٦ ويشاهد كامل الهيكل العظمي في الأسبوع ٢٤.

■ العلامات المؤكدة للحمل Sure signs of pregnancy:

🕒 جس الأجزاء الجنينية.

🕒 كشف الحركات الجنينية بالفحص.

🕒 إصغاء نبضات القلب الجنيني أو مشاهدتها.

🕒 إصغاء النفخة السرية.

🕒 كشف وجود الجنين بالأمواج فوق الصوتية.



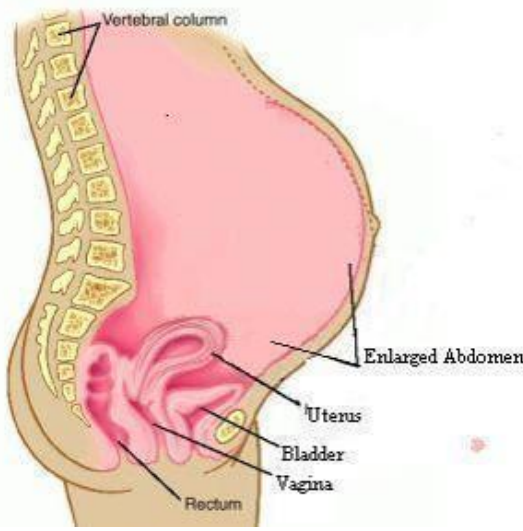
مسمع بينارد

## التشخيص التفريقي للحمل بمرحلة متأخرة Differential diagnosis of late pregnancy:

الأسباب المؤدية لوجود ضخامات حوضية- بطنية.

الحمل الكاذب pseudocyesis: اضطراب انفعالي يسبب تنبيه الوطاء ليحرر الهرمونات الموجهة للفرد التناسلية، نتيجة

الرغبة الشديدة بالحمل أو الخوف من خسارة الزوج أو الرغبة بالتساوي بعدد الولادات مع امرأة أخرى. يؤدي ذلك إلى اضطراب فيزيولوجي يؤثر بالوطاء، وتشكو المريضات من كل أعراض الحمل (لكن غالباً ما يكون ذلك بترتيب مضطرب)، حيث يظهر لديهن جميعاً انقطاع طمث وفي بعض الأحيان غثيان صباحي ويصبح الثديان ثقيليين مع إفراز سائل عكر من الحلمتين. هنالك تضخم في البطن بسبب توسعه بالفازات وارتخاء العضلات البطنية، ويذكر وجود إدراك للحركات الجنينية بسبب الحركات الحوية للأمعاء أو التقلصات



العضلية، وتشكو بعض المريضات من ألم بطني يشابه ألم المخاض (المخاض الكاذب false labour)، إذا لم يوضع التشخيص في وقت مبكر.

في الواقع تبدو المريضة حاملاً بالفحص الفيزيائي باستثناء عدم ازدياد حجم الرحم.

التشخيص سهل بسلبية اختبار الحمل والرحم الفارغة بالأمواج فوق صوتية، وتكمن المشكلة بإقناع المريضة أنها ليست حامل، وفي حال التأكد من عدم وجود الحمل تتمح المريضة انتباهاً من الناحية النفسية ومعاملة تتسم بالود

والدعم النفسي. Signs of Pregnancy

Presumptive	Unrelated to uterus or fetus	Amenorrhea
Probable	Related to uterus or mother's feelings	↑ uterine size β <sub>2</sub> -hCG
Definitive	Related to the fetus	Sonogram of fetus Heard FHT

## المصادر:

- فن التوليد.. جامعة تشرين
- علم التوليد.. منشورات جامعة دمشق
- Medscape
- Step 2 CK Lecture notes 2018 Ob&Gyn
- An Atlas of Human Prenatal Development Mechanics Anatomy And Staging
- Netter 's Atlas of Human Physiology Netter Basic Science