

تصوير الثدي 3
(التكلسات والكتل)

د. رفيف تركاوي 3

أشعة 1 | Radiology

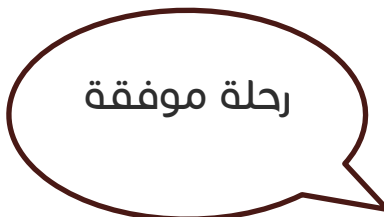15/10/2019

RB Medicine

السلام عليكم

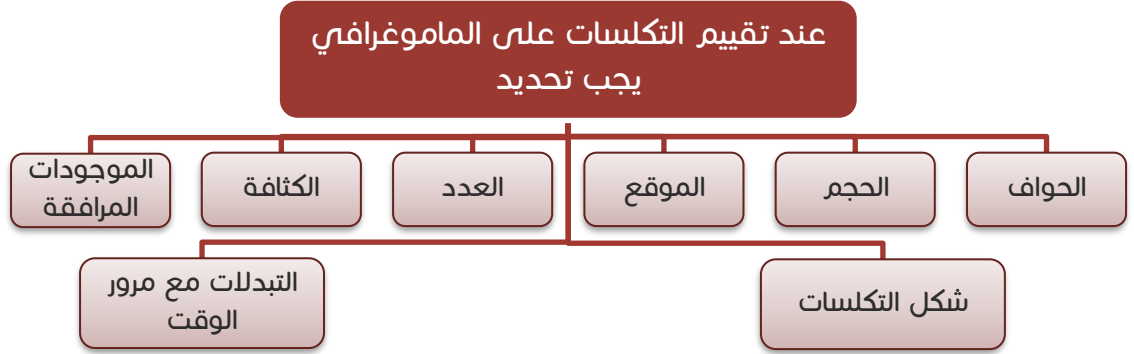
فهرس المحتويات

الصفحة	الفقرة
2	التكلسات Calcifications
3	أشكال وأنواع التكلسات Calcifications Morphology
11	تصنيف التكلسات حسب الـ BI-RADS
12	توزع التكلسات Distribution
17	الكتل Masses
17	وصف الكتل ACR BI-RADS MASSES DESCRIPTION



التكلسات Calcifications

– في سياق حديثنا عن تقييم صورة الماموغرافي –والذي بدأنا فيه في المحاضرات السابقة- فإن التكلسات من الموجودات المهمة التي يجب أن نميّزها على صورة الثدي.



ملاحظات:



- من الممكن جداً أن يبدأ سرطان الثدي من التكلسات فقط، وهذه تكون فرصة شفاء للمريضة في حال الكشف المبكر عنها والبدء بالعلاج، حيث تكون هذه التكلسات الخبيثة بدون كتل خبيثة مجاورة أو انتقالات.
- عند الكشف عن السرطان في مرحلة التكلسات تكون نسبة الشفاء 100%، لأنها تتشكل في البداية.
- وقد تؤخذ خزعة من التكلسات وتزال بشكل محافظ دون إزالة كامل الثدي.
- التكلسات الخبيثة صغيرة وناعمة حجمها أقل من 0.5 ملم، قد تحتاج لمكبرة لرؤيتها على صورة الماموغرافي كما أن كثافتها تكون عالية.
- التكلسات المشكوك بخبائثها يجب مراقبتها، فأحياناً تكون المشكلة أن تظهر التكلسات وحدها دون كثافات أو كتل مرافقة تدل على سرطان.
- وفعالياً فإن هذه المرحلة هي ما نبحث عنه عندما نقوم بإجراءات الكشف المبكر للمريضة، حيث تكون نسبة الشفاء عالية جداً.

أشكال وأنواع التكلسات Calcifications Morphology

لدينا ثلاث أقسام رئيسية للتكلسات:

(1) **التكلسات الحميدة**: والتي تكون سليمة.

(2) **التكلسات الخبيثة**: وهي التكلسات التي تكون خبيثة بنسبة عالية.

(3) **التكلسات متوسطة التورط**:

والتي يمكن أن تكون خبيثة ويمكن أن تكون سليمة، وهذا النوع هو الذي يتطلب مراقبة ودراسة.



Calcifications Morphology أشكال التكلسات

malignant خبيثة	intermediate concern متوسطة التورط	benign حميدة
<ul style="list-style-type: none"> الخطية fine liner المتفرعة branching متعددة الأشكال pleomorphic 	<ul style="list-style-type: none"> عديمة الشكل amorphous الخشنة غير المتجانسة coarse heterogenous 	<ul style="list-style-type: none"> الجلدية skin الوعائية vascular حببات الفوشار popcorn التالية للتهاب ثديي (شبيهة العصا) plasmacell mastitis تكلسات النخر الشحمي fat necrosis الحليبية milk of calcium الحثلية dystrophich قشر البيض eggshel الدرزية suture

أولاً: التكلسات السليمة (الحميدة) Benign Calcification

التكلسات شبيهة العصا
Rod-like

التكلسات التي تشبه حب الفوشار
Popcorn

التكلسات الوعائية
Vascular

التكلسات الجلدية
Skin

تكلسات قشر البيض
Eggshell

التكلسات حليبية
Milk of calcium

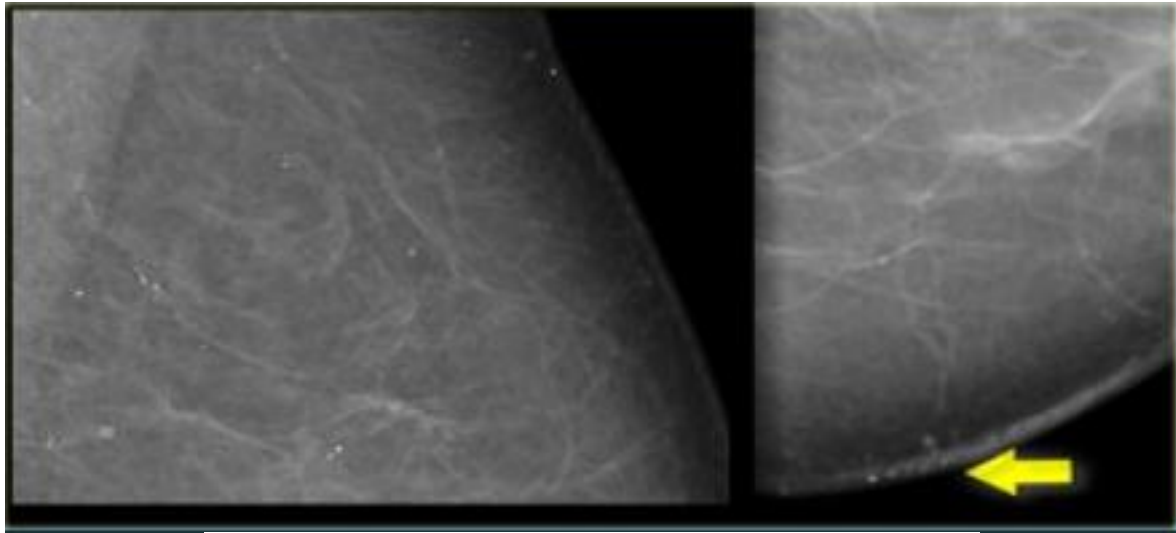
التكلسات حثلية
Dystrophic \ suture

التكلسات دائرية
Rounded

جميعها تكلسات حميدة لا تستدعي المراقبة أو الخزعة ونصنفها تحت BI-RADS 2

تلكسات الجلد Skin Calcification

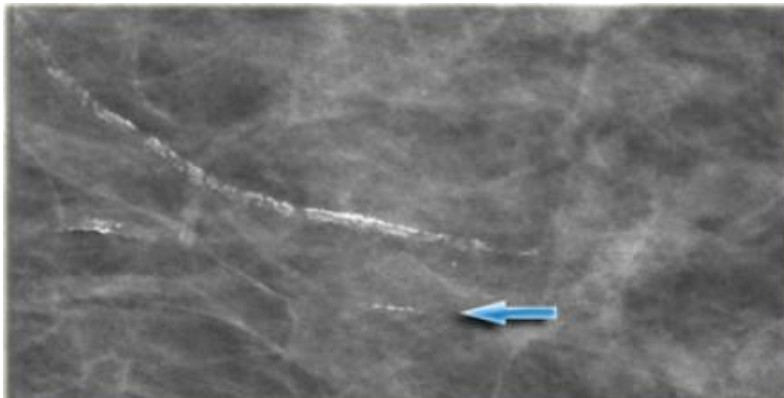
- هي عبارة عن تلكسات **تتوضع على الجلد**، وهي تلكسات **سليمة**، وتظهر على الماموغرافي كما في الصورة المجاورة.
- تتوضع عادة على **طول الطية تحت الثدي** جانب القص، وفي الإبط واللعوة (هالة الثدي) areola.
- تتوضع تلكسات الجلدية إما على الطية السفلية للثدي فتأخذ **شكل مماسي** (كما الصورة اليمين عند الطية الجلدية)، أو تتوضع في أي منطقة في جلد الثدي ولكن نشاهدها منتشرة وليست متجمعة بشكل عنقودي (على اليسار).
- عندما تأتي على مسقط محيطي تأخذ شكل التاتو، وتسمى علامة الوشم **Tattoo sign**.



Skin Calcifications - Tattoo sign

التلكسات الوعائية vascular calcification

من الممكن أن تتكلس جدران الأوعية الدموية داخل الثدي. تظهر على شكل **مسارات خطية ومتوازية** وتكون عادةً مرتبطة بالأوعية الدموية ومسيرة لها بشكل واضح. الوعاء له جدارين فيمكن أن يتكلس جدار واحد فيه (وعندها نرى التلكس على شكل خط طويل واحد)، أو يتكلس كلا



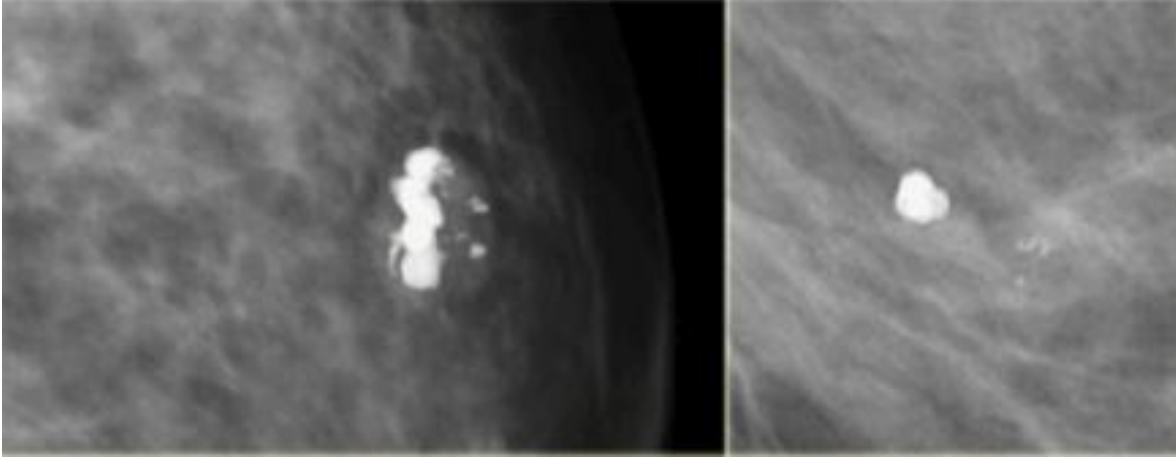
الجدارين ونشاهدها بشكل خطين متوازيين يسيران بجانب بعضهما على مسار وعائي واضح تماماً (سهلة الملاحظة).

نصنفها **BI-RADS 2** فهي تلكسات سليمة تماماً.

Vascular Calcifications

تكتسات حب الفوشار popcorn calcification

هي تكتسات سليمة تماماً، تكون غالباً عبارة عن ورم غدي ليفي Fibroadenoma متكلس.



هذه التكتسات

وصفية للورم الغدي

الليفي

.fibroadenoma

نصنفها على أنها

BI-RADS 2

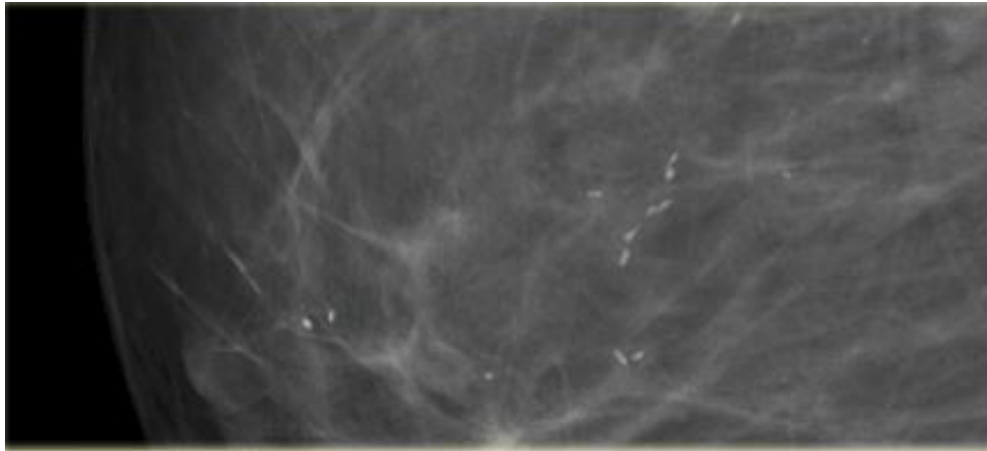
لأنها سليمة.

آفة حدودها واضحة (فيبروأدينوما) متساوية
الكثافة داخلها تكتسات كبيرة خشنة عالية

Coarse or 'Popcorn-like'

التكتسات شبيهة العصا Rod-Like calcification


لها منظر عصا بنهايتها كرة صغيرة، وهي من التكتسات السليمة.



Large Rod-like, Plasma cell mastitis

نشاهدها **بعد التهاب ثدي**

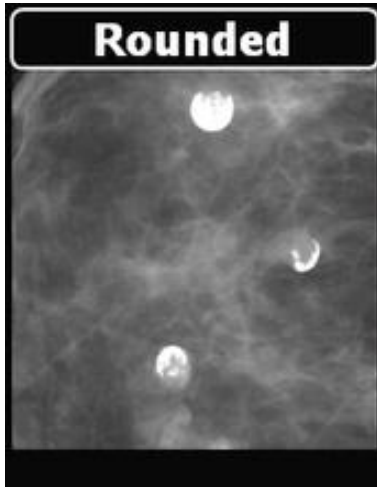
Mastitis.



التكتسات الدائرية Round Calcification

وهي عبارة عن **كيسات صغيرة متكلسة**، أو أدينوما صغيرة متكلسة، وتأخذ الشكل الدائري أو الشكل الهلالي، **قطرها أكبر من 0.5 مم.**

التكتسات الأكبر من 0.5 مم هي تكتسات سليمة، بينما الأصغر من 0.5 مم فهي مشتبهة.



تشاهد غالباً في تبدلات الداء الكيسي الليفي **Fibrocytic changes**، أو الداء الغدي **Adenosis**، أو في التكتلات الجلدية.

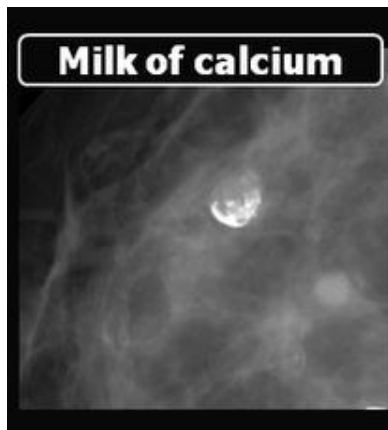
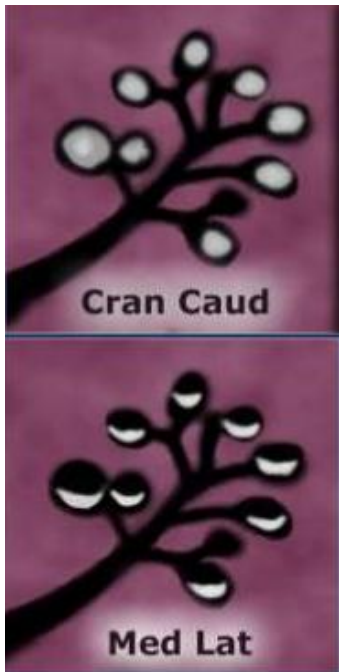


التكتلات الحليبية Milk of calcium

هي تكتلات راسبة حميدة **في العنبات المتكلسة** (يمكن أن تتكلس العنبة كاملة أو جزء منها) وفي الكسيات الكبيرة أو الصغيرة، تظهر عندما تتكلس قناة حليبية أو كيسة حليبية.

تظهر **إما بشكل دائري أو بشكل هلال**

حسب مسقط الأشعة عليها. من مميزات النمذجية أنها تُظهر تغيّرات في الشكل على الوضعيات المختلفة.

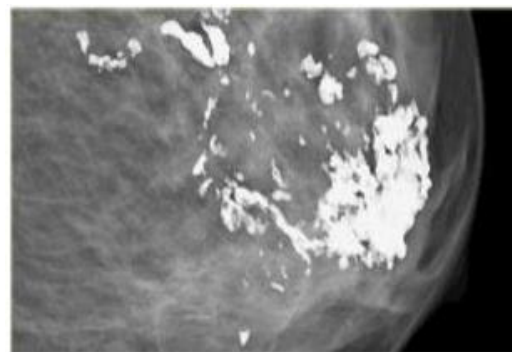
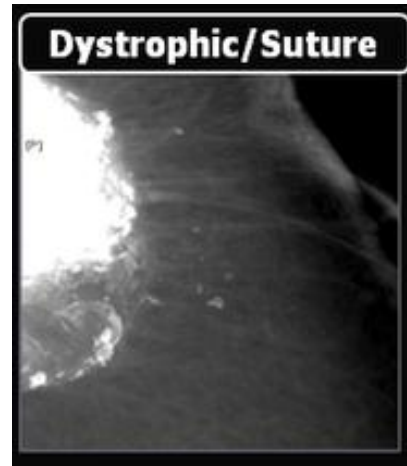

التكتلات الحثية Dystrophic Calcification

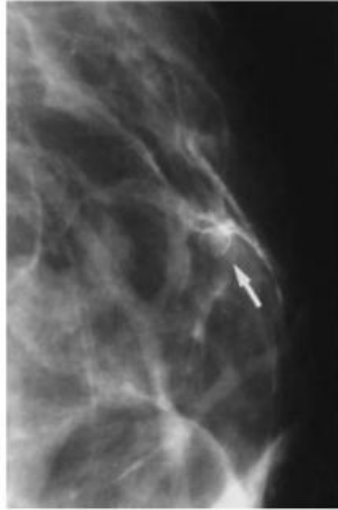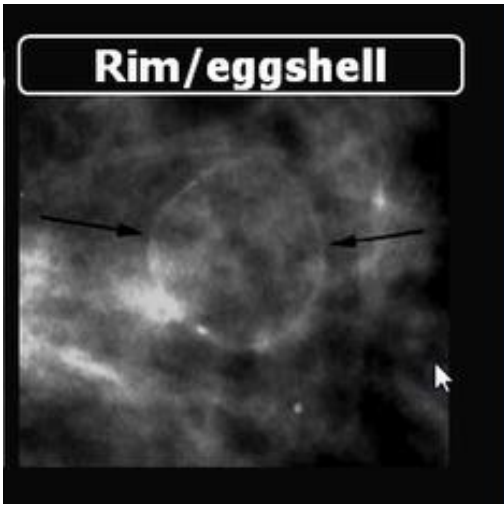
هي تكتلات لها شكل الحمم، **خشنة وغير منتظمة**.

تشاهد بعد رضّ **Trauma** كبير على (الثدي، فإذا نتج عن الرض ورم دموي وتكلس فيما يعد يعطينا هذا الشكل من التكتلات.

يجب هنا أن نعرف **القصة المرضية** للمريضة، فالقصة المرضية جداً جداً مهمة (لأننا في النهاية لا نتعامل مع صورة إنما نتعامل مع المريض)



Eggshell or Rim Calcification كلسات قشرة البيضة

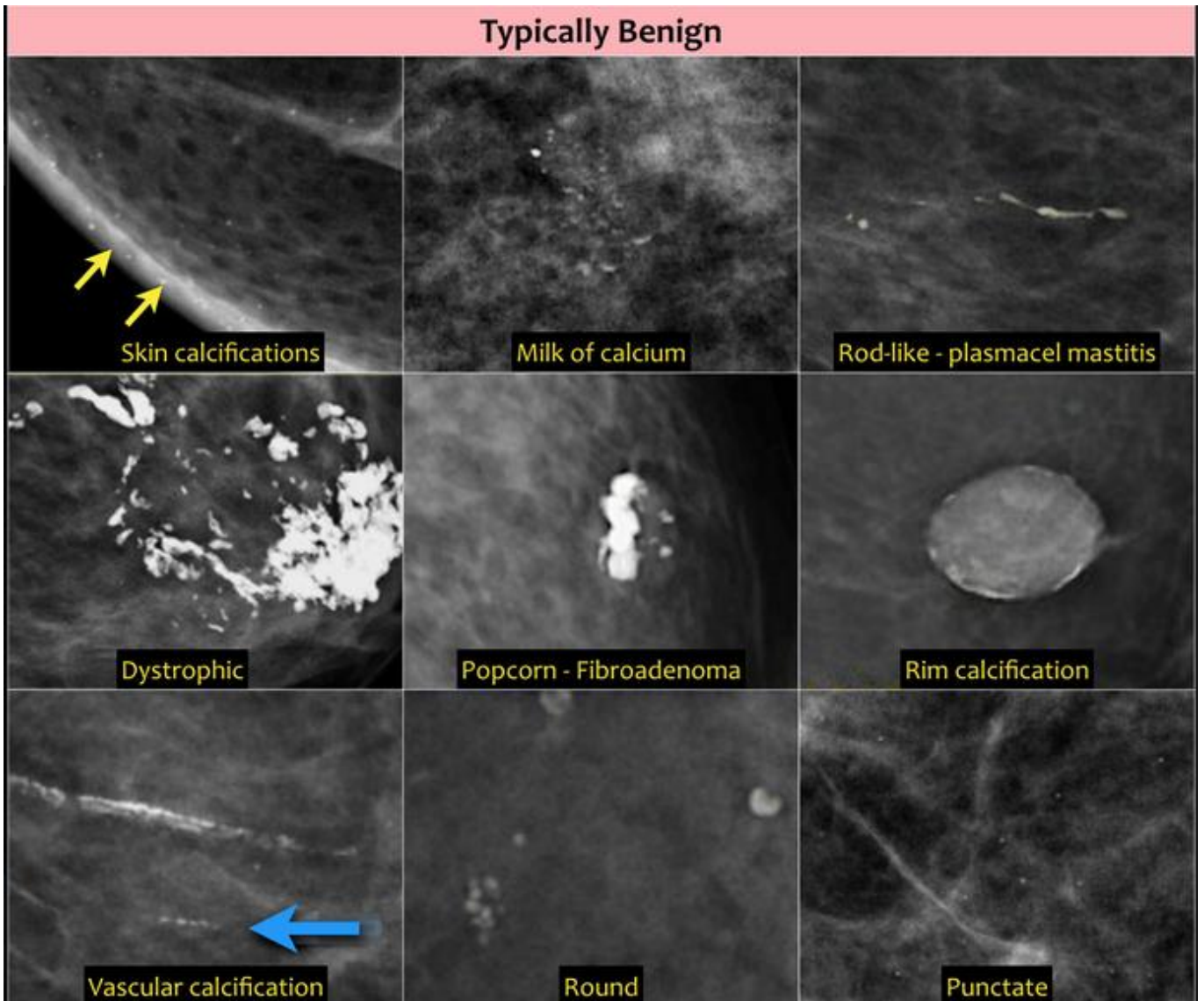


يمكن أن نشاهدها عندما تتكلس حواف الورم الغدي الليفي **fibroadenoma**، أو في حال تكلس جدار كيسة ما في الثدي، أو في النخثرات الشحمية **Fat** **Necrosis**.

التكلسات الدرزية suture

ملخص التكلسات الحميدة

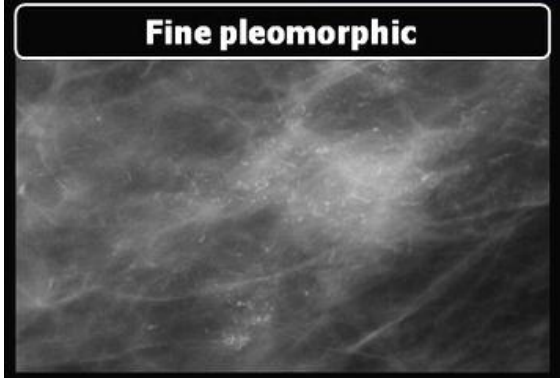
والتي تحدث مكان الجراحة تماماً.



ثانياً: التكلسات الخبيثة Malignant Calcification

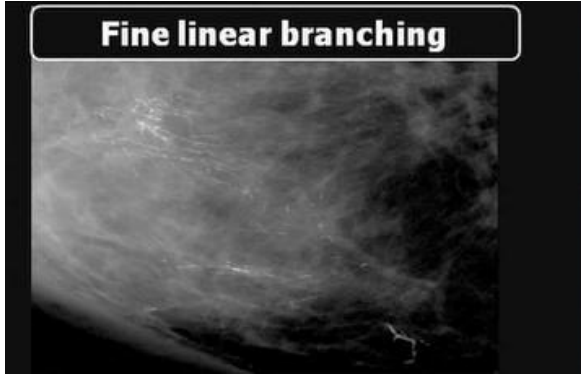
- تكون عبارة عن تكلسات ناعمة وصغيرة، **قياسها أقل من 0.5 ملم، نشاهدها بالمكبرة**، أشكالها متعددة.
- التكلسات كلما كانت باهتة (أي كثافتها قليلة) تكون خبيثة أكثر.

التكلسات الناعمة والباهتة متعددة الأشكال fine pleomorphic



- هي تكلسات متعددة الأشكال التي ليس لها شكل محدد تكون بعدة أشكال وبعدها أحجام.
- كلما كانت هذه التكلسات ناعمة أكثر تزداد الشبهات نحوها.
- ملاحظة مهمة: نقصد بالتكلسات الناعمة التكلسات الأقل من 0.5 ميلي متر، حتى أننا نحتاج المكبرة لدراسة الصورة.
- الماموغرافي يُدرس دائماً بالمكبرة.

التكلسات الخطية الرفيعة Fine liner أو الخطية المتفرعة داخل الأقنية Fine liner branching




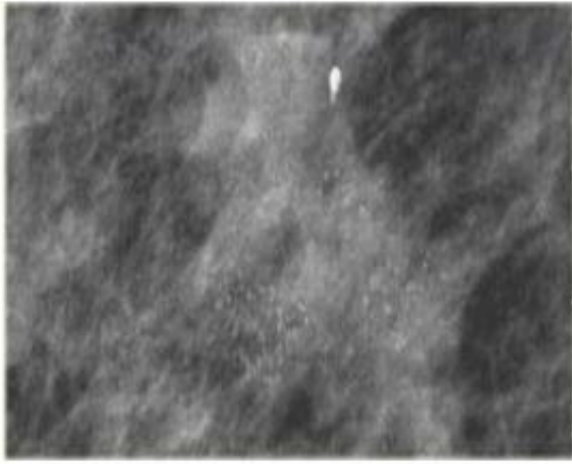
- عرضها أصغر من 0.5 ملم**، وتصنف BI-RADS 4 أو حتى BI-RADS 5 في حال كانت متفرعة جداً.
- التكلسات المتفرعة تكون غالباً مع السرطانة داخل القناة اللبنية (أي سرطان داخل الأقنية ويأخذ تفرعات مثل تفرعات الأقنية تماماً).

ثالثاً: التكلسات متوسطة التورط Intermediate Concern Calcification

ليست سليمة ولا خبيثة (مشكوك بها، أي بين السليمة والخبيثة) ومنها:

التكلسات عديمة الشكل Amorphous:

- وهي تكلسات **باهتة وصغيرة وناعمة**.
- وتكون **بدون شكل محدد** أو حواف معينة، صغيرة غالباً أو ضبابية hazy، بحيث لا يمكن تحديدها.
- تأتي في سياق العديد من آفات الثدي السليمة والخبيثة.
- حوالي 20% من هذه التكلسات تتحول لخباثة، وبالتالي تصنف بأنها **BI-RADS 4**.


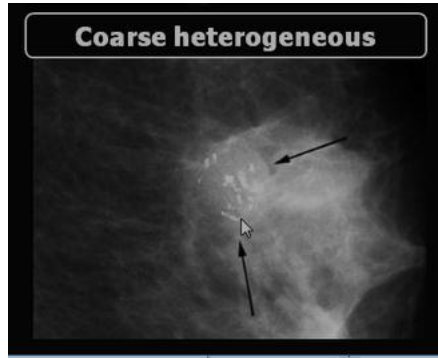
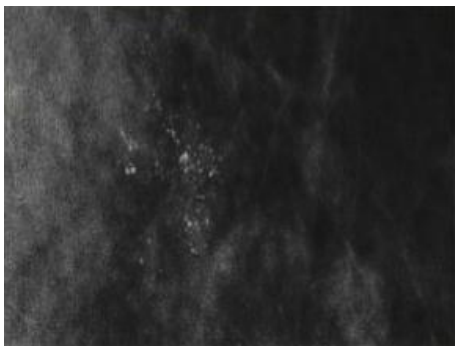


التكلسات الخشنة وغير المتجانسة والمتجمعة coarse heterogeneous:

تلكسات غير منتظمة، وتكون ناعمة (>0.5 ملم) ومتعددة الأشكال والأحجام والكثافات (لكنها ليست أكبر من التكلسات الحثلية الخشنة)

تحمل **نسبة خباثة بين 25-40%**، لذلك تُعطى تصنيف **BI-RADS 4**.

إذا كانت أكبر من 0.5 ملم فإنها تنبئ بالسلامة، أما إذا كانت أصغر من 0.5 ملم نشبه بها.



ملاحظة هامة من الدكتورة

نحن مطالبين بتصنيف الـ BI-RADS لكل صورة ثدي في المحاضرات، وقد تأتي أي صورة في امتحان العملي.



اللعب ينادينا... وجماهير تحينا..
هتاف يتعالى مثل أمانينا..
ويبعث فينا.. حباً و يقينا..
شوت شوت شوت
لعب حلوً ونظيف



والتكلسات متوسطة التورط يمكن أن تكون

60% سليمة *benign*:

عندما لا يوجد كتلة مرافقة، وخصوصاً إذا كانت هذه التكلسات منتشرة **Diffuse** وثنائية الجانب **bilateral**، أو

متجمعة ومتعددة وثنائية الجانب **multiple biletal clustered**.

غالباً تترافق مع التبدلات الكيسية الليفية **FCC**¹،

حيث أن الداء الكيسي الليفي هو أشيع داء نشاهده بالثدي وهو مؤلم جداً (تكثر مراجعة المرضى لأجله).

بحيث من الممكن لكيسات صغيرة أو فيبروما

صغيرة أو أدينوما صغيرة أن تتكلس مشكلة هذه التكلسات، ونراها غالباً ثنائية الجانب.

الكتل المرافقة المحتمل مشاهدتها مع هذا النوع من التكلسات هي الورم الحليمي **Papilloma**، أو الورم الغدي

الليفي **Fibroadenoma**، أو الداء الغدي المتصلب **sclerosing adenosia**.

20% عالية الخطورة *High Risk*:

المريضة هنا مشخص لديها فرط التصنع القنوي **Atypical duct hyperplasia**، أو فرط التصنع الفصي

Atypical lobular dysplasia، ولاحقاً تشكل لديها تكلسات، فهذه التكلسات تكون بنسبة 20% ذات

خطورة عالية لأن تصبح سرطانة فصية موضعة **Lobular Carcinoma in situ**.

20% خبيثة *Malignant*:

تترافق غالباً مع السرطان القنوي في الموضع **Low grade DCIS (ductal carcinoma in situ)**

كما أن 10% من حالات السرطان القنوي الغازي **IDC (invasive ductal carcinoma)** تترافق مع تكلسات خبيثة (وغالباً مترافقة مع كتلة).

سنحدث في الفقرة القادمة عن تصنيف الـ BI-RADS اعتماداً على ما أخذناه في محاضرات العملي، وسنفرد لاحقاً محاضرة للحديث عن الـ BI-RADS في القسم النظري.

¹ Fibrocystic changes

تصنيف التكتسات حسب الـ BI-RADS



طبعاً تصنف التكتسات السليمة على أنها BI-RADS 2.

BI-RADS 2 تعني أن الآفة سليمة تماماً (غير مشبوهة) ولا تستدعي خزعة.

BI-RADS 3 تعني أن الآفة مشتببه فيها بشكل خفيف ولكنها على الأغلب سليمة.

BI-RADS 4 تعني أن الآفة مشتببه بخباثتها بشكل كبير ويجب إجراء خزعة.

أما التكتسات المشكوك بها، التي هي بين السليمة والخبيثة، فيمكن أن نصنفها 2 أو 3 أو 4 حسب التالي:

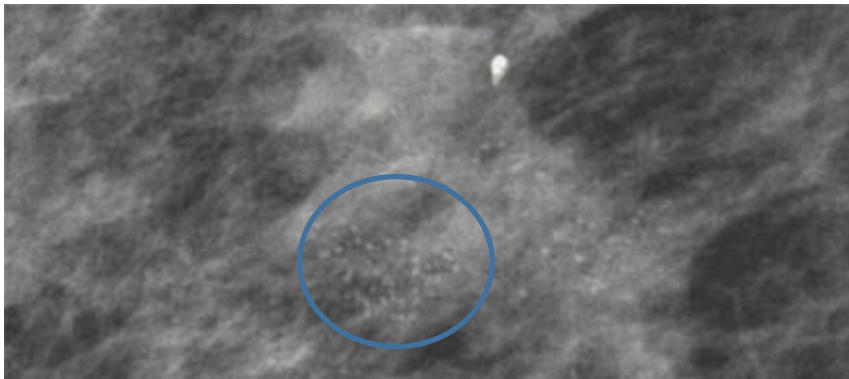
• BI-RADS 2: وذلك عندما تكون التكتسات منتشرة بالثديين diffuse وثنائية الجانب bilateral (ليست أحادية الجانب).

• BI-RADS 3: التكتسات مشتببه فيها بشكل خفيف، وذلك عندما تكون ثنائية الجانب ولكن متجمعة multiple bilateral clustered calcifications.

• BI-RADS 4: عندما تكون التكتسات أحادية الجانب unilateral ومتجمعة clustered على شكل مجموعات محددة، أو تكتسات ظهرت بعد المراقبة، أو تكتسات عند مريضة مصابة بالسرطان في الثدي المقابل.

لا نصنف التكتسات هنا على أنها 1 لأن الـ BI-RADS 1 يعني أن الثدي طبيعي، ولا نصنفها على أنها 5 لأن الـ BI-RADS 5 نضعها عندما يوجد تكتسات مترافقة مع كتلة مشبوهة أو خبيثة.

ملاحظة



مثال وتطبيق: بناء على ما سبق، في

الصورة المجاورة، ما هو تصنيف هذه التكتسات عديمة الشكل Amorphous حسب الـ BI-RADS؟

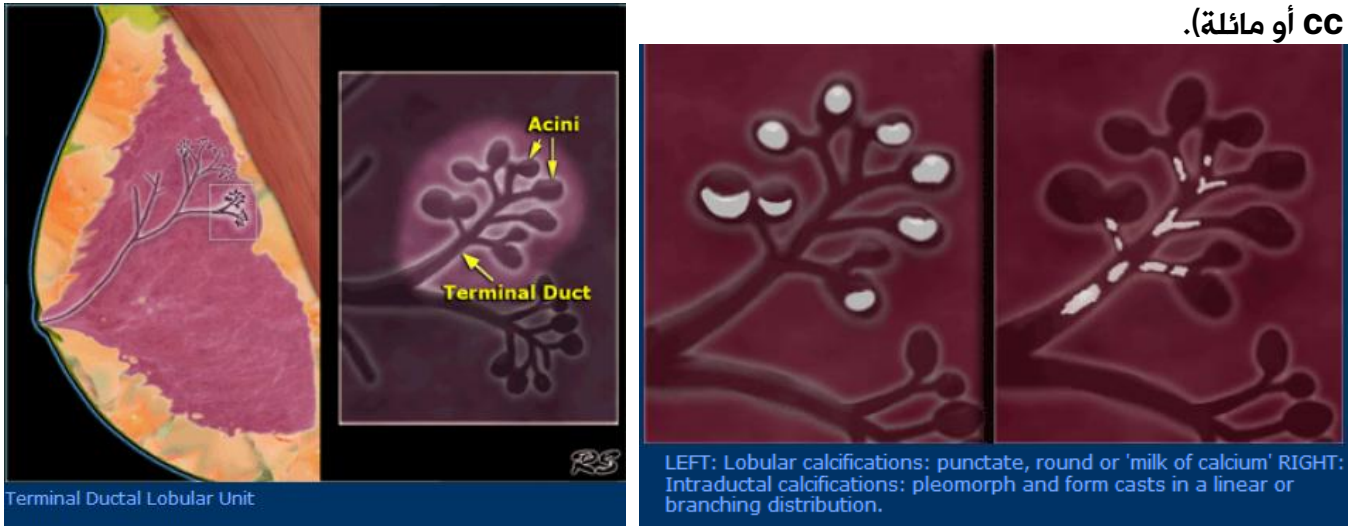نشاهد هنا تكتسات ناعمة و**باهتة** و**متجمعة وصغيرة جداً**

(رغم أن الصورة مكبرة) وهي بثدي واحد (لأن الدكتورة ما حطت صورة الثدي الثاني 😊) فهي BI-RADS 4.

وقد تم تشخيصها بالخزعة على أنها سرطان قنوي موضع DCIS (ductal carcinoma in situ) مع سرطان قنوي غازي invasive ductal carcinoma.

تذكرة بالوحدة (التشريحية للثدي)

- ❖ يتكون النسيج الغدي من الفصيصات العنبية الانتهائية والتي تعطي الأقنية اللبنية.
- ❖ فإن التكتلات داخل الأقنية إما أن تكون خطية أو تأخذ شكل الحرف Y، فالتكتلات عندما تأخذ شكل حرف Y فهي تدل على شبهة عالية وقد تحمل نسبة خباثة ونصنفها على أنها BI-RADS 4 (رغم أنها يمكن أن تكون سليمة ظهرت بعد التهاب ثدي).
- ❖ ومن الممكن أن تتكلس العنبات الغدية وتعطي شكل دائري أو هلالى حسب مسقط الأشعة (أي حسب الوضعية CC أو مائلة).



توزع التكتلات Distribution

- عندما نرى هذا الشكل فإننا نصف هذه التكتلات BI-RADS 2.
- وتكون على شكل تكتلات منتشرة داخل الثدي، غالباً تظهر بعد التهاب ثدي.

الشكل المنتشر
Diffuse

الشكل المنطقي
Regional

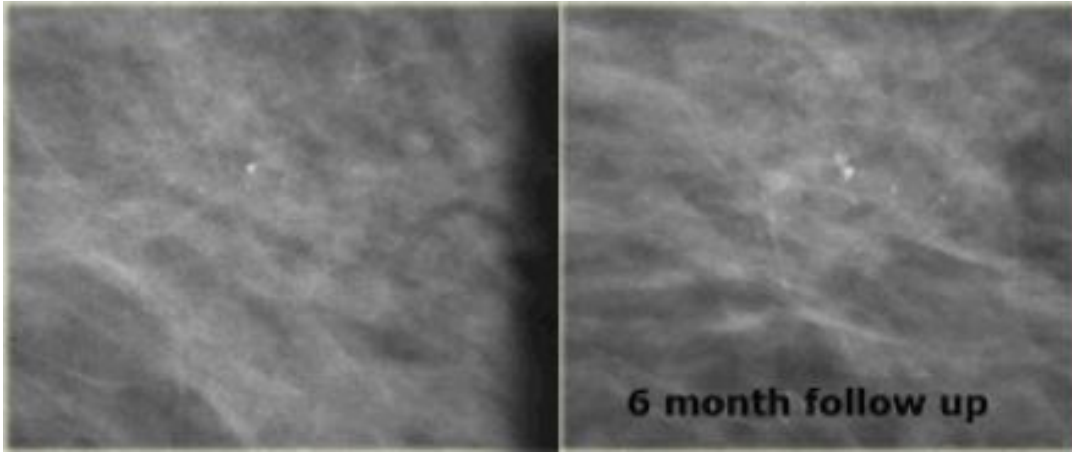
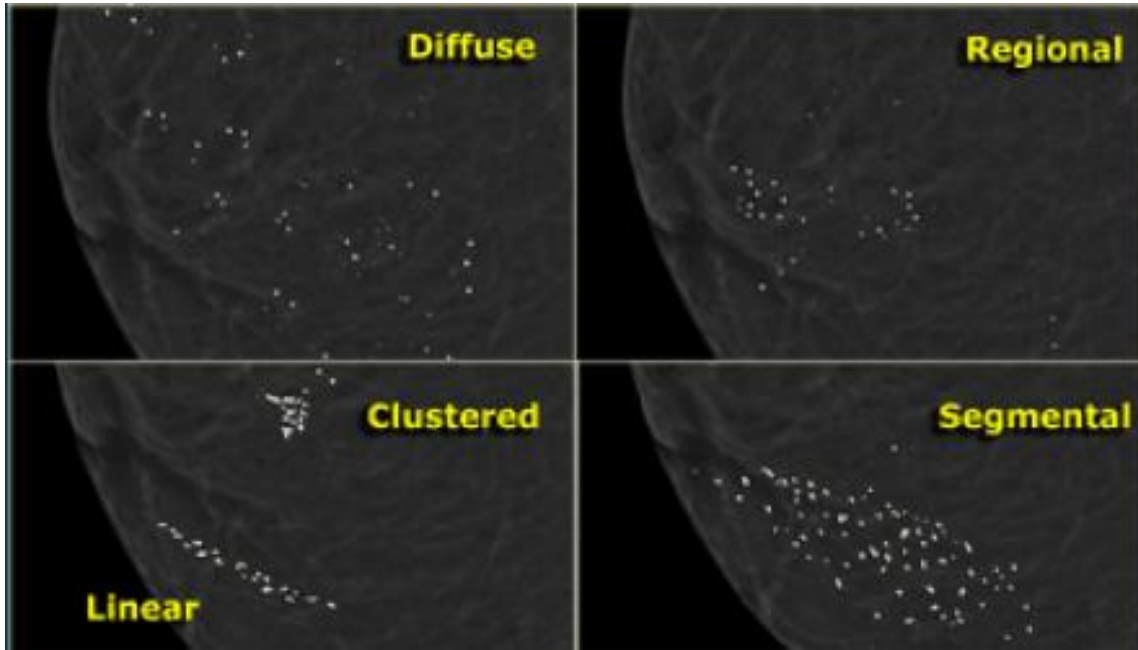
- التكتلات هنا تأخذ منطقة محددة أو ربع معين من الثدي، ونصنفها BI-RADS 3.

- تكون التكتلات متجمعة وأحادية الجانب ونصنفها BI-RADS 4.

الشكل المتجمع
Clustered

الشكل القطعي أو
Segmental

- تنتشر التكتلات في فص معين وتأخذ شكل عنقود.
- نصنفها حسب توزعها إذا كان أحادي الجانب أو ثنائي الجانب.



أمثلة وتطبيقات:
في الصورة المجاورة:
في الصورة التي على
اليسار، نشاهد تكلسين
صغيرين فقط وليس
هناك تجمع عنقودي، لذلك
نصنفها 3 BI-RADS،

لأننا لا يمكننا وصفه على أنه 2 BI-RADS لأنه
من الممكن أن يعمل نسبة شبيهة قليلة، لذلك
نراقب المريضة.

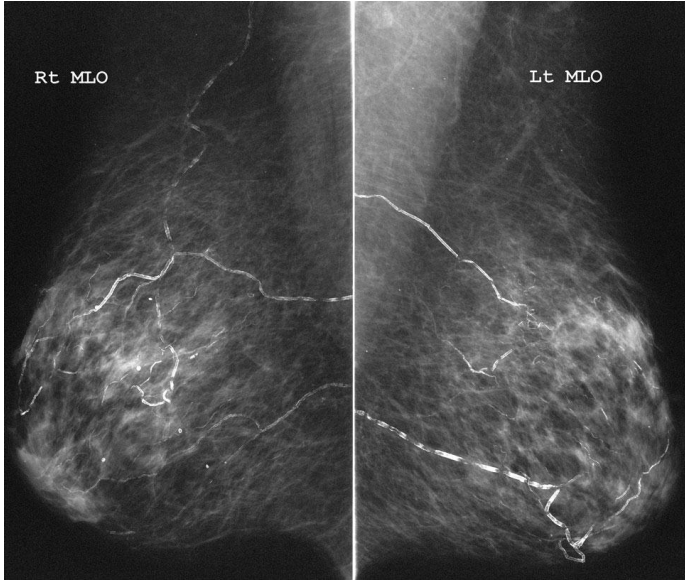
بعد المراقبة (6 أشهر) حصلنا على الصورة التي
على اليمين، ونلاحظ فيها تطور في التكلسات،
لذلك أصبحت هذه التكلسات مشبوهة بنسبة

أكبر، وبالتالي أصبح تصنيفها 4 BI-RADS. وشخصت هذه الحالة في النهاية بالخزعة على أنها DCIS.

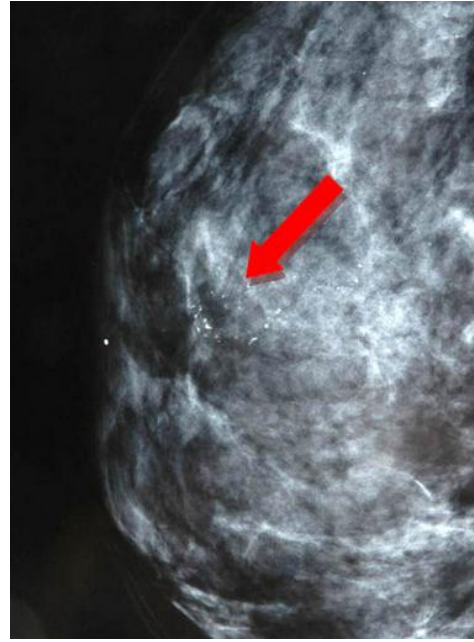
In the same study it was shown that the odds for invasive carcinoma versus DCIS are statistically significantly higher among patients with increasing or new microcalcifications. The likelihood that carcinoma will be invasive increases significantly when a suspicious or indeterminate cluster of calcifications is new or increasing.

On the left a patient with a few heterogeneous coarse calcifications. They were classified as BIRADS 3 (probably benign with a likelihood of malignancy less than 3%). At six month follow up they had increased in number and DCIS was found at biopsy.

نشاهد في الصورة تكتلات وعائية
سليمة، نسنفها BI-RADS 2

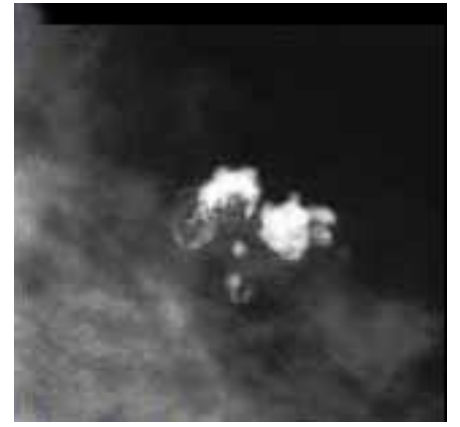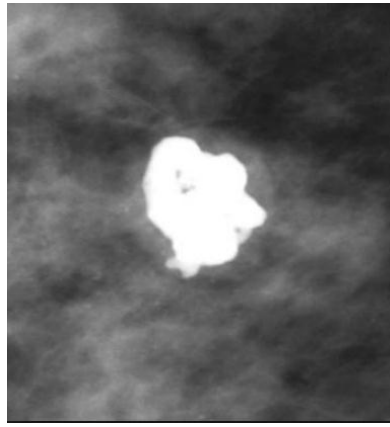
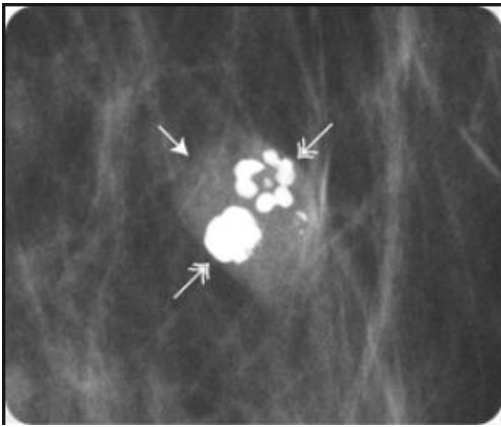


نرى في الصورة تكتلات ناعمة وغير متجانسة باهتة متجمعة،
وبالتالي نسنفها BI-RADS 4، وهي حالة سرطان.



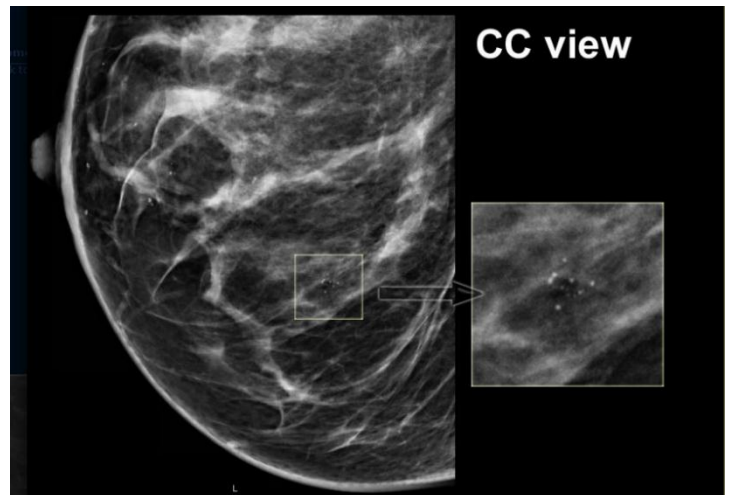
صورة شعاعية
للثدي تظهر
تكتلات صغيرة
جداً وغير
متجانسة
سرطانية لا
يمكن تحسسها
بالفحص
اليدوي.

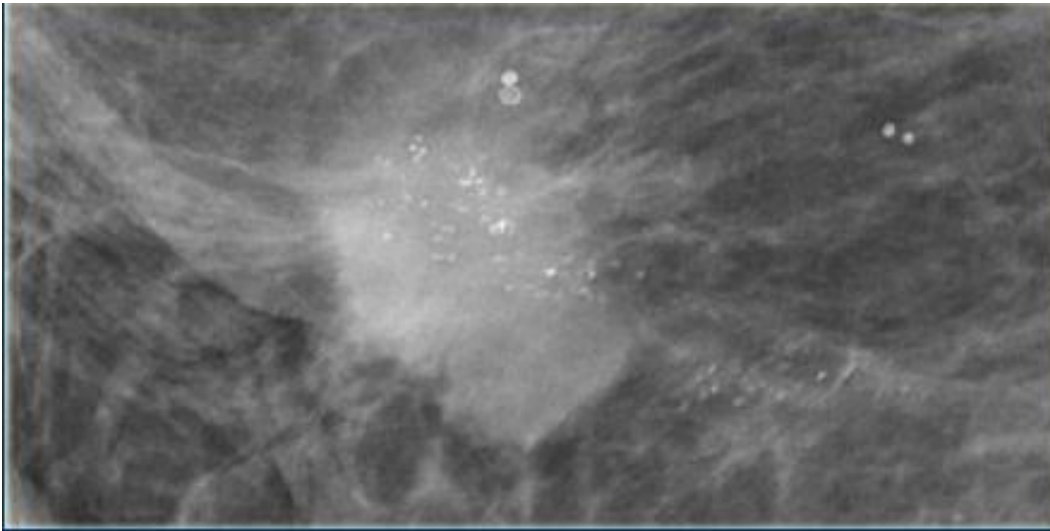
تكتلات حبة البوشار ← BI-RADS 2



تكتلات ناعمة متجمعة باهتة لذلك تصنيفها BI-RADS 4.

شبعنا من
كثر الصور



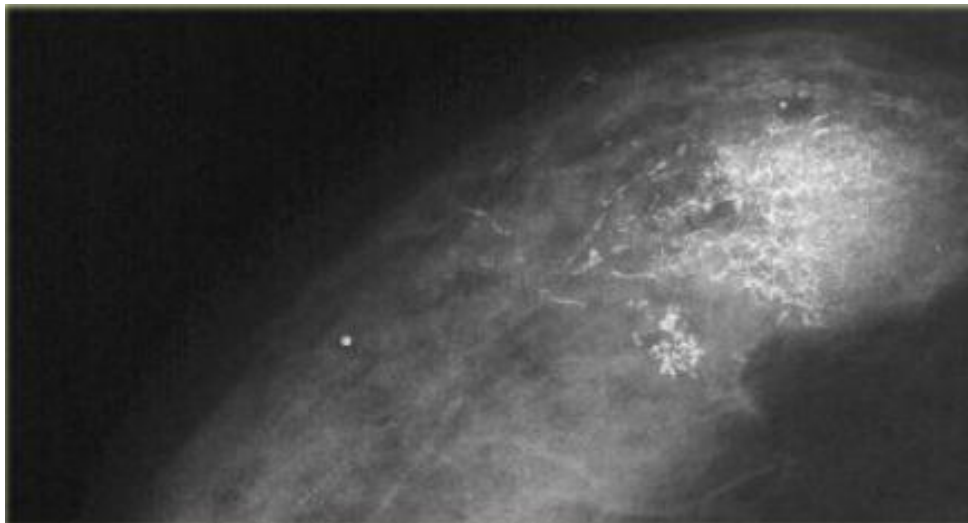
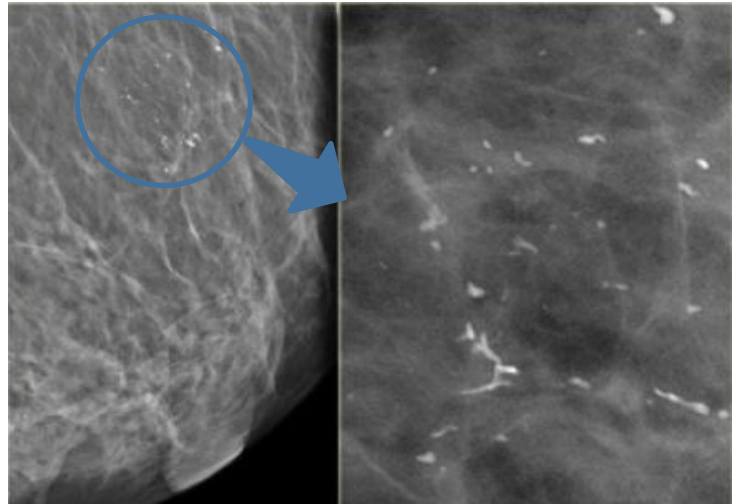


Fine pleomorphic calcifications in a segmental distribution (Bi-RADS 5)

تكلسات مترافقة مع آفة
كتلية كثافتها عالية الكثافة
وحوافها غير منتظمة يمتد
منها استطالات وبالتالي
تصنيفها 5 BI-RADS.

نشاهد هنا تكلسات داخل الأقبية تأخذ حرف Y، نصنفها 4 BI-RADS ولكن من الممكن أن تكون هذه التكلسات سليمة كما في هذه الحالة حيث أعطت الخزعة بالتشخيص المخبري أنها سليمة.

On the left a patient in whom new calcifications were detected during follow up for breast cancer in the contralateral breast. There are coarse heterogeneous calcifications in a segmented distribution. These calcifications were classified as Bi-RADS 4. Biopsy showed calcifications within fibrous stroma. There was no sign of malignancy.




High grade DCIS

On the left fine linear and branching calcifications in a segmental distribution highly suggestive of malignancy (Bi-RADS 5). Extensive high grade DCIS was found at biopsy.

تكلسات متفرعة بشدة
كما في الصورة نصنفها
4 BI-RADS أو حتى
5 BI-RADS.
وهنا شخصت على أنها
سرطان قنوي في
الموضع DCIS.

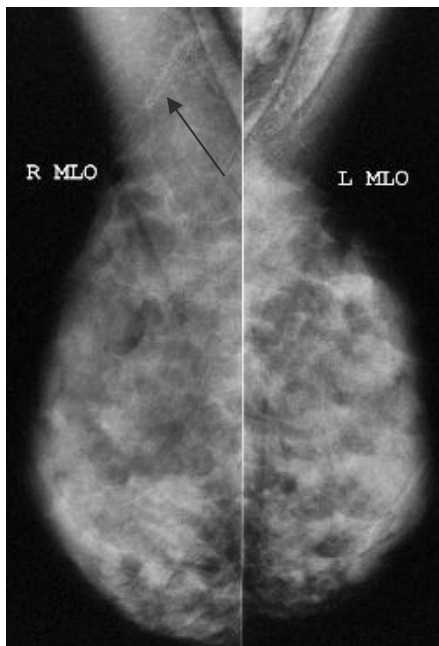
ملخص التكتسات المشبوهة



Artifacts Simulating Calcifications or التكتسات الزائفة أو الخادعة الصناعية
Powdery Calcifications

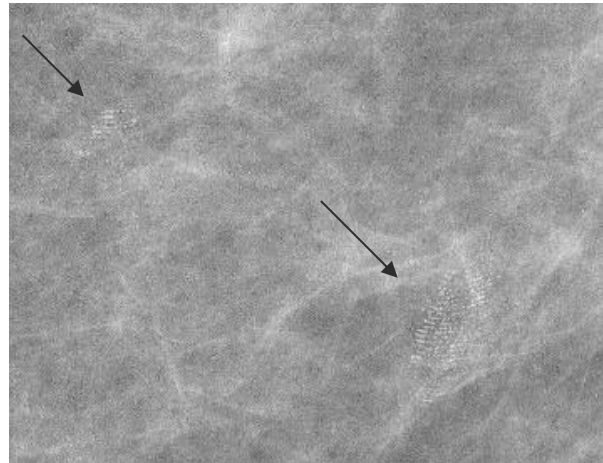
عند تحضير المريضة لصورة الماموغرافي يجب تنبيهها لعدم وضع أي مزيلات تعرق أو بودرة قبل التصوير، من أجل ألا توهمنا بشيء غير موجود حقيقة.

فمزيلات التعرق يمكن أن تعطينا خطوط بيضاء على الصورة، والبودرة أيضاً تظهر على شكل نقط بيضاء تشبه التكتسات تماماً.



Deodorant artifact

انطباعات نتيجة وضع مزيلات التعرق




Fingerprints artifact

تعطي شكل يشبه البصمة

اكتشف الفرق 😊

نشاهد في الصورتين تكلسات ناعمة بأحجام وأشكال مختلفة، والصورتين متشابهات بالشكل، وكتصنيف يمكن أن نصنفها 4 BI-RADS. لكن: الصورة على اليسار: بودة وليست تكلسات، بينما الصورة التي على اليمين: تكلسات حقيقية سرطانية!



The image on the left shows the same artifacts. On the image on the right DCIS.

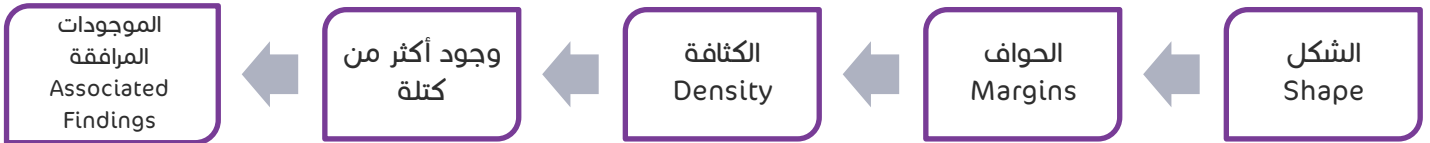لذلك دائماً نطلب من المريضة عدم وضع أي شيء قبل التصوير.

الكتل Masses

أخيراً، من الأمور التي يجب تقييمها في كل صورة ماموغرافي هي الكتل في حال وجودها.

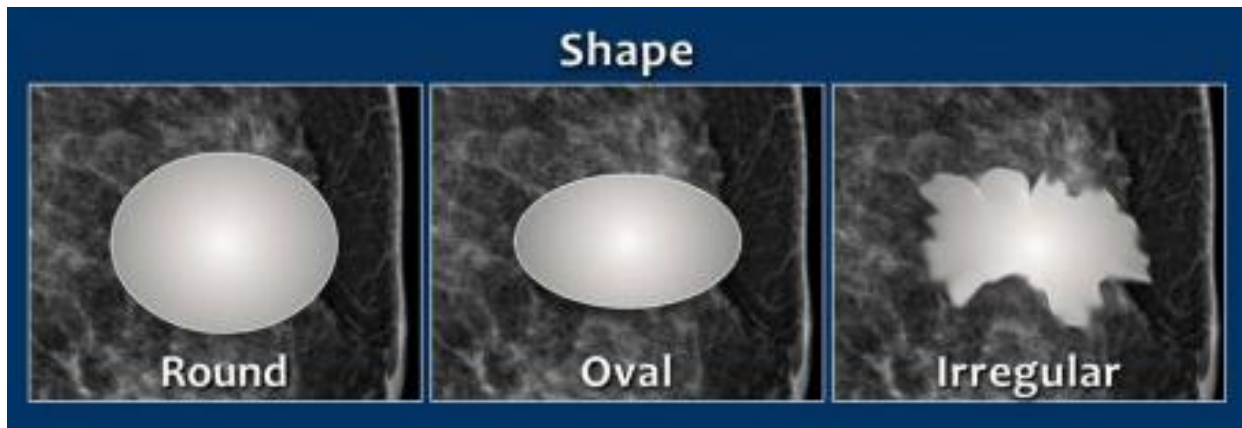
وصف الكتل ACR BI-RADS MASSES DESCRIPTION

عند وصف أي كتلة يجب أن نشمل كل من الجوانب التالية:



الشكل Shape

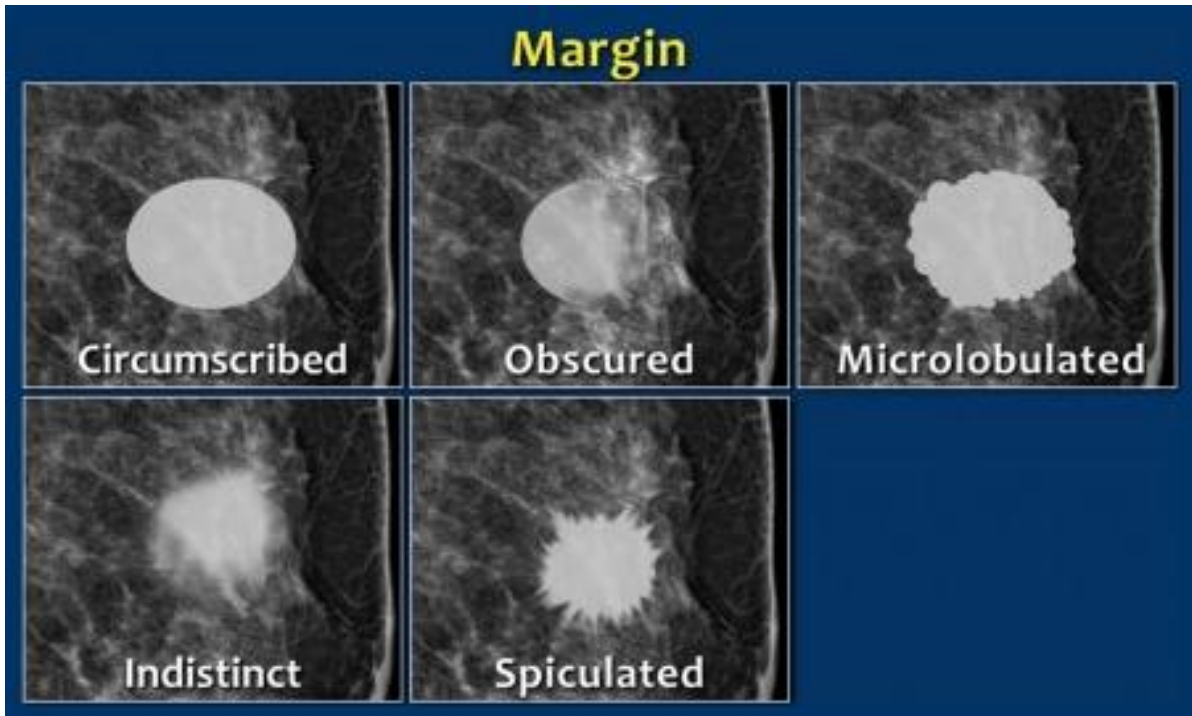
يمكن أن تكون الكتلة دائرية Round، أو بيضوية Oval، أو مفصصة Lobulated، أو بشكل غير منتظم irregular.



الحواف Margins

تكون حواف الكتلة:

- ✓ واضحة محددة نستطيع رسمها **circumscribed**
- ✓ حواف محجوبة غير واضحة تماماً **Obscured** (يوجد منطقة لا نستطيع رسمها تماماً)
- ✓ مفصصة تفصصات ناعمة **Micro-lobulated**
- ✓ منطقة غير محددة بشكل واضح **ill-defined** أو **indistinct**
- ✓ مشوكة **speculated**



تفكير ناقد

ما الفرق بين الحواف المحجوبة OBSCURED والحواف غير المحددة III-DEFINED؟

- ✓ الحواف المحجوبة OBSCURED: حواف مغيمة ليست واضحة **بسبب وجود نسيج غدي بجانبها**
- بنفس كثافتها** وبالتالي لم نستطع تحديد الفرق بينها وبين النسيج الغدي وغابت الحواف عن الرؤية.
- ✓ الحواف غير المحددة III-Defined: نستطيع رؤية **حوافها بأنها غير محددة بشكل واضح** وهي أخبث من الـ OBSCURED.

ملاحظات هامة

- 👍 كلما كانت الحواف محددة ← الآفة سليمة.
- 👍 الكتلة التي لها تفصصات صغيرة نشته فيها أكثر وبالتالي نصلها 4 BI-RADS.
- 👍 الكتلة التي لها تفصصات كبيرة توحى بالسلامة أكثر، لذلك نصلها 3 BI-RADS.



قاعدة هامة:

- **الآفة المشوكة Spiculated عالية الكثافة ذات الشكل النجمي** هي آفة مشبوهة بشكل كبير، وهي دائماً خبيثة (Cancer) حتى يثبت العكس.
- **Masses with Spiculated Borders or a stellate mass** is the most typical mammographic image of breast cancer.

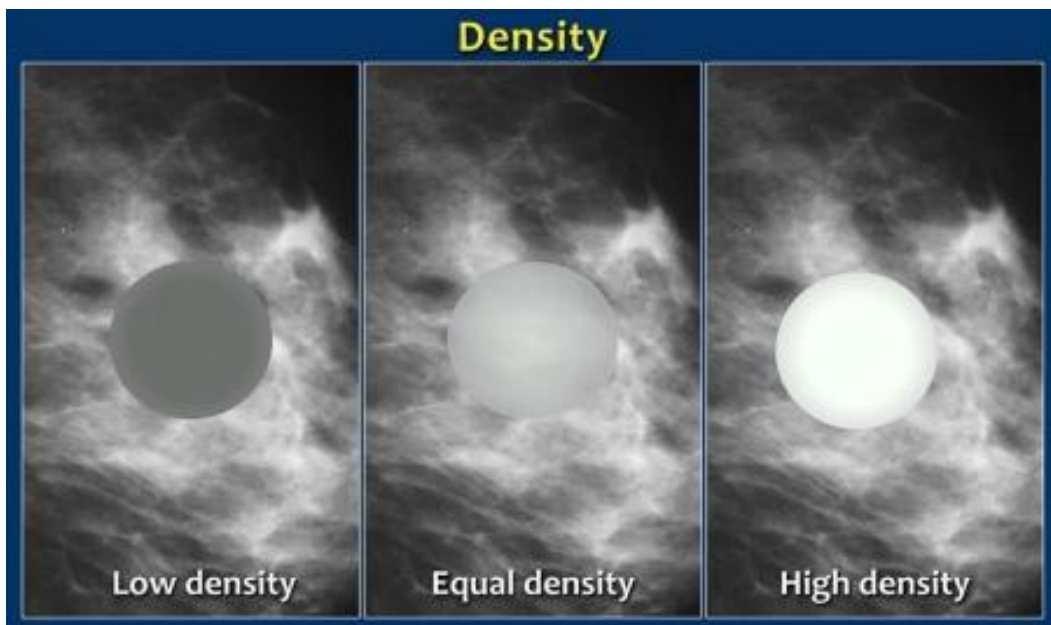
الكثافة Density

عند وصف كثافة الكتلة فإننا نصفها بأنها **عالية أو موازية أو منخفضة (ناقصة) الكثافة**.

ملاحظة

الكثافة الناقصة هي كثافة أخفض من النسيج الغدي، لكنها ليست كالنسيج الشحمي في السواد، علماً أنه يوجد كتل قد توصف كثافتها بأنها كثافة شحمية.

في الماموغرافي نعتمد في تحديد كثافة الكتلة بأنها عالية أو موازية أو منخفضة الكثافة بمقارنتها **بالنسيج الغدي** الذي يجاورها (كلما كانت الكثافة أقل يكون اللون مائل للأسود أكثر).
كما نحدد **وجود شحم ضمن الكتلة** أو عدم وجوده (في حال وجوده تكون كثافة الكتلة ناقصة).



✓ كلما **زادت كثافة** الكتلة على صورة الماموغرافي فإن هذا **دليل خباثة** أكثر، وكلما **انخفضت الكثافة** اتجهنا نحو **السلامة** أكثر.

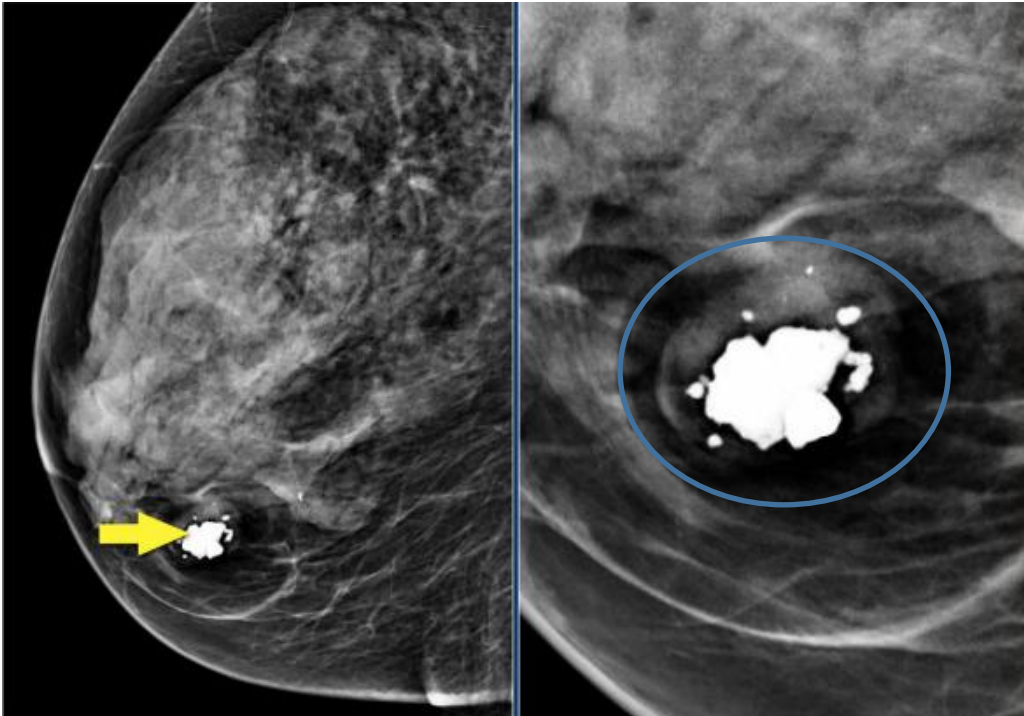
✓ فالكتل التي تحوي نسيج شحمي **توجهنا نحو السلامة** مثل الكيسات الزيتية، الأورام الشحمية (الليبومات) - شائعة بالثدي، القيلات الحليبية، الأورام الغدية الليفية الشحمية **FIBROADENOLIPOMAS** (جميعها تحوي نسيج شحمي ووجوده بالصورة يدل على السلامة).
✓ كلما كان محتوى الكتلة شحمي (وبالتالي مركز الكتلة باهت قليلاً) فإننا نتوجه نحو السلامة (نطمئن أكثر).

لكل قاعدة شواذ، لذلك، لنتبّه أنه يوجد ورم شحمي خبيث هو الليبوساركوما Liposarcoma.

ملاحظة: في الإيكو - حيث نستخدم تعبير الصدى لوصف الكثافة - فإننا نعتمد في تحديد كثافة الكتلة (ناقصة الصدى أو عالية الصدى) على مقارنتها **مع النسيج الشحمي**.

الخلاصة:

- الكتل عالية الكثافة تتوافق غالباً مع الخباثات.
- الكتل ناقصة الكثافة أو الموازية لكثافة النسيج الغدي غالباً تتوافق مع السلامة.
- الكتل ذات المحتوى الشحمي غالباً سليمة.



مثال وتطبيق:

في الصورة المجاورة، نلاحظ آفة موجودة بداخلها التكلس، نوع التكلس هو تكلس بوب كورن (سليم) + الكثافة الشحمية المحيطة به، لذلك فإن هذه الكتلة هي نوع من فايبروأدينوليبيوما **fibroadenolipoma**.

The images show a fat-containing lesion with a popcorn-like calcification.
All fat-containing lesions are typically benign.
These image-findings are diagnostic for a hamartoma - also known as fibroadenolipoma.

الموجودات المرافقة Associated findings

1. انكماش الجلد.
2. تسمك الجلد.
3. جذب الحلمة للداخل.
4. اعتلالات عقد لمفية.
5. تخريب في البنية الهندسية.
6. تكتلات.

دائماً المريضة تخاف من الآفات التي قد تبرز خارج مستوى الجلد، بينما الأطباء يخافون من الآفات التي تجذب الجلد نحو الداخل حتى لو كانت مساحة صغيرة جداً فإنها قد تخفي ورائها كتلة كبيرة.

في الصورة التالية: كيف يمكن أن نصف ونشخص ما نراه على الصورة؟

أول شيء قد نفكر فيه هو الداء الكيسي الليفي (سليم)، فهو أشيع داء في الثدي والكيسات من الممكن أن تأخذ هذا المظهر (كتل ذات كثافات عالية- دائرية- حدودها واضحة).

ولكن الأهم أولاً أن ننفي الآفة الخبيثة والتي يمكن أن تكون "نقائل Metastases"، فدوماً عندما نرى كتل دائرية متعددة بهذا الشكل فأول ما يجب أن نفكر فيه هو النقائل (طبعاً مع التحري ودراسة الحالة).

وفي هذه الصورة، فإن الحالة هي حالة كتل لدى مريضة مشخصة بالميلانوما مسبقاً، لذلك نفكر بالنقائل

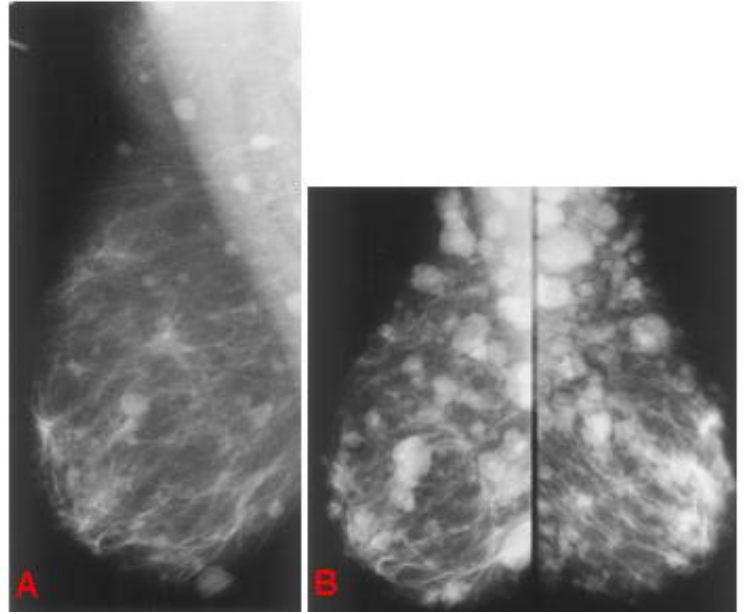


Figure 4. (a) Right mediolateral oblique view shows multiple round and oval circumscribed masses throughout breast of 45-year-old woman with malignant melanoma. (b) Bilateral mediolateral oblique views obtained 2 months later show rapid increase in size and number of metastatic masses.

الكتل التي تحوي على شحم Masses Containing Fat

1. الضخامات العقدية Lymph node: العقد اللمفية بشكل عام (سواءً في الثدي أو الإبطن) لها مركز شحمي، وعندما نرى المركز الشحمي في العقدة نطمئن بأن العقدة سليمة.

2. الأورام العابية Hamartoma: دوماً عندما نرى كتلة حدودها واضحة وتحوي نسيج غدي مع نسيج شحمي، فأول ما نفكر فيه هو الورم العابي.

3. الأورام الشحمية Lipoma: وهي كتل سليمة طبعاً.

4. الكيسات الزيتية Oil cyst.

5. الساركوما الشحمية Liposarcoma.

اممممم
شهي جميل

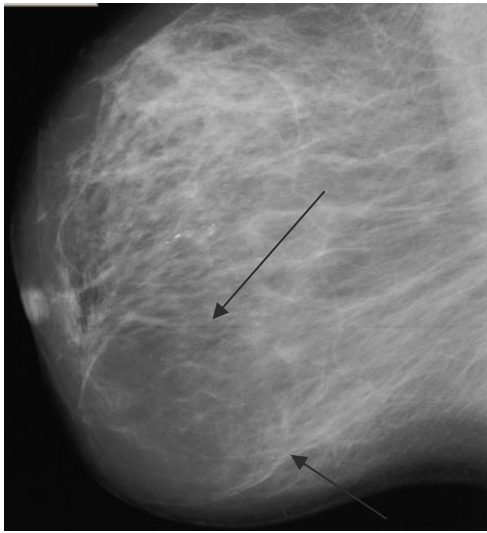




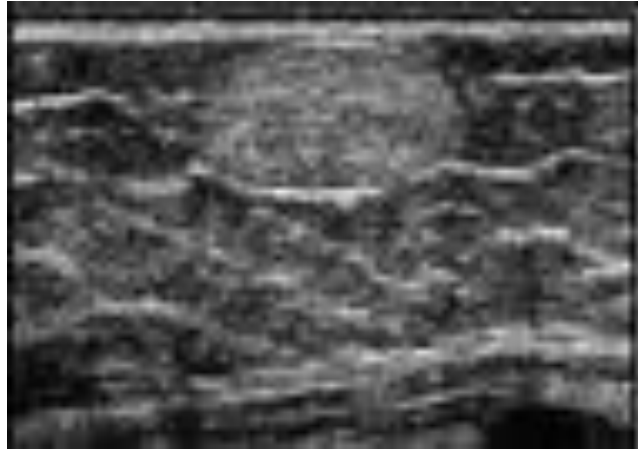
أمثلة وتطبيقات

في الصورة التالية، نشاهد آفة ذات حدود واضحة، كثافتها شحمية ← ورم شحمي (ليبوما Lipoma).

ملاحظة: الليبوما دراستها بالإيكو أفضل حيث تظهر الليبومات عادة تحت الجلد، وتكون صدويتها عالية رغم أن صدوية شحم الثدي منخفضة، ولكن الليبوما في الثدي صدويتها عالية وهي عكس القاعدة، لماذا؟! السبب غير معروف بعد! ولم يجدوا لها تفسيراً علمياً.



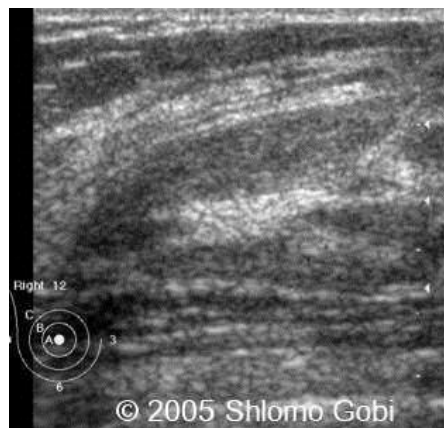
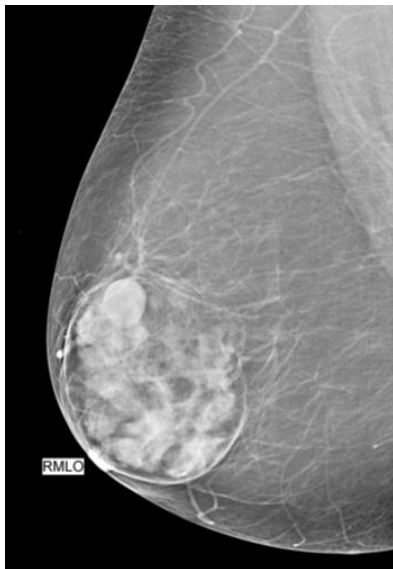لذلك القاعدة حالياً الليبوما في الثدي (حصراً) على الإيكو صدويتها عالية.




في الصورة التالية: ما هو التشخيص وما هو التصنيف لهذه الحالة؟

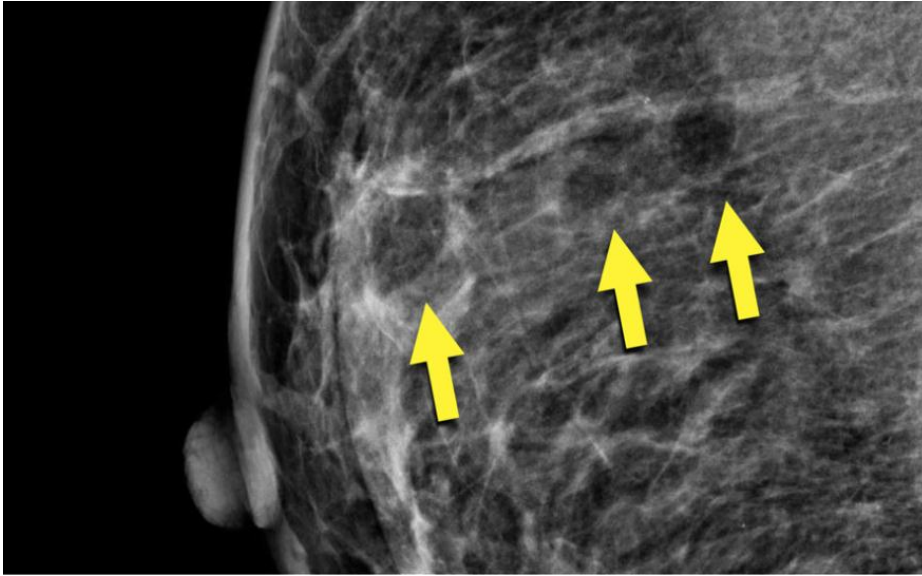
التشخيص: ورم عابي (هامرتوما Hamartoma)، وهي آفة سهلة التشخيص، حيث أنها آفة حدودها واضحة نستطيع رسمها وتحتوي كثافات شحمية وغدية.

ملاحظة: الإيكو لا يفيدنا كثيراً في الأورام العابية، لأننا نقوم بتصوير كتلة ذات صدوية مشابهة لصدوية نسيج الثدي الطبيعي تماماً، لذلك في كثير من الأحيان لا تظهر الهامرتوما أبداً على الإيكو.



التصنيف: BI-RADS 2 سليمة.

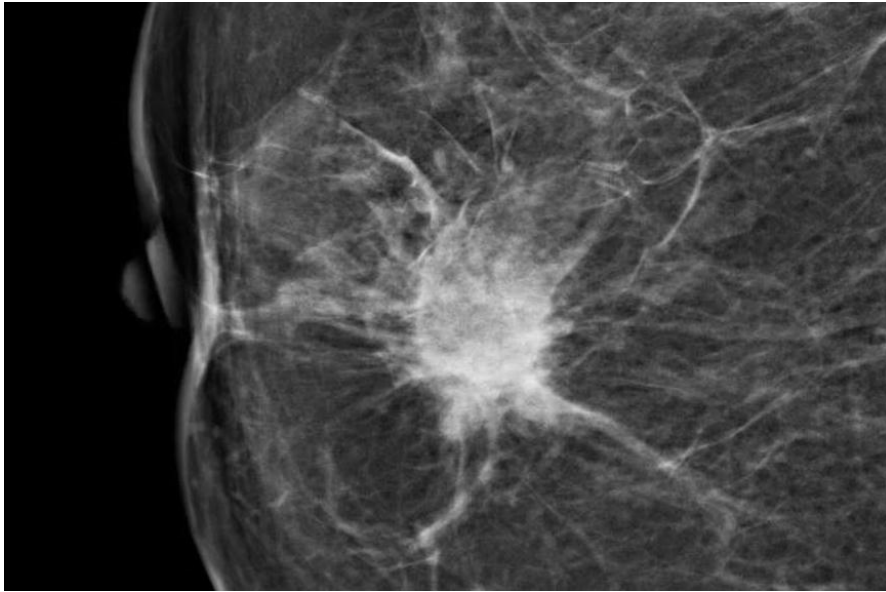




في الصورة التالية: نشاهد
كتل مدورة ذات كثافة
شحمية، هذه الكتل عبارة
عن زرعات شحمية داخل
الثدي (مريضة خضعت
لزرع شحم داخل الثدي).

ملاحظة: من الممكن لهذه الكتل
فيما بعد أن تتكلس وتشكل نخر
شحمي، أو أن تتكلس حوافها فقط.

Here multiple round circumscribed low density masses in the
right breast.
These were the result of lipofilling, which is transplantation of
body fat to the breast.




في الصورة المجاورة: ما
الموجودات التي يمكن
وصفها في هذه الصورة؟
وماذا نصنفها؟

نلاحظ كتلة كثافتها عالية وحدودها
غير واضحة وغير منتظمة ولها
استطالات منها ما يصل للجلد.
الموجودات المرافقة: غؤور و جذب
للحلمة مع انكماش جلد.

التصنيف: **BI-RADS 5** بالتأكيد.

Here a hyperdense mass with an irregular shape and a
spiculated margin.
Notice the focal skin retraction.

This was reported as BI-RADS 5 and proved to be an invasive
ductal carcinoma.



نعتذر عن بعض الأخطاء الواردة في محاضراتنا السابقة

المحاضرة	رقم	مكان الخطأ	الخطأ	الصواب
2b		ص 8 ← السطر قبل الأخير	TE أقل من 500 ميلي ثانية	TR أق من 500 ميلي ثانية
3		ص 15 ← السطر 7 + 6	أقل الموجودات كثافة في الصور الشعاعية هو الهواء ثم السوائل ثم التشم (كثافته قليلة تقدر بـ 70 HU)	أقل الموجودات كثافة في الصور الشعاعية هو الهواء ثم التشم ثم السوائل (كثافته قليلة تقدر بـ 70 HU)
3	ص 17	السطر 7	B أو 2- نسيج غددي أقل من 25%	B أو 2- نسيج غددي نسبته بين 25% إلى 50%
		السطر 8	C أو 3- يحتوي نسيج غددي أقل من 50% أو 75%	C أو 3- يحتوي نسيج غددي نسبته بين 51% إلى 75%

((ملاحظات))
