


تجميل الأنف والشفة  
وشد الجفن

05/06/2022

د. معن العيسمي

07

محتوى مجاني غير مخصص للبيع التجاري

RB Medicine

الجراحة التجميلية | Plastic Surgery

## السلام عليكم...

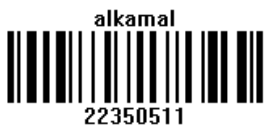نكمل معكم أصدقائي بهذه المحاضرة الجميلة التي سنتحدث فيها بشكل مختصر عن مجموعة من الإجراءات الترميمية.

**الاختلاف عن الأرشيف:** المحاضرة مختلفة عن الأرشيف لذلك يفضل دراستها من محاضرة هذا العام.

على بركته تعالى نبدأ...

## الفهرس

الصفحة	العنوان
2	الأذن
3	انشقاق الشفة وشرع الحنك
7	الجراحة المجهرية الترميمية
9	ترميم الأنف
11	الأجفان



## الأذن

- ❖ تقسم جراحة الأذن التجميلية إلى قسمين: قسم تجميلي (يخص الأذن المتبارزة، الأذن الفصية Lobed Ear)، وقسم تصنيعي كغياب الأذن الخلقي الذي له درجات مختلفة. (هام)
- ❖ تروية الأذن غزيرة جداً، حيث تأتي من الشريان السباتي الظاهر.
- ❖ في الجراحة التجميلية يجب الحفاظ على الأذن قدر الإمكان.
- ❖ للأذن وجهان أمامي وخلفي بينهما غضروف Cartilage ولا يمكن تصنيع الأذن دون وجود هذا الغضروف، فالجلد يمثل غطاءً<sup>1</sup> فقط لذا يجب تصنيع الغضروف ليعطي الشكل المميز للأذن.
- ❖ تؤخذ الغضاريف غالباً من الأضلاع حيث نحتها لتأخذ شكل غضروف الأذن.
- ❖ من عمليات تجميل الأذن: أذن الخفاش Bat Ears، أذن الهاتف Telephone Ear، الأذن الفصية Lobed Ear، وعمليات أخرى لإصلاح مشاكل خلقية Micotia بدرجات مختلفة.
- ❖ إن العمر المناسب لإجراء الجراحة مختلف عليه، فالشائع قبل دخول المدرسة، لكن في الجراحة التجميلية وخاصة الترميمية نبدأ بشكل متأخر قليلاً حتى يدرك الطفل ما يجب القيام به حيث من الممكن القيام بالجراحة في عمر 9-10 سنوات<sup>2</sup>.
- ❖ يكتمل شكل الأذن وحجمها في عمر 8 سنوات ولا تكبر أبداً بعد ذلك.



صورة توضح أذن الخفاش قبل وبعد الجراحة

<sup>1</sup> تماثل الأنف في هذه الناحية.

<sup>2</sup> ذكر الدكتور أن ما يهمنا من هذه الجملة وجود عمر تقريبي للجراحة.

## انشقاق الشفة "شفة الأرنب" وشرع الحنك

- ❖ للشفة عدة إصابات: غدية، ورمية وتشققات الشفة.
- ❖ تقسم إلى: وحيدة الجانب أو ثنائية الجانب، كاملة أو جزئية.
- ❖ قد تتواجد شقوق شرع الحنك وحدها أو مع شقوق الشفة وقد تكون كاملة أو غير كاملة، أحادية الجانب أو ثنائية الجانب.
- ❖ يمكن إصلاح تشوهات الشفة داخل الرحم لكن هذه التقنية غير متواجدة في بلادنا كما يمكن التداخل على الشفة بمجرد ولادة الطفل.
- ❖ إذاً يمكن التداخل على الشفة في الأيام الأولى وحتى الأشهر الثلاثة الأولى، أما انشقاق شرع الحنك نتداخل عليه في عمر السنة حيث يتحسن الوضع العام للطفل.
- ❖ تتألف الشفة من: الشفة البيضاء، الشفة الحمراء (ولها قسم داخل رطب وخارجي جاف)، الصوار، عضلات الشفة.

## الحدوث وعوامل الخطورة

- ❖ يعتبر انشقاق الشفة وشرع الحنك من أشيع التشوهات الخلقية، فهو يحدث بنسبة 1/1000 ولادة حية، ويصيب الذكور أكثر من الإناث بنسبة ذكرين لكل أنثى.
- ❖ مقابل كل 6 انشاقات في الجهة اليسرى نجد 3 انشاقات في الجهة اليمنى وانشقاق واحد ثنائي الجانب<sup>3</sup>.
- ❖ يقابل كل انشاقين للشفة وشرع الحنك انشقاق واحد للشفة لوحده أي حدوث شفة الأرنب مع انشقاق شرع الحنك أشيع من انشقاق الشفة لوحدها، ولذلك يجب نفي أو تأكيد وجود انشقاق شرع الحنك بعد تشخيص شفة الأرنب.
- ❖ كذلك من الضروري البحث عن تشوهات الأطراف عند كل طفل مصاب بشفة الأرنب.

## أهم عوامل الخطورة:

- ✓ الأدوية، التدخين، الحمل المتأخر (عمر الأم المتقدم)، القصة العائلية (ولكن معظم الحوادث فردية).

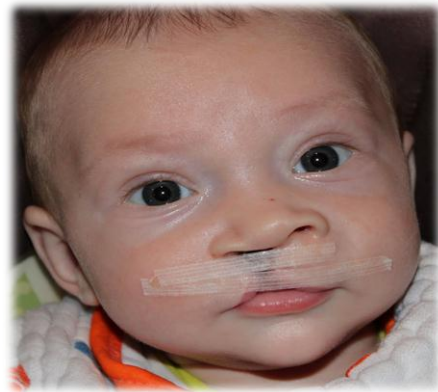<sup>3</sup> خليا النسبة بياك 1/3/6

## التقييم الأولي والتدبير (أرشف)

- ❖ خلال الفترة الأولى بعد الولادة لا بد لنا من رعاية الطفل ووالديه من الناحية النفسية والاجتماعية وذلك عبر طمأنة الأهل، وشرح خطوات العناية ومراحل الجراحة، وتقييم الإصابة والبحث عن تشوهات أخرى.
- ❖ يجب طلب الاستشارات من المختصين بالوراثة والجراحة التجميلية والفكية والفموية، أخصائي السمعيات، طبيب الأسنان وطبيب الأطفال، طبيب أذن وأنف وحنجرة والمختصين بالرعاية التمريضية والتغذية والإرضاع.
- ❖ كذلك لا بد خلال الأشهر الأولى من تعليم الأهل إرضاع الطفل بوضعية الوقوف وباستعمال رضعات خاصة حتى لا يحدث استنشاق، مع الاهتمام بالحالة التغذوية للطفل وتدبير الإنتانات التنفسية في حال حدوثها.
- ❖ في هذه الفترة يمكن استخدام أجهزة تقويم صغيرة أو لاصق طبي لتقريب الشفة المشقوقة، ولهذه التدابير أهمية في نمو الفك الطبيعي، ففي الوضع الطبيعي يقوم اللسان بدور المحرض على نمو الفكين بألية ميكانيكية أما في حال حدوث هذه الانشقاقات سيحدث ضعف في الفك وقد يؤدي إلى اندفاع الفك بدرجة أكبر للأمام "اللسان يضغط على مكان الانشقاق ويباعد طرفيه"، لذلك نضع هذا اللاصق لضمان تطور الفك، بالإضافة إلى أن هذه الأجهزة تؤمن تقارب للجزأين المنفصلين فتضمن بذلك إصلاح أفضل وأسهل للآفة<sup>4</sup>، وقد نستغني عن هذه الأجهزة أو اللاصق ونستعيز عنها بخياطة جلد الشفة المتأذية فقط ريثما يصبح الطفل في العمر المناسب لإجراء التصحيح.



جهاز التقويم المستخدم، وتتعدد أشكاله تبعاً للحالة التي نعالجها



لصق الشفة

<sup>4</sup> استخدامها مهم جداً بحالات التباعد الكبير.

## السير الزمني لانشقاق الشفة وشراع الحنك

- يتم تشخيص انشقاق الشفة وشراع الحنك قبل الولادة، حوالي الأسبوع السادس من الحياة الجنينية بالإيكو.
- **الأسابيع 1-4 من الحياة:** ما يهمنا بهذا العمر هو أن تتم عملية الإرضاع بالشكل الصحيح ونتجنب مخاطر الانشقاق بالتدابير غير الجراحية.
- **الأشهر 3-4 من الحياة:** يتم إغلاق الشفة بعمليات جراحية، تتم عمليات ترميم الشفة على مرحلة واحدة أو مرحلتين وأشيع طرق الإصلاح هي عملية ميلارد.
- **بعض السنة:** تجري جراحة ترميم شرع الحنك، بشرائح من سقف الحنك نفسه عادة حيث يتم تقريب شريحتين مخاطيتين عضليتين سماقتين من الجانبين وتغطية الانشقاق، ويترك مكان الضياع الحاصل نتيجة الشرائح ليتندب بالمقصد الثاني، ولا يجوز التأخر بترميم الضياع بعد السنة الأولى لما يحمله من احتمالية اضطراب الكلام والنطق، ولكن هذا لا ينفي تماماً عدم حدوث اضطرابات نطق لأن هذا التشوه قد يكون مترافقاً مع تشوه شديد في العضلات.
- **بعض السنتين ونصف إلى ثلاث سنوات:** نراقب النطق بعد الإصلاح، فإذا كان النطق غير طبيعي لا بد لنا من التداخل واستخدام الشرائح البلعومية لتدعم قصور عضلات اللهاة وعضلات البلعوم الأمامية مما يسمح بتحسين عملية النطق.
- **بعض 7-9 سنوات:**<sup>5</sup> إذا شملت الإصابة الناتج السنخي يمكن إصلاح التشوه الحاصل باستخدام طعم عظمي وخلال هذه المرحلة العمرية نهتم بحالة الأسنان وعملية الإطباق، وقد نلجأ في مراحل متقدمة إلى تقديم الفك العلوي لتحسين عملية الإطباق.
- **بعض 16-17 سنة:** يُفضل تأجيل كامل التشوهات الحاصلة على مستوى الأنف لحين اكتمال النمو وتجرى الإصلاحات الهيكلية على مستوى الأنف والفكين، وقد تتضمن هذه الإصلاحات خزع العظام وتقريبها لتأمين النتيجة الجمالية المثلى.
- يجب أن تكتمل جميع الإجراءات الجراحية التجميلية اللازمة لترميم التشوهات الحاصلة على مستوى الشفة والحنك بعمر 17-20 سنة.
- نركز خلال عمر السنة إلى سنتين على إصابات الأذن الوسطى وإنتانات الطرق التنفسية العلوية.

<sup>5</sup> والعشر سنوات يعتبر رقم صحيح أيضاً.

يجري بعض الأطباء جراحة الترميم في اليوم الأول أو الثاني بعد الولادة ولكن لا يفضل التداخل على الطفل في هذه المرحلة "فترة الوليد"، لأنه أثناء الإصلاح يتم تسليخ سمحاق الفك العلوي وقد يؤثر ذلك مستقبلاً على نمو عظم الفك بالإضافة إلى أن الأنسجة لا تكون واضحة المعالم والطفل لا يتحمل التخدير.

## أنماط الإصلاح الجراحي

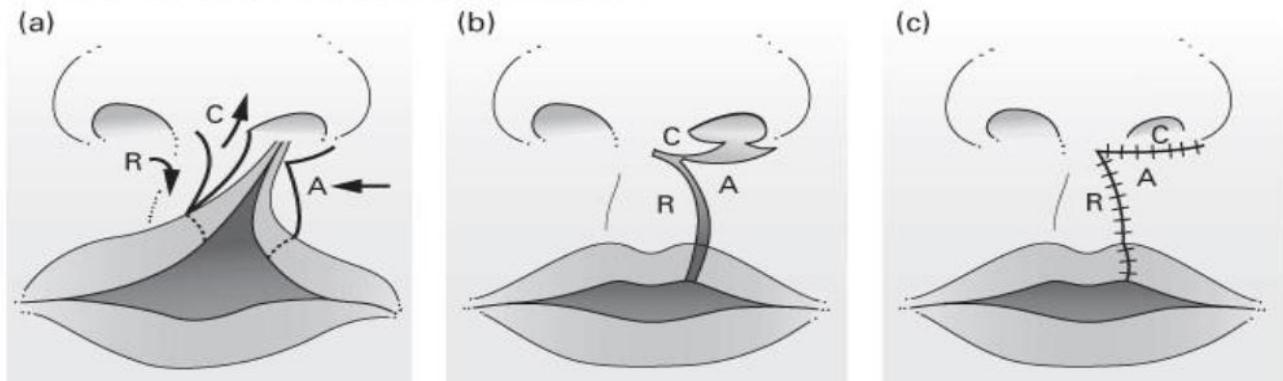
A. الخياطة المباشرة: ولكن ينتج عنها قصر في الشفة وندبة سيئة.

B. الشرائح المربعة.

C. الشرائح المثلثة.

D. الشرائح الدورانية Rotation advancement أو ما يعرف بطريقة ميلارد، وتقوم هذه الطريقة على إجراء شريحتين أنفييتين شفويتين مثلثيتين، ثم تدوير إحدى الشرائح وتقديم الشريحة الأخرى.

The Millard rotation advancement technique



A = advancement flap    C = C flap    R = rotation flap

تظهر الصورة أعلاه طريقة ميلارد، تعتمد هذه الطريقة على إجراء شريحتين وقلبهما لترميم مكان الضياع الحاصل نتيجة التشوه، ومن ميزاتهما أن ندبة الجراحة تكون مخفية في خطوط الثنيات الجلدية الطبيعية ضمن الشفة البيضاء وزاوية الأنف.

## الجراحة المجهرية الترميمية (للإطلاع)

- كما وهي أحدث فرع في الجراحة الترميمية، وتتم عبر نقل أنسجة مع ترويتها من مكان إلى آخر مثل عضلة، عصب، أنف، أذن.
- كما تعتمد الجراحة المجهرية الترميمية على استعمال وسائل التكبير كالعصيات المكبرة والمجهر، في ترميم الضياعات المادية في الجلد والعضلات والعظام وفي إعادة زرع الأعضاء، ولها مجهر خاص يتيح الرؤية للجراح ولمساعديه.
- كما إن استعمال التكبير يسهل إجراء المفاغرات الوعائية على الأوعية متوسطة القطر التي قطرها حوالي 2-3 ملم، ويجعل مفاغرة الأوعية الدقيقة التي أقطارها حوالي 1-2 ملم ممكناً.
- كما لهذا الفرع أدواته الجراحية الخاصة حيث تكون الأدوات المستعملة أصغر وأدق، مثال: الخيوط المستعملة هنا تكون بقراس 0-10 أي صغيرة جداً لا ترى بالعين المجردة.
- كما لقد دخلت هذه الجراحة مجال الجراحة الترميمية والتصنيعية في بداية السبعينيات وأصبح لها مجالات واسعة للاستعمال أهمها:

### 1. استعمال الشرائح الجلدية الحرة أو المجهرية (أهم استطباب):

- × وذلك لترميم الضياعات المادية الواسعة والتي تستطب فيها الشرائح وليس الطعوم، كالشريحة جانب الكتفية وشريحة ظهر القدم.
- × مثال: ضياع مادي واسع والعظم مكشوف، فهنا لا نستطيع أن نضع طعم وإذا لم نتمكن من أخذ شريحة فنقوم بأخذ شريحة مجهرية مع أوعيتها من الظهر أو الفخذ أو المغبن.

من شروط الخياطة على الأوتار التغطية الجيدة وتتم بالشرائح وليس بالطعوم فالطعوم لا تعيش على الأوتار لأنها غير مروّاة.

### 2. الشرائح العضلية الحرة والشرائح الجلدية العضلية:

- × يمكن أخذ عضلة ما مع ترويتها المكونة من شريان ووريد محددتين، وإعادة مفاغرة هذين الوعائين مع شريان ووريد في المنطقة الآخذة.
- × إذ يمكن مثلاً أخذ العضلة العريضة الظهرية مع الجلد المغطي لها وأخذ الشريان المغذي والوريد التابع وهو الشريان الصدري الظهرية من الشريان تحت الكتف وهو فرع من الشريان الإبطي، وإعادة مفاغرة هذا الشريان مع أحد فروع الشريان السباتي الظاهر وزرع هذه الشريحة على الفروة أو الوجه لترميم ضياع مادي جلدي.

## العضلة العريضة الظهرية أسمك من الفروة لكنها تضر مع الوقت.

### 3. الشرائح العضلية العظمية الحرة:

× يمكن أخذ جزء من جلد الساق مع جزء من العضلة النعلية مع جزء واسع من عظم الشظية مع الشريان المغذي الخاص وهو فرع من الشريان الشظوي مع الوريد التابع له، وإعادة زرع هذه الشريحة مكان عظم الفك السفلي المستأصل بعد مفاغرة الأوعية مع أحد فروع الشريان السباتي الظاهر.

### 4. إعادة وصل الأعصاب الدقيقة المقطوعة تحت المجهر:

× كأعصاب الطرف العلوي والأعصاب الإصبعية.

### 5. إعادة زرع الأعضاء المبتورة:

× كالأصابع والأنف والأذن والفروة المقلوعة.

### 6. استعمال الطعوم العصبية الحرة:

× في معالجة **شلل العصب الوجهي**.

### 7. نقل عضلات حرة إلى الوجه:

× ومفاغرة أوعيتها مع أعصابها في الوجه لمعالجة شلل العصب الوجهي، كالعضلة المنشارية.

### 8. نقل أصابع القدم مكان أصابع اليد المبتورة.

### 9. ترميم الضياعات الواسعة في البلعوم والمرى:

× بنقل أجزاء من الأمعاء أو من الكولون ومفاغرة أوعيتها مع أوعية العنق.





## ترميم الأنف

- **يتكون الأنف من 3 أقسام:** علوي، متوسط وسفلي.
- **عظام الأنف** هي الجبهي والفكي العلوي، **أما الغضاريف** فهي الغضروف الحاجزي Septal والغضروفان الوحشيان العلوي والسفلي.
- **يتكون جدار الأنف من 3 طبقات:** بطانة (غشاء مخاطي)، هيكل عظمي وغطاء، لذا عند قدوم حالة أنف مفتوح فيه ضياع مادي مثل SCC, BCC نلجأ إلى سلم الترميم لتصحيح جميع هذه الطبقات، حيث إن الشريحة وحدها لا تكفي لترميم ضياع في كامل الطبقات لأنها غطاء فقط فيصبح الأنف مجعداً دون قوام أو ميزات إن لم نعوض الهيكل العظمي.
- إذا كان الأنف مفتوحاً من كل الجوانب يحتاج شريحة لترميمه فلا ينفع الطعم في هذه الحالة.
- يمكن استخدام الخيارات التالية في ترميم الأنف:

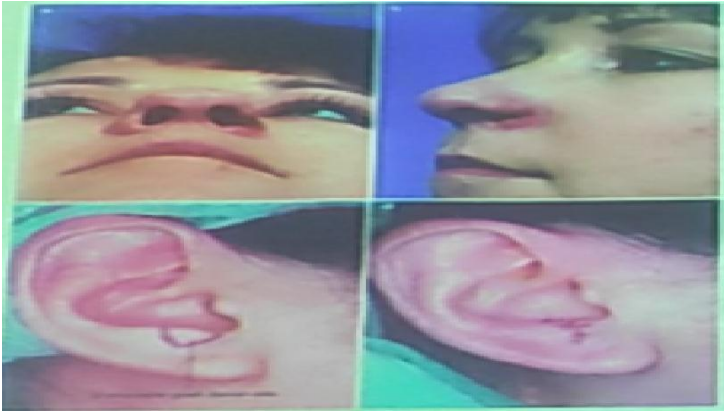○ الإغلاق البدئي.

○ الطعم الجلدي.

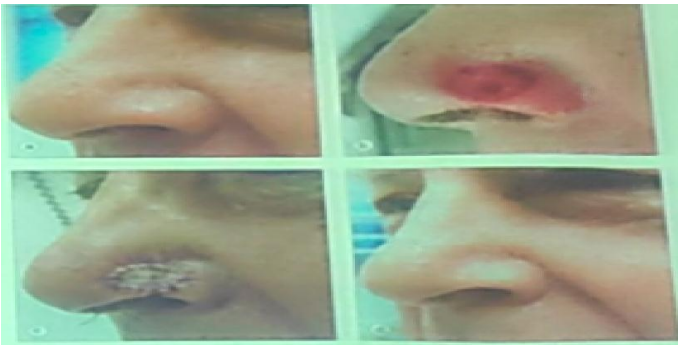○ الطعم المركب Composite Graft.

○ الشرائح الموضعية Local Flaps.

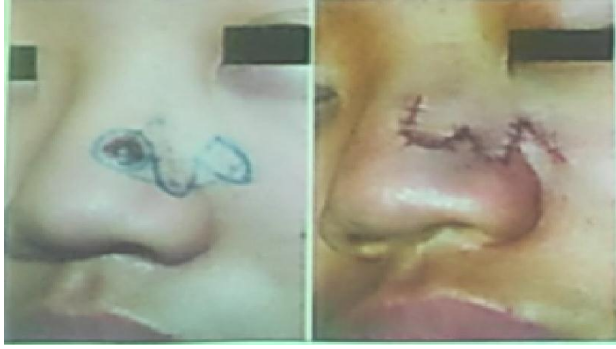- في الصورة التالية مثلاً نلاحظ أن الطعم وحده لا يكفي فإما أن نستخدم شريحة أو طعماً مركباً (وهو جلد مع نسيج آخر)، وفي هذه الحالة أخذنا غضروفاً من الأذن<sup>6</sup> واستخدمناه في الترميم.



- أما في الصورة الثانية فيمكن استخدام طعم.
- إذا ترميم الأنف يبدأ من الخياطة المباشرة إلى الطعوم والشرائح أما تجميل الأنف فيقسم إلى قسمين مفتوح ومغلق سنتناولهما لاحقاً.

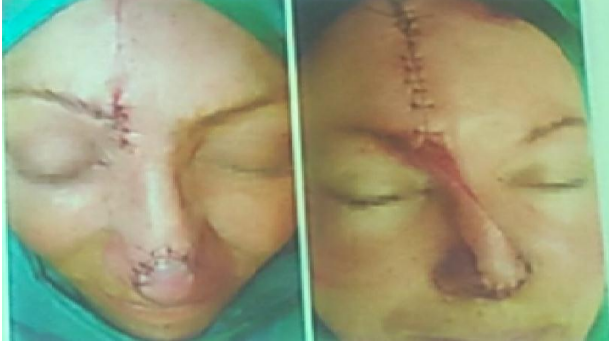

<sup>6</sup> يمكن استخدام أي جزء من غضروف الأذن في الترميم.

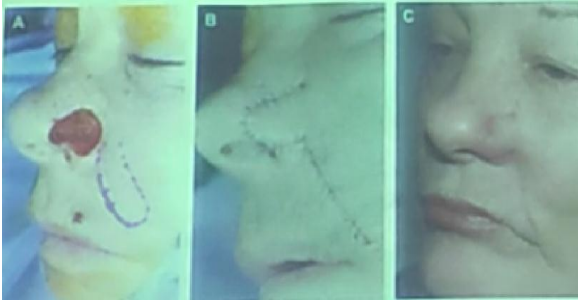


■ في الصورة الثالثة استخدمنا شريحة موضعية Transposition ثنائية الفص وهذه المنطقة هي الأكثر استخداماً لشريحة موضعية ثنائية أو ثلاثية الفص.

■ في الصورة الرابعة: احتجنا شريحة لضياح كامل السماكة استخدمنا شريحة من الجبهة، وهي **أكثر الشرائح المستخدمة في ترميم الأنف**، استخدمنا شريحة ناحية Regional أخذنا معها السويقة حيث تتروى هذه الشريحة من الشرايين فوق الحاج وفوق البكرة فهي مرواة من الشريان الجبهي وهي شريحة جلدية بشكل أساسي.



■ في الصورة الأخيرة: يمكن استخدام الطعم أو الشريحة.



## تجميل الأنف

❖ كانت عمليات تجميل الأنف سابقاً تستغرق 45 دقيقة أما الآن فأصبحت تستغرق 5-6 ساعات. كما ذكرنا يقسم إلى مفتوح ومغلق:

المفتوح:

✓ ويكون بكشف كامل الأنف وهو الشائع عالمياً حالياً وذكر الدكتور أنه منذ 2013 لم يعتمد إلا على هذه الطريقة وهي الطريقة الأفضل والأصح.

المغلق:

✓ ندخل إلى داخل الأنف دون فتحه بالكامل، وهو محدود جداً.

## الأجفان Eyelid

### تشريح الأجفان

❖ يتكون الجفن من الطبقات التالية بالترتيب:

الجلد، النسيج تحت الجلد، العضلة الدويرية العينية Orbicularis Oris، الصفيحة الغضروفية Tarsal Plate والملتحمة Conjunctiva وهي تمثل المخاطية داخل الجفن.

❖ يوجد في الجفن العلوي رافعة الجفن العلوي المعصبة من العصب الثالث، أما الدويرية العينية فتعصبها من العصب السابع.

❖ كما يمكن تقسيم الطبقات السابقة إلى صفيحتين Laminas:

• خارجية تشمل أول 3 طبقات.

• داخلية تشمل الطبقتين الأخيرتين.

❖ **يوجد في الأجفان وسادات شحمية:** 2 في الجفن العلوي، 3 في الجفن السفلي.

❖ يوجد في الجفن السفلي العضلة المائلة السفلية التي تفصل الشحم المركزي عن الشحم الأنسي.

❖ تخضع الأجفان أيضاً للتجميل والترميم، حيث يشمل التجميل الأجفان المترهلة والإطراق<sup>7</sup> Ptosis، وما يهمنا هو الترميم الذي يشمل ضياعات الجفن ونعود فيه إلى سلم الترميم، ففي الضياع كامل السماكة يمكن إغلاقه إغلاقاً مباشراً<sup>8</sup>، فنستخدم الشريحة بأنواعها وأهمها الشريحة المأخوذة من الملتحمة وهي متوفرة دوماً، فإن لم تتوفر نأخذ الشريحة من مخاطية الأنف أو باطن الحلق ثم نغطيها.

❖ **الصفيحة الغضروفية Tarsal Plate:** هي ليست غضروفاً في الحقيقة بل غدد ميبوميوس

وهي ليست مهمة في الدعم الجفني بل ما يهمنا هو العضلة والاستمرارية معها، حيث إن الإنسان الذي يعاني من شلل العصب الوجهي يترهل جفنه لأن العضلة لا تعمل رغم وجود الصفيحة الغضروفية، لذا من الهام جداً إعادة الحركة الطبيعية للجفن.

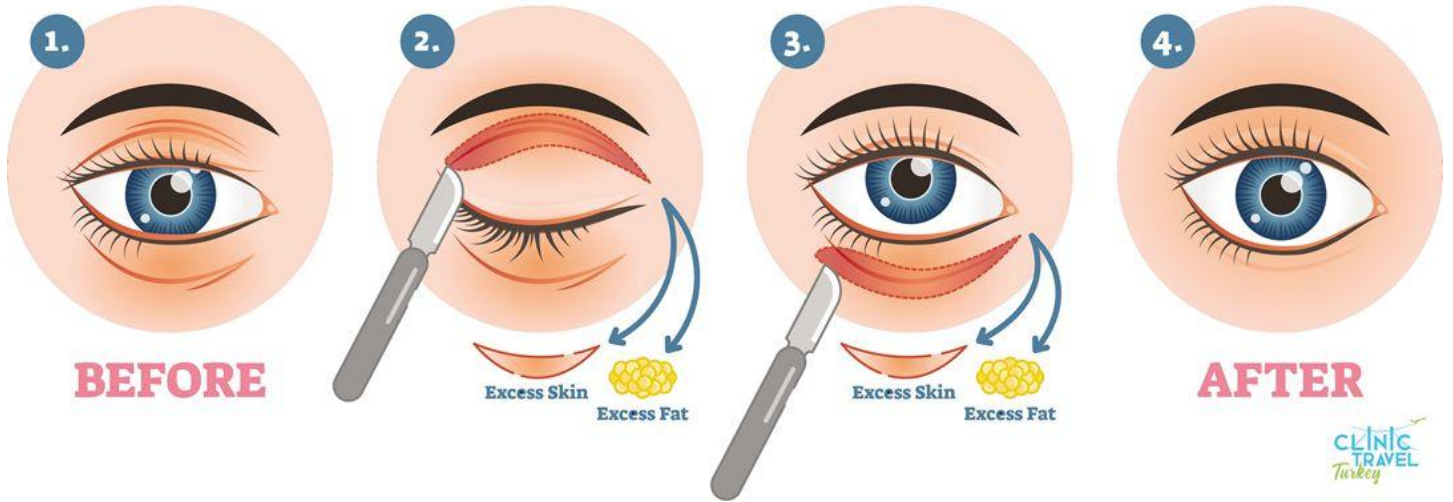
<sup>7</sup> يوجد فرق كبير بين الإطراق وهو وجود مشكلة في العضلة الرافعة للجفن وتتنوع أسبابه بين خلقي، رضي... أما الجفن المنسدل Droppy Eyelid هو زيادة انسدال النسيج كما يحصل في الجلد عند الكهول.

<sup>8</sup> في هذه الحالة (الضياع كامل السماكة) أيضاً نرغم جميع الطبقات (البطانة، الهيكل، والغطاء).

❖ الضياعات التي لا تغلق مباشرة نلجأ إلى طرق أخرى، فالضياعات كاملة السماكة تحتاج شريحة، أما في المراحل الأقل من الضياع نأخذ طعوم الأجنان وهي طعوم كاملة السماكة، ويشكل الجفن العلوي المكان الأفضل لأخذها وتعويض الجفن السفلي، فإن لم يوجد نأخذها من الجانب المقابل.

❖ فالجفن العلوي كامل السماكة لكن نرققه كثيراً كي لا يكون ثقيلاً.

## PROCEDURE



ترميم الجفن السفلي باستخدام الجفن العلوي

## تجميل الأجنان Blepharoplasty

- ❖ نعمل فيه على العينين معاً ويجب أن نحافظ فيه على آليات عمل الجفن، مثل قص الأجنان.
- ❖ لا يوجد عمل جراحي على الجفن دون الحفاظ على الوظيفة والماق الوحشي أعلى من الأنسي (فهو أعلى منه ب 2 مم).
- ❖ اختلاطات هذا الإجراء تماثل اختلاطات تجميل الأنف وغيرها كالوذمات، عدم التناظر..
- ❖ في أي عمل جراحي يهمننا الحفاظ على الوظيفة والشكل وإلا فالعمل الجراحي فاشل.

إلى هنا نصل إلى ختام المحاضرة...