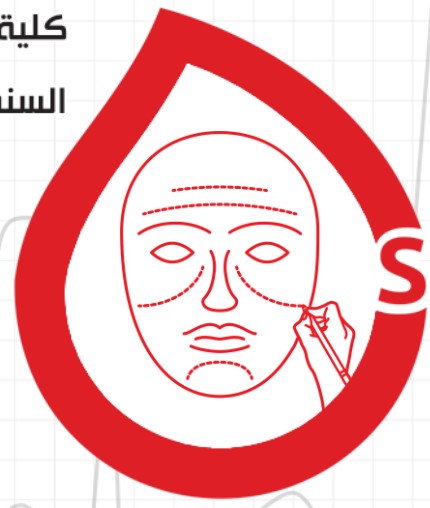

كلية الطب البشري

السنة الخامسة

# تجميل الثدي



5

S.P

420

24

04

د. معن العيسمي

محتوى مجاني غير مخصص للبيع التجاري

10/04/2022

RB Medicine

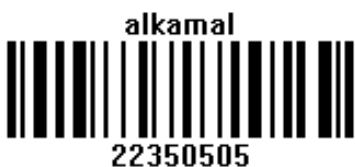الجراحة التجميلية | Plastic Surgery

## السلام عليكم ^\_^

أهلاً أصدقاءنا في محاضرة جديدة للدكتور معن العيسمي والتي سنتكلم فيها عن جراحة الثدي التجميلية من تكبير وتصغير وتصنيع، بالإضافة لعمليات الثدي عند الرجال..  
ننوه إلى أن المحاضرة **مشابهة للأرشيف** مع بعض التعديلات، وركّز الدكتور على نقاط رئيسة وهو ما تمّ وضع كلمة **هام** بجانبه وهي نفسها الأسئلة المكررة.  
لنبدأ..

## الفهرس

العنوان	الصفحة
مقدمة تشريحية	2
تكبير الثدي	6
تصغير الثدي	11
ترميم الثدي	15
رفع الثدي	19
الثدي	20
البوتوكس والفيلر	22



## مقدمة تشريحية عن الثدي<sup>1</sup>

### الموقع والحدود Boundaries

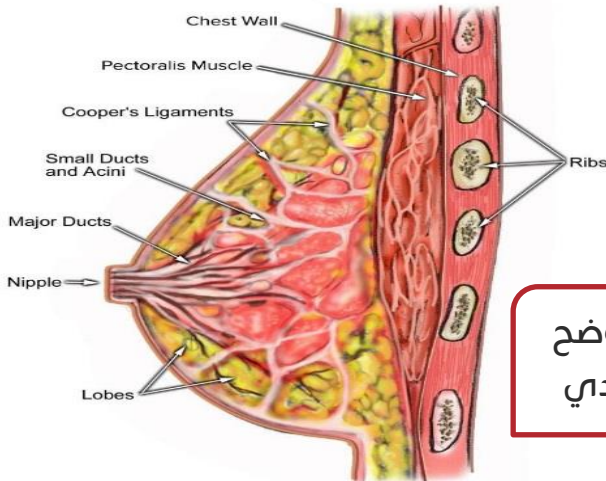
- ❖ يمتد الثدي عند المرأة البالغة من الضلع الثاني أو الثالث إلى الضلع السادس أو السابع عمودياً، ومن الحافة الوحشية لعظم القص إلى الخط الإبطي المتوسط أفقياً.
- ❖ أما في العمق نجد لفافة العضلة الصدرية الكبيرة في الأعلى ولفافة العضلة المنشارية الأمامية في الأسفل.
- ❖ يتوضع الثدي ضمن اللفافة السطحية لجدار الصدر الأمامي.
- ❖ تفصل الطبقة العميقة لللفافة الصدرية السطحية بين الوجه الخلفي لغدة الثدي، وبين اللفافة الصدرية العميقة المغطية للعضلات الصدرية الكبرى، ويمتد الذيل الإبطي نحو الأعلى والوحشي ضمن الطية الإبطية الأمامية.

### ملاحظة:

- ❖ من المهم جداً عند فحص الثدي ألا ننسى الذيل الإبطي للتأكد من عدم وجود كتل أو عقد لمفية، ولا يعد فحص المريضة من فوق الثياب أو الكشف عن الثدي فقط فحصاً بالأساس، بل يجب الطلب من المريضة باحترام وبوجود مرافق، أن تخلع حتى الملابس الداخلية وحماله الصدر لنقوم بالفحص بشكل دقيق.

### المكونات Composition

- ❖ يستتر نسيج الثدي الجلد والنسيج الشحمي تحت الجلد، وتشكل الظهارة 10-15% من نسيج



صورة توضح  
بنية الثدي

الثدي، أما باقي النسبة فيمثلها السدى.

- ❖ يتألف الثدي من 15-20 فصاً من النسيج الغدي الأنبوبي السنخي المتوضع بشكل شعاعي، وكل فص يقسم إلى فصيصات والتي تنتهي بالغدد الأنبوبية السنخية، ولكل فص من هذه الفصوص قناة حليبية تصل حتى الحلمة.

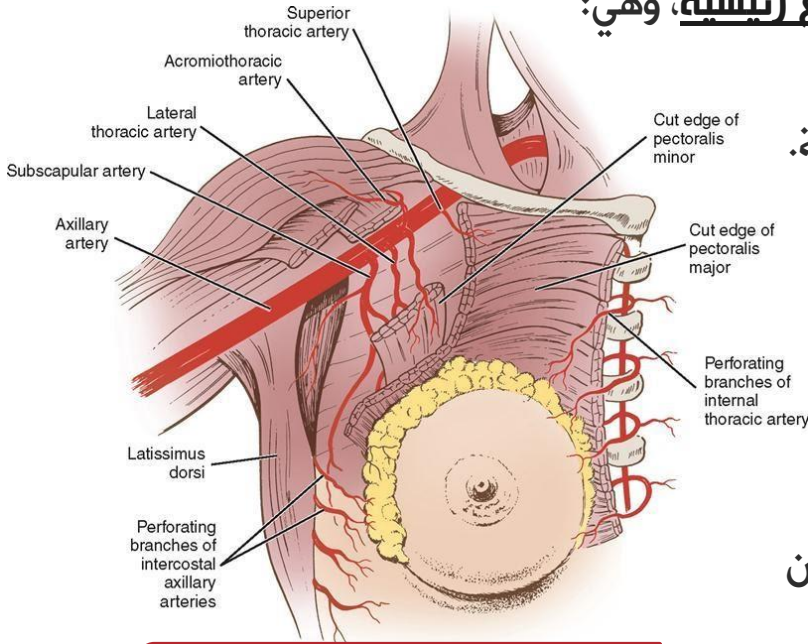
<sup>1</sup> ذكر الدكتور منها النقاط الرئيسية ونوّه إلى أنها مطلوبة ونُسأل منها في مقابلات السنة السادسة. (لم يرد منها شيء في الدورات).

- ❖ يبلغ قطر القناة الحليبية 2-4 مم، وتتوسع إلى الجيب الحليبي Lactiferous Sinus تحت الحلمة.
- ❖ تمتد حزم ليفية بين الأدمة الجلدية والطبقة العميقة للفاة السطحية تسمى "أربطة كوبر"، والتي تعمل كأربطة داعمة للثدي.
- ❖ توجد أكبر كمية من النسيج الغدي في الربع العلوي الوحشي، مما يفسر وجود الأورام في هذا الربع أكثر من غيره.
- ❖ من الضروري معرفة النسيج المكونة للثدي لمقاربة الكتل والآفات في هذه المنطقة وتشكلها على حساب أي نسيج منها.

## التروية الدموية Blood Supply

❖ يتلقى الثدي ترويته الدموية من عدة منابع رئيسية، وهي:

- **من الأسفل:** الفروع الأمامية الوحشية والإنسية الثاقبة التابعة للشرايين الوريدية.
- **من الإنسي والمركز:** الفروع الثاقبة للشريان الثديي الباطن وهي الفرع الثاني والثالث والرابع.
- **من الأعلى والوحشي:** الشريان الصدري الوحشي.
- **من الأسفل والوحشي:** فروع متعددة من الشريان الإبطي.



صورة توضح تروية الثدي

## التعصيب Innervation

- ❖ يأتي التعصيب الحسي للثدي:
- **في الإنسي:** من الفروع الجلدية الأمامية للإنسية للأعصاب الوريدية، من العصب الوريبي الثاني وحتى العصب الوريبي الخامس (2 - 5).
- **في الوحشي:** من الفروع الجلدية الأمامية الوحشية للأعصاب الوريدية، من العصب الوريبي الثالث وحتى العصب الوريبي السادس (3 - 6).

- يتعصب معقد الحلمة والهالة (Nipple Areolar Complex (NAC) تحديداً بالعصب الوربي الرابع الفرع الإنسي والوحشي.

ما يهمنا أنه في أيّ عملية على الثدي من الممكن أن يتغير التعصيب، وهذا ما يجب ذكره للمريضة لضرورة موافقتها على ذلك.

## النزح اللمفاوي Lymphatic Drainage

- ❖ من أهمّ الفحوص التي يجب ألا نغفلها فحص العقد اللمفاوية ولتسهيل دراسة النزح اللمفاوي قُسمت العقد اللمفاوية إلى:

### 1. (السلسلة الإبطية):

- **مجموعة الوريد الإبطي الوحشية:** تتلقّى معظم اللمف من الطرف العلوي.
- **المجموعة الثديية الظاهرة:** تتلقّى اللمف من القسم الوحشي للثدي.
- **المجموعة الكتفية:** تتلقّى معظم اللمف من الوجه الخلفي للكتف والجذع والقسم السفلي الخلفي.
- **المجموعة المركزية:** تنزح جزءاً من لمف الثدي بشكل مباشر.
- **المجموعة القمية تحت الترقوة:** تتلقّى اللمف من مجمل المجموعات العقدية الإبطية، وتتحد الأوعية الصادرة من العقد تحت الترقوة مشكّلة الجذع اللمفي تحت الترقوة.
- **وتتوضع السلسلة الإبطية تشریحياً على 3 مستويات:** (تابع مع الصورة في الصفحة التالية)
  - المستوى الأول: وحشي العضلة الصدرية الصغيرة.
  - المستوى الثاني: إلى العمق من العضلة الصدرية الصغيرة.
  - المستوى الثالث: إنسي العضلة الصدرية الصغيرة.

### 2. العقد الثديية الباطنة:

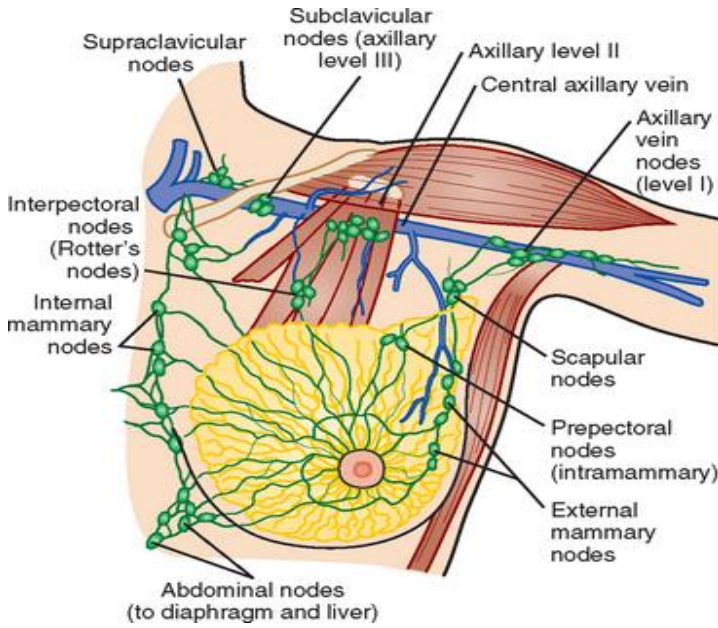
- ينزح جزء صغير من الثدي إليها وهي غالباً الأقسام الإنسية والمركزية للمسافات الوربية، وهي تصب في العقد تحت الترقوة.
- تتوضع على بُعد 3 سم عن حافة عظم القص ضمن أول 6 مسافات ضلعية.

### 3. العقد بين العضلتين الصدريتين:

- ◀ وتسمى عقد روتر Rotter's Nodes، وهي تنزح اللمف إلى العقد المركزية وتحت الترقوة.

## ملاحظات:

- يعبر 75% من لمف الثدي باتجاه السلسلة الـإبطية (العقد اللمفية الـإبطية الثديية الظاهرة والـإبطية المركزية)، أما القسم المتبقي فينرح إلى العقد الثديية الباطنة، وقسم آخر إلى العقد اللمفاوية تحت الثدي.
- عند وجود مشكلةٍ ما في الثدي يجب على الطبيب أن يفحص العقد اللمفية بالإبط، وبالعكس.



صورة توضح النزح اللمفاوي للثدي، لاحظ المستويات الثلاث للسلسلة الـإبطية والعقد الثديية الباطنة وعقد روتر

## مجالات الجراحة التجميلية في جراحة الثدي

- تكبير الثدي Augmentation Mammoplasty
- تصغير الثدي Breast Reduction
- ترميم الثدي Breast Reconstruction
- رفع الثدي Mastopexy
- تصحيح الثدي (عند الذكور) Correction Gynecomastia

## ملاحظات قبل أن نبدأ \* \_ \*

- ✦ عند إجراء أي عملية تجميل على الثدي نحن لا نلعب دور الخالق أبداً، ولكننا نحاول قدر الإمكان أن نقارب الحالة التي كانت عليها سابقاً.
- ✦ عند القيام بأي عمل جراحي تجميلي على الثدي يجب أولاً فحص الثدي بحثاً عن أي آفة محتملة، وعند السيدات فوق الأربعين عاماً نجري صورة ماموغرافي.
- ✦ غير مطلوب من الطبيب العام معرفة التكنيك الجراحي لعمليات التجميل، ولكن مطلوب منه أن يعلم الخيارات الممكنة، ومدى ملاءمتها لحالة كل مريضة، إضافة للوقت المناسب للجراحة.

## تكبير الثدي Augmentation Mammoplasty

كلمة Augment تعني يملأ أو يزيد ومن هنا اشتق اسم العملية، ففي عمليات تكبير الثدي نحن نزيد أو نملأ الثدي بزراتات السيليكون.

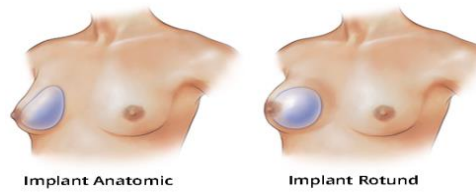
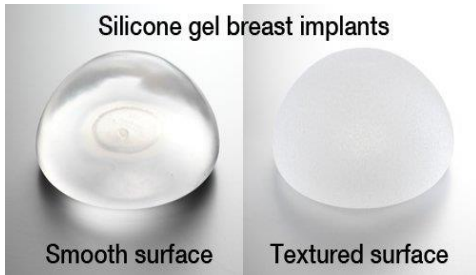
تعد عملية تكبير الثدي من **أهم عمليات التجميل** عند السيدات وهي أكثر العمليات التي **تنال** **رضى المريضات** بنتيجتها. (هام)

### الاستطابات Indications

1. زيادة بروز الثدي ليأخذ شكلاً أفضل وأجمل.
2. تصحيح ترهل الثدي Ptosis الذي يتشكل أحياناً بعد الإرضاع.
3. تصحيح صغر حجم الغدة بعد الولادات المتكررة.
4. زيادة ثقة المريضة بنفسها، وهي ضرورية لتحسين نوعية حياتها وزيادة دورها البناء في المجتمع.

يجب الاستماع للمريضة واحترام رغبتها، ويجب أن يكون هناك استطاب لتجميل الثدي صادر عن قناعة المريضة، فهي إنسان له حق الشعور بجسد جميل.

### مكونات الزرعة Implant Composition (هام)



❖ تتكون الزرعة من: غلاف Shell ومحتوى Filler Material.

• **الغلاف Shell**: يتألف دائماً من السيليكون، ولذلك تسمى الزرعة بزرة السيليكون، ويمكن أن يكون سطحه أملس Smooth أو خشن Textured، والخشنة أكثر استخداماً مقارنة بالملساء التي ثبت أنها تسبب ارتكاساً ليفياً حول الزرعة.

• **المحتوى Filler Material**: قد يكون سيليكون Silicone Gel وهو **الأفضل**، أو يكون محلول السالين Saline.

## 1. زرعة المحلول الملحي Saline:

- ✓ لها العديد من المشاكل وهي دائماً ذات سطح أملس.
- ✓ وقد تكون بشكل دائري Round (**الأفضل والأشيع**) أو تأخذ الشكل التشريحي (قطرة الدمع) Anatomic<sup>2</sup>.
- ✓ يمكن ألا تكون الزرعة جاهزة بل يقوم الجراح بملئها بنفسه في وقت وضع الزرعة أثناء العمل الجراحي.

## 2. زرعة السيليكون:

- ✓ تكون ذات سطح خشن أو ناعم وقد تكون بشكل دائري Round أو تأخذ الشكل التشريحي Anatomic.

## ملاحظات هامة:

- لا وجود لزرعة بدون غلاف أي أننا لا نستخدم السيليكون الحر.
- ذكر الدكتور أن زرعة السالين ذات نتائج تجميلية سيئة، لأنها لا تعطي الملمس الحقيقي للتدبين.
- لا نستخدم حقن الشحم لتكبير الثدي فهو خيار غير عملي، بسبب التكلفة العالية وتعدد الجلسات ومريضة تكبير الثدي غالباً ما تكون نحيفة (لديها نسيج شحمي قليل).
- لخشونة الغلاف درجات؛ والجراحون يتوجهون حالياً إلى الغلاف ذي الخشونة الناعمة.

## مكان الزرعات Types of Pockets

❖ توضع الزرعة في أحد الأماكن التالية:

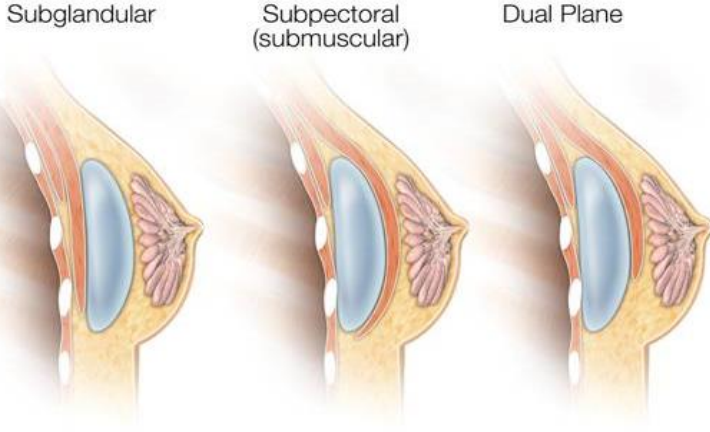
1. **تحت الغدة<sup>3</sup> Sub Glandular**: وهو الأكثر استخداماً **والأجمل** (هام) فهو الأقرب للطبيعي، ولكن هناك إمكانية لتشكل تليف حوله لأنه جسم أجنبي، وهذا التليف يشوش Obscure أكثر على الغدة فيصعب فحصها بوسائل التصوير الشعاعية (تباين الكبسولة عال)، ويصل أحياناً إلى مراحل متقدمة فيصبح مؤلماً وعندما نتدخل.

<sup>2</sup> برأي الدكتور لا يوجد فرق كبير بينهما لأن السيليكون سيأخذ شكل الثدي بأي حال.

<sup>3</sup> بالدورات وردت بأحد الأسئلة باسم "أمام العضلة".

2. **تحت العضلة Sub Muscular**: وهو الموقع **الأفضل** حيث إمكانية تشكل تليف حوله أقل (هام) وحجبه للغدة أقل، فيمكن للشعاعي أن يقرأ الصور بسهولة أكثر، ونلجأ إليه في حال عدم وجود غدة ثدي بشكل كلي.

3. **مشترك Dual Plane**: الأكثر استعمالاً تحت الغدة وتحت العضلة.



صورة توضح أماكن  
وضع الزرعة

### ملاحظات:

بناءً على ما سبق نلاحظ أنه بزرع السيليكون لا يؤثر على غدة الثدي على الإطلاق، فنحن نزرع تحت الغدة أو تحت العضلة فالسيليكون لا يسبب أي أذية لوظيفة الإرضاع (هام)، ولكن لا نؤكد للمريضة أبداً أنها سوف تتمكن من الإرضاع؛ لأن هذه الوظيفة قد تكون بالأساس مضطربة عندها (حيث وجد أن النساء ذوات الأثداء الصغيرة أقل قدرة على الإرضاع من غيرهن)، ولذلك نكتفي بطمأنتها أن وظيفة الإرضاع لن تتأثر بعملية التكبير.

يُمنع منعاً باتاً وضع الزرعة تحت الجلد، لأنه بعد تشكل الارتكاس الليفي حول الزرعة وفي حال وضع الزرعة تحت الجلد، سوف ينكمش هذا الجلد وسيعطي نتائج سيئة جداً.

### مكان الشق الجراحي

❖ يكون الشق الجراحي إما:

1. **تحت الثدي IMF**: هو **الأفضل والأقل رضاً** للغدة، وتكون الندبة **مخفية** تحت الثدي.

2. **حول الهالة Peri Areolar**: كثير الاستعمال، **أكثر رضاً** للغدة من سابقه، والندبة تكون **ظاهرة** حول الهالة.

3. **عبر السرة Trans Umbilical**: نجري الشق الجراحي حول السرة ونقوم بإجراء نفق من مكان الإدخال إلى الثدي، ولا تجرى لزرعة بمحتوى سيليكوني بل **محتوى ساليين فقط**، وهو غير مرخص من قبل إدارة الغذاء والدواء الأمريكية (FDA) ولا يُنصح به، لأننا حولنا الثدي من



مكان مغلق إلى مكان مفتوح وأي إنتان بالمنطقة حول السرة ينتقل على طول النفق، ويصل إلى الثدي وبالتالي انتشر الإنتان في المنطقة بأكملها.

4. **عبر الإبط Trans Axillary**: يُجرى بالتنظير ويكون الشق الجراحي في منطقة الإبط، ويعطي تحكماً أقل بالقطب السفلي.

## الاضطرابات Complications

- **ارتكاس التهابي ليفي حول الزرعة Capsular Contracture (هام):** هو الأشيع بنسبة 20% كحد أدنى وهو أمر طبيعي حيث تمثل الزرعة جسماً أجنبياً، ويحدث بدرجات مختلفة أعلاها الدرجة الرابعة<sup>4</sup> حيث تسبب تشوّهاً للثدي فيجعله قاسياً وتحتاج إلى تدخل حتماً، ولكنه لا يتسرطن<sup>5</sup>.
- **الشكل غير المرغوب والتوضع السيئ:** بسبب جرح كبير أو بسبب التداخل عبر الإبط، ويعد هذا الاختلاط ثاني أكثر الاختلاطات شيوعاً.
- **نزف وورم دموي Hematoma:** وهو أشيع عند المدخّنات لأنهن كثيرات السعال مما قد يؤدي إلى النزف من الشق الجراحي<sup>6</sup>.
- **تجمع سوائل مصليّة Seroma.**
- **الانتان (هام):** وهو **الأخطر** لأننا قد نضطر في أغلب الحالات لإزالة الزرعة، لأن الزرعة غير مرواة فلا يرتكس الجسم تجاه هذا الانتان، ولا تصل المضادات الحيوية إليها.
- **رخاوة وتجعّد في الزرعة Wrinkling:** وهو خاص بالزرعة المحتوية على سيروم ملحي، ولا يحدث في الزرعة المحتوية على سيليكون وخاصة في النوعيات الجيدة الجديدة (لذلك تزداد المشاكل بازدياد حجم الثدي).
- **اضطرابات حسّ في الحلمة NAC (هام):** حيث قد يزيد الحسّ أو ينقص أو يغيب، من الممكن أن يعود الحسّ أقرب للطبيعي، وقد لا يعود طبيعياً بشكل كامل، ولا يمكن أن نقوم بعملية للمريضة قبل موافقتها على إمكانية حدوث هذا الاختلاط.
- **اضطرابات حسّ في الذراع:** بسبب إصابة العصب الوربي الثاني.

<sup>4</sup> الدرجتان 1 و 2 ليس لهما أهمية أما الثالثة فتظهر آثارها قليلاً.

<sup>5</sup> توجد طرق لتقليل احتمال حدوث هذا الاختلاط وليس إبطاله لكنها اختصاصية.

<sup>6</sup> أرشيف.

- **التهاب وريد خثري "داء موندور":** ليس اختلاطاً شائعاً.
- **ثَر الحليب Galactorrhea:** يجب تقصيه قبل العمل الجراحي، ففي حال كان فعالاً يجب علاجه ولذلك لا نجري هكذا عملية بعد الولادات مباشرة خاصةً إذا كانت المريضة مُرضعة، وهو أكثر حدوثاً في الشقوق التي تجري حول الهالة (لذلك نفضل تأجيلها حتى 6 أشهر بعد انتهاء الإرضاع حيث تزداد نسبة الإنتانات بوجود الأبقية الحاوية على الحليب وهذه مشكلته الأساسية)، وكذلك لا نُفضل أن نجريها خلال فترة الدورة الشهرية لأن نسبة الإنتان ترتفع إلى 20%.
- **تمزق السيليكون:** التمزق العفوي شبه مستحيل، فقد يكون نتيجة خطأ طبي أو خطأ تصنيعي، ونتحرى عن سلامته بالإيكو أولاً ثم الـ MRI (الأفضل والأهم) حيث يتشكل مظهر الستارة لكنه ليس خطيراً حيث يمكن الانتظار عدة أشهر قبل إجراء عملية ثانية.<sup>7</sup>
- **اختلاطات التخدير والندبات.**

## سلامة الزرعة Implant Safety

- ❖ العمر الوسطي للسيليكون هو 15 سنة ولكن في الحقيقة قد يبقى أكثر من ذلك، وخاصة في النوعيات الجديدة.
- ❖ يجب متابعة المريضة بعد أسبوع، ستة أسابيع، ثلاثة أشهر، سنة، ثلاث وعشر سنوات.
- ❖ لا دليل على أن السيليكون يسبب أمراض النسيج الضام.
- ❖ لا يوجد دليل على أن السيليكون متورط بالسرطان **حتى الآن**، على العكس بعض الدراسات تقول إن السيليكون يقلل من التسرطن بسبب تحريض المناعة، ونقص التروية والتليف الذي يحدثه، وكذلك، قد تؤدي إجراءات تحري سلامة السيليكون التي تجريها المريضة إلى الكشف المبكر عن سرطان الثدي.
- ❖ السيليكون لا يسبب مشاكل بالإرضاع أو الحمل ولا يتداخل معهما، ففي حال عدم قدرة المريضة على الإرضاع بعد العملية يكون السبب أنها من الأساس غير قادرة على الإرضاع، فأغلب النساء المجريات لتكبير الثدي يكون ثديهن صغيراً ما يعني احتمالاً أقل للرضاعة.



فيديو يوضح عملية  
تكبير الثدي



<sup>7</sup> لا يمكن تحريه بالماموغرام. (أرشيف)

## ملاحظات هامة:

دائماً يجب الانتباه أن حجم وشكل الثدي يجب أن يتناسب مع حجم المريضة من جهة ورغبتها من جهة أخرى.

ممارسة الرياضة لا تزيد من حجم الثدي بل على العكس فهي **تنقص من حجمه**، فالثدي عبارة عن شحم ونسيج غدي وسدى، والرياضة تكبر العضلات فقط وتنقص من النسيج الشحمي، ولا توجد كريمات لتكبير الثدي لذا يكون العلاج الوحيد لتكبير الثدي هو **العلاج الجراحي**. (هام)

لا يوجد دليل في الدراسات على أن زرعة السيليكون قد تسبب التمسخ أو التحول أو التسرطن، وهو أمر هام تسأل عنه المريضات.

يوجد هنالك حالياً دراسات عن ترافق بعض الحالات مع اللمفوما الكشمية كبيرة الخلايا (ALCL) Anaplastic Large Cell Lymphoma التي تتميز بتضخم في الثدي فجأة بعد عدة سنوات، حيث يظهر الإيكو كتلاً داخل الثدي، ويكون علاجها دوائياً، حيث كشفت هذه الدراسات أن بعض المصابات بهذا السرطان لديهن زرعات سيليكون، وأن السرطان تشكل على الارتكاس الليفي المحيط بالزرعة، ولكن إلى الآن لم يتم إيجاد أي دليل على أن هذه الزرعات هي سبب هذا السرطان فهو يبقى متهماً.

نسبة سرطان الثدي هي 8/1 أما في هذه العملية النسبة 32000/1 والمتهم الأساسي بإحداث السرطان هو الشرائح الكبيرة الخشنة Macro Texture والتي توقف تصنيعها.

لا يمكن أن يحدث تحسس للسيليكون، بل يمكن أن يحدث رد فعل تجاه جسم أجنبي يتمثل بتشكيل كبسولة حوله.

يجب إخبار المريضة بهذه المعلومات وأخذ موافقتها قبل القيام بأي إجراء.

## تصغير الثدي Breast Reduction

## الاستطبابات Indications

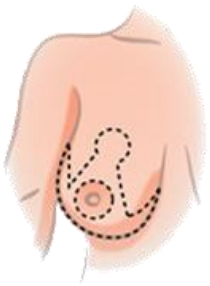
- **وظيفية وجسدية:** ناجمة عن حجم الثديين الكبير وثقلهما وتتجلى بـ:
  - آلام بالثديين (Mastodynia) والظهر والعنق والكتفين.
  - انحناء بالكتفين، ضعف ووهن، وتحدد القدرة على القيام بالتمارين.
  - مشاكل بارترداء الملابس.
  - تعطن الثدي (Maceration).

- **مشاكل نفسية:** اكتئاب (خاصة في حالات الثدي العرطل) وإحراج، وهنا ذكر الدكتور قصة مريضة شابة أتت إلى عيادته بشكوى الثدي العرطل، وكانت شكاؤها أن هذا الثدي العرطل يحول بينها وبين الخطبة والزواج، وبإجراء عملية تصغير الثدي تم حل هذه المشكلة تماماً.
- **مشاكل إنثائية:** تتمثل بالتهابات ما تحت الثدي المترهل نتيجة لقلة التهوية، حيث تعيش أكثر المريضات على البودرة نتيجة الالتهابات الفطرية المتكررة والتهاب الجلد بالتماس.

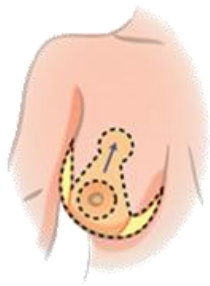
إنّ التأمين الصحي يغطي هذا النوع من العمليات كون استطبائها ليس تجميلياً فقط بل هو علاجي.

### خطوات العمل الجراحي<sup>8</sup>

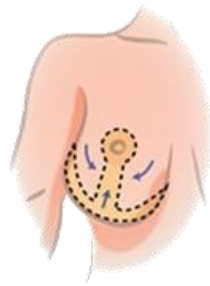
- ❖ إنّ عمليات تصغير الثدي لها طرق عديدة وهي تتضمن الغدة والجلد، ولكن جميعها تعتمد على خطوات أساسية وهي:
  1. تصغير وإعادة تشكيل Reshaping الغدة.
  2. الحفاظ على عيوشية "تروية" معقد الهالة والحلمة (NAC) بتشكيل سويقة تحمل هذا المعقد.
  3. تقليل الجلد وجعل الجلد المتبقي يأخذ الشكل الجديد للثدي.
  4. إعادة الحلمة والهالة إلى مكانها المناسب، ولكن بشكل أعلى.
- في كل الحالات لدينا ندبة حول الهالة، وغالباً ما تكون ممتدة للأسفل لتعطي **شكلاً شبيهاً** **بشكل المرساة Anchor Shape**.



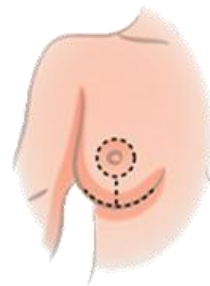
1. Incisions outline the area of the excess tissue to be removed.



2. Excess skin and fat are removed. The nipple and areola are then moved to a new and higher position.



3. The incisions are brought together to reshape the now smaller breast.

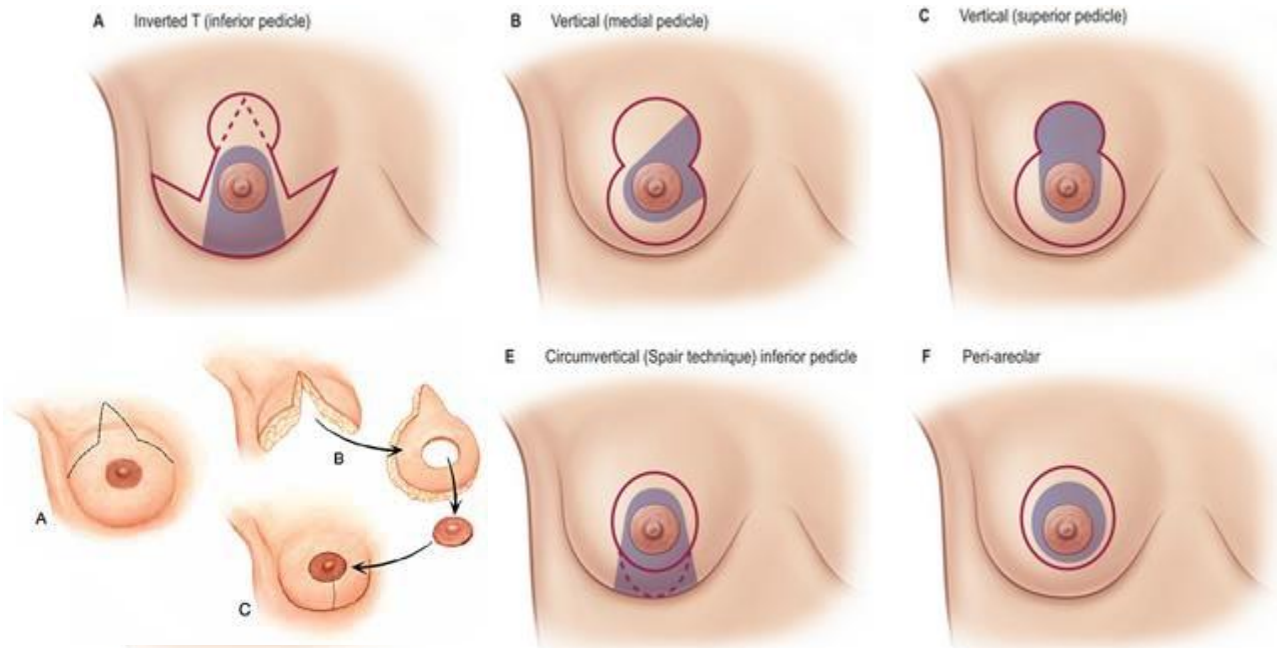


4. Sutures are placed around the areola and can extend downwards and horizontally under the breast crease.

<sup>8</sup> ذكر الدكتور أن التفاصيل للدراسات العليا.

تقنيات تصغير الثدي<sup>9</sup> Breast Reduction Techniques

- **ندبات قصيرة short Scar:** تحتاج إلى وقت طويل (3 أشهر) لتعطي نتائج ولكن تكون نتائجها ممتازة، ومنها:
  1. ندبة حول الهالة.
  2. ندبة عمودية مع ندبة حول الهالة.
  3. ندبة عمودية مع ندبة حول الهالة وندبة قصيرة تحت الثدي (IMF).
- **(Anchor Shape) Inverted T:** أي شكل المرساة وهي **التقنية الأشيع<sup>10</sup>**.
- **Free Nipple Techniques:** للحفاظ على عيوشية الحلمة، فعندما تكون **الحلمة بعيدة جداً** عن موقعها ولا يمكن رفعها مع الحفاظ على عيوشيتها، حينها نستأصل الحلمة ونصغر الثدي ثم نستأصل جزءاً من البشرة بحجم الحلمة ونعيد زرعها مثل الطعم، نتائجها ممتازة لكنها تؤثر على الحس بشكل كبير وإمكانية الإرضاع بعدها معدومة.
- **Suction Assisted Lipectomy:** أي شفط الشحم الزائد من زوايا الثدي، ولكن تطبق على **أثداء معتدلة** إلى حد ما ولا نريد تصغيرها بشكل كبير. (هام)



تقنيات تصغير الثدي، وتقنية Free Nipple Techniques (في اليسار الأسفل)

<sup>9</sup> ذكر الدكتور أن معرفة وفهم هذه التقنيات مهم جداً بالنسبة لطلاب الدراسات العليا، أما نحن فنكتفي بمعرفة أنه يوجد العديد من التقنيات لتصغير الثدي، وللمريضة حرية اختيار الطريقة التي تناسبها.

<sup>10</sup> على الطبيب أن يتقن الطريقتين السابقتين معاً.

## الاختلالات Complications

- **الندبات:** واسعة لا تزول وهي **أكثر مشكلة** تعاني منها المريضات (هاالم)، ولكن كما قلنا سابقاً أن الهدف من العملية ليس تجميلياً بحتاً؛ وإنما لإزالة مشكلة مرضية.
- **اضطرابات الحس في الحلمة والهالة:** يتأثر الإحساس زيادة أو نقصاناً أو غياباً بأي عمل جراحي على الثدي، وجميعها تتحسن إما بأن تعود إلى طبيعتها أو بأن يقوم الدماغ بتفسير الإشارات الواردة على أنها طبيعية، ويتطلب هذا 18-20 يوماً.
- **عدم التناظر في حجم الثديين:** لا يوجد تناظر في حجم الثديين حتى في الحالات الطبيعية، لكن المقصود به هو عدم التناظر الكبير.
- **النزف وانفتاح الجرح:** يفتح الجرح بنسبة 92% ويتم تديره بالضمادات وهو أمر طبيعي.
- **خسارة الحلمة:** بما أننا نقوم برفع الحلمة فقد تتأثر التروية وبذلك قد نخسر الحلمة أو جزء منها.
- **نخر شحمي:** وخاصة في أماكن التقاء الشرائح.
- **ورم دموي وإنتان:** التهاب النسيج الخلوي الخفيف هو الأشيع كاختلاط إنتاني.
- **عدم رضا المريضة عن حجم الثدي:** وفي هذه الحال تعتبر وكأنك لم تقم بالعملية لأن المريضة بقيت غير راضية عن منظر ثدييها، إذ يعتبر رضا المريضة هو مقياس نجاح العملية مهما كانت جودة أو سوء عمل الطبيب، ولتحقيق هذا الرضا يجب أن نجلس مع المريضة ونشرح لها عن العملية ونتائجها المتوقعة واختلاطاتها، فلا يمكن أن نعطي المريضة حجماً معيناً للصدر (كأن يصبح مقاسه 85 مثلاً) بل نخير المريضة بين حجم كبير أو صغير حيث نقوم باستئصال محافظ في حال الحجم الكبير.
- **تأثر القدرة على الإرضاع (هام):** لأن العمل الجراحي يتضمن غدة الثدي، عكس عملية تكبير الثدي التي لا تتداخل فيها على الغدة أبداً، لذلك يُفضل عدم إجراء التصغير حتى تنهي المريضة الإرضاع والولادات، ولكن توجد حالات خاصة **قد** تحتفظ فيها المريضة بقدرتها على الإرضاع من خلال اختيار الطريقة الجراحية التي تحافظ على أكبر قدر من النسيج تحت الحلمة والهالة إذا حافظنا على اتصال ما بين النسيج الغدي والقنيتات، ولكن لا نستطيع أن نعد المريضة بذلك، فإحصائياً بين 40-60% من النساء يحتفظن بالقدرة على الإرضاع.

لا علاقة لتكبير الثدي بعدم القدرة على الإرضاع، على عكس تصغير الثدي الذي قد يؤثر على الإرضاع.

## إعادة بناء الثدي "ترميم الثدي" Breast Reconstruction

- ❖ قد تتعرض السيدة لعملية استئصال للثدي بعد ورم، أو بسبب خطورة عالية للسرطان، ولأن هذه العمليات قد تجرى في منتصف العمر أو أبكر، ولما للثدي من أهمية عند السيدات،<sup>11</sup> فاستئصاله **راض نفسياً** ولا بد من إعادة ترميمه، ولا ننسى تقديم المشورة للمريضة بطرق العمل الجراحي الممكنة كافة حتى لو كنا لا نتقن سوى عدد قليل منها، وأياً تفضل للوصول إلى النتيجة الجمالية المثلى من دون ألم.
- ❖ في بريطانيا من **واجب** الطبيب قانونياً عند القيام بعمل جراحي على الثدي إخبار المريضة بإمكانية إجراء ترميم للثدي.
- ❖ الثدي المصنوع "المُرْمَم" غير فعّال وظيفياً، فهو معدوم الحس ولا يحتوي على غدد حليبية.<sup>12</sup>

### الأهداف

1. تقديم مشورة دقيقة للمريضة قبل العمل الجراحي<sup>13</sup>.
  2. تطبيق الخيارات التي فضلتها المريضة.
  3. تقديم النتيجة الجمالية المثلى.
  4. تجنب الأذية.
- إذاً: هدفنا حصول المريضة على ثديين متناظرين بالشكل والحجم والتوضع والملمس **يدون** حمالة الصدر.

فكرة الحصول على ثديين متناظرين تحت الملابس فقط خاطئة، وإلا لكانت المريضة ارتدت حشوة داخل الملابس أو وضعت سيليكون خارجي، وهدفنا بالأصل إرضاء المريضة المحببة لتستعيد ثقتها بنفسها، والحصول على أفضل النتائج من حيث الشكل والحجم.

### وقت ترميم الثدي

- ❖ هناك وقتان لترميم الثدي: ترميم آني، وترميم متأخر. سنفصل في كل طريقة منهما...

<sup>11</sup> ذكر الدكتور اطلاعه على دراسة بينت أن المرأة إن خيرت بين فقدان طرف من أطرافها أو ثدي لفضلت فقدان الطرف.

<sup>12</sup> أرشيف.

<sup>13</sup> أي Counseling وهذا يتضمن تقديم الدعم للمريضة وتزويدها بكل الخيارات المتاحة، ويختلف عن ال Consultation وهو استجواب المريضة وإعطاء الرأي الطبي.

7. ترميم آني *Immediate*:

- نستأصل الثدي ثم نقوم بإجراء الترميم مباشرةً، ويشترط في هذا النمط من الترميم ألا تكون المريضة بحاجة لعلاج متمم كالعلاجات المتممة الكيميائية والشعاعية. (هام)
- يعد الترميم الآني مثالي لأورام المرحلة الأولى والثانية (في هذه المرحلة قد ننتظر أسبوعاً لنحصل على تأكيد التشريح المرضي).
- الإيجابيات: (هام)
  - يقلل من الصدمة النفسية من فقدان الثدي فالمريضة هنا لم تعش أزمة فترة فقدان الثدي.
  - أرخص ثمناً وأقل رصاً وذو نتيجة جمالية أفضل.
  - كما أنه أسهل للجراح.
- السلبيات:
  - يزيد مدة العمل الجراحي وبالتالي يزيد الاختلاطات.
  - المريضة تقارن بين الثدي الطبيعي والثدي المصنع وتلاحظ فرق بينهما بسبب غياب فترة الاستئصال، فالمريضة دخلت لغرفة العمليات بثدي طبيعي وخرجت بثدي صناعي شبيه.

2. ترميم متأخر *Delayed*:

- نستأصل الثدي ثم بعد فترة نقوم بعملية الترميم، وهنا المريضة بحاجة لعلاج متمم شعاعي (علاج ناحي) أو كيميائي (علاج جهازي) لذلك لا نستطيع إجراء الترميم مباشرة.
- أقل اختلاطاً، ونكون قد حصلنا على النتائج النهائية للتشريح المرضي.

## ملاحظات هامة:

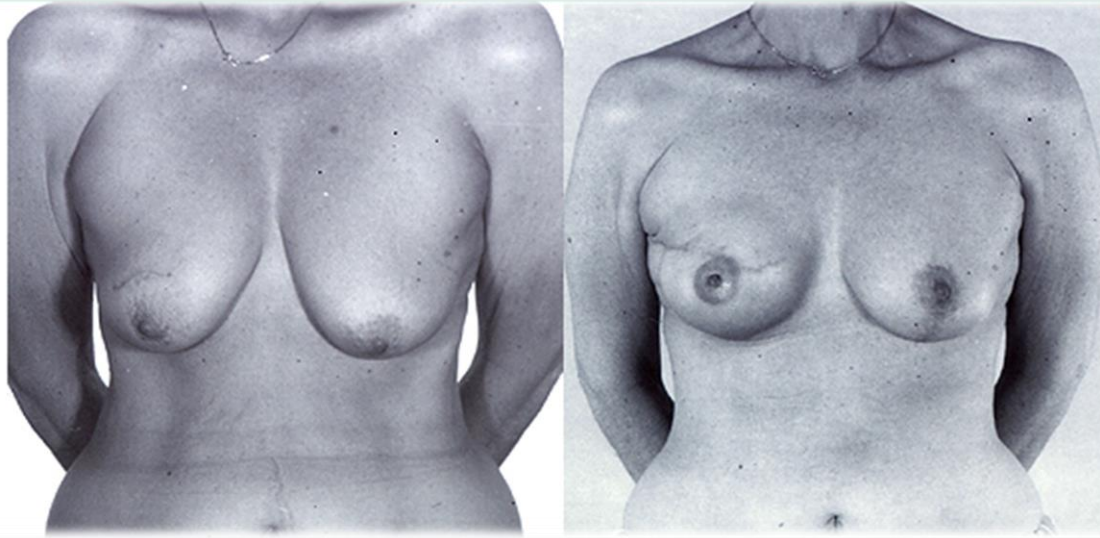
- لا يجب الانتقاص من أهمية ترميم الثدي، حيث أكدت الإحصائيات أن الثدي عند المرأة هام بالنسبة لها كيدها تماماً أو ربما أكثر لذلك يجب علينا أن نفهم أن فقد المريضة لأحد ثدييها يعني أنها فقدت جزء من حياتها، كما أنها ستتأثر نفسياً كثيراً ولن تحصل على الدعم الملائم من المجتمع وعائلتها لذلك يجب علينا دعم المريضة نفسياً وتقديم أفضل النتائج لها.
- تطور جراحة الترميم في بلد ما تقاس بعدد عمليات ترميم الثدي.
- نسبة ترميم الثدي في العالم 40-60%.



## طرق تصنيع الثدي

## تسلسل عملية تصنيع الثدي:

- ◀ ترميم الثدي لا يتم بعملية واحدة، وإنما يحتاج وسطياً ما بين 3-4 عمليات (هام)، وهي:
1. تصنيع الحجم Mound Creation<sup>14</sup>.
  2. التداخل على الثدي المقابل ليلائم الثدي المصنع<sup>15</sup>.
  3. إعادة تصنيع معقد الحلمة والهالة NAC Reconstruction: سواء باستخدام الوشم أو الشرائح البسيطة.



بعد استئصال الثدي الأيمن تم إجراء تصنيع ثدي أيمن أني عبر موسع تبعه زرعة من السالين، ثم أجري تصغير ثدي في الجانب المقابل (الأيسر) وذلك لجعل الثديين متناظرين

## تصنيع الحجم (هام)

◀ يتم باستخدام:

- **مواد صناعية:** زرات السيليكون مع أو بدون موسعات<sup>16</sup>، وهي **أبسط** التقنيات ولكنها **أسوأ** **العمليات** على المدى البعيد **وأكثرها اختلاطاً** ولاسيما عند المريضات المشععات سابقاً، أما إذا كانت المريضة مقبلة على إجراء تشيع، فيعتبر استخدام الزرات والموسعات **مضاد استطباب**.

<sup>14</sup> Mound بالإنكليزية تعني الهضبة أو التلة.

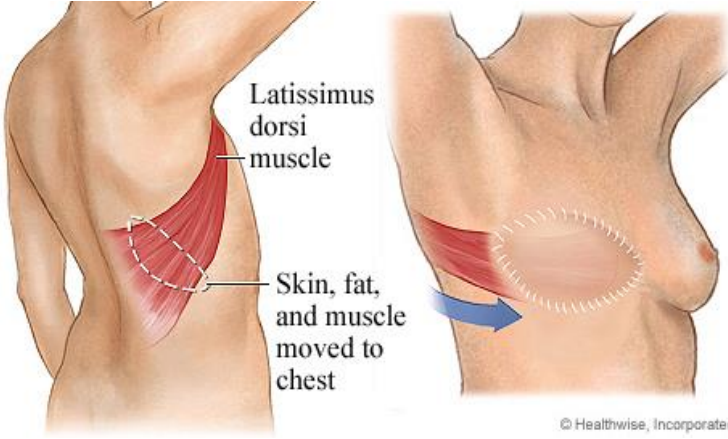
<sup>15</sup> قد نقوم بعملية بعدها لجعل شكل الثدي أفضل.

<sup>16</sup> خارجي: التوسيع عملية تهدف لتعطيط الجاد والنسيج الرخو المتبقي (بعدما استأطنا الثدي) لكي نجد متسعاً للزرعة.

- **النسج الذاتية:** مع أو بدون زرع، ويجب أن تكون مرواة بشكل جيد، وهو خيار **أفضل** **جمالياً**، بشكل عام فإن التصنيع باستخدام النسج الذاتية **أصعب** ويستغرق وقتاً أطول، ولكنه **أفضل على المدى البعيد**.

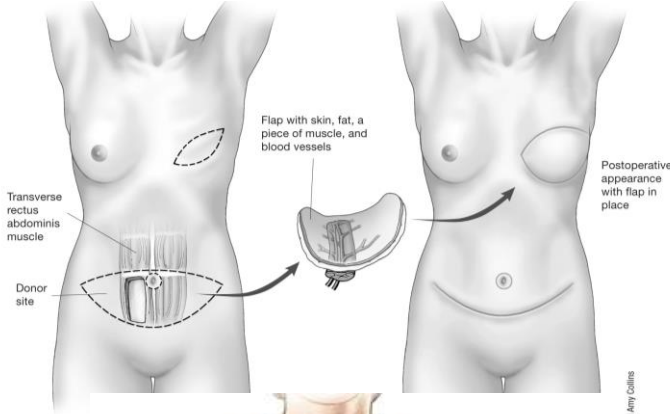
## طرائق تصنيع الحجم باستخدام النسج الذاتية (هام)

### 1. التصنيع بواسطة شرائح ناحية أو بعيدة، من:

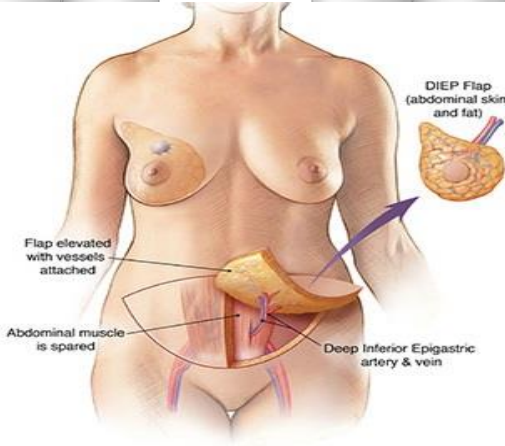


- ✓ العضلة العريضة الظهرية **LD** (Latissimus dorsi): إذا كانت المريضة بدينة قد تكفي هذه الشريحة لوحدها من دون زرع وتكون النتائج جيدة جداً.
- ✓ العضلة المستقيمة البطنية **TRAM** (Transverse Rectus Abdominis Myocutaneous)

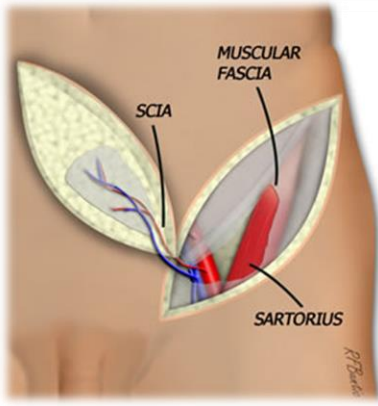
### 2. التصنيع بواسطة شرائح حرة من:



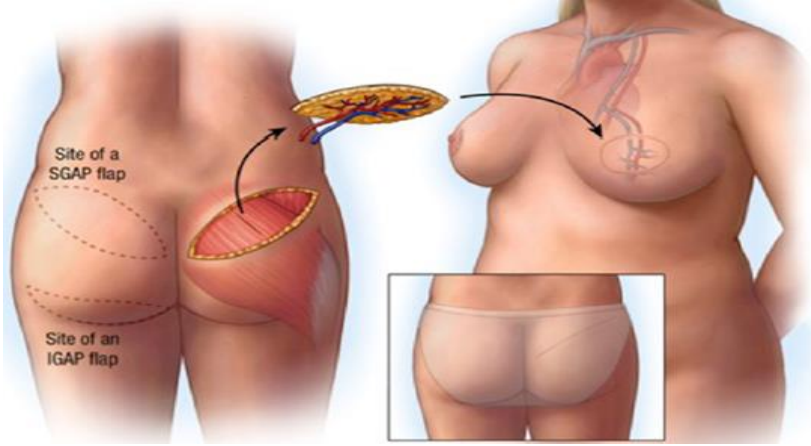
- ✓ العضلة المستقيمة البطنية **Free TRAM**: حيث نرفع الشريحة ونصلها مع الشرايين الثديوية الباطنة، ولا يفضل إجرائها لأنها تضعف جدار البطن وتتسبب بالفتوق.



- ✓ البطن مرفوعة على ثواقب الشريان الشرسوفي السفلي وتدعى بشريحة **DIEP** (Deep Inferior Epigastric Perforator Flap): نأخذ هنا فقط الجلد والنسيج تحت الجلد وبالتالي حافظنا على متانة جدار البطن (لم نلمس العضلات)، فهي تعتبر **المعيار الذهبي** (Golden Stander)



✓ الناحية الحرقفية مرفوعة على ثواقب الشريان الحرقفي المنعطف العميق DCIA (Deep Circumflex Iliac Artery) وتدعى بشريحة **Ruben's**: وهي من أسوأ العمليات لأنها تؤدي لإضعاف جدار البطن.



✓ العضلة الإليوية العلوية أو السفلية مرفوعة على الثواقب **SGAP/IGAP** (Superior/Inferior Gluteal Artery Perforator Flap).

### ملاحظات:

- في الحقيقة يمكن أخذ الشرائح من أي مكان في الجسم، وذلك في حال وجود جراح خبير.
- إن تصنيع الهالة له عدة طرق، فيمكن أخذ طعم من باطن الفخذ أو أي مكان لونه غامق في الجسم، ولكن أفضل خيار هو رسمها بالوشم الذي نستطيع أن نغمق لونه كما نريد.
- التصنيع باستخدام النسيج الذاتية Autologous Tissue هو الخيار الأفضل. (هام)
- أقل نسبة اختلاطات بعيدة تكون باستخدام شريحة حرة من البطن. (هام)

## رفع الثدي مع أو بدون تكبير Mastopexy & Mastopexy Augmentation

✚ يستطب رفع الثدي بشكل رئيسي في حال ترهل الثدي الذي يتجلى بـ:

- انتقال مكان الحلمة نحو الأسفل.
- ترهل الثدي بحيث يصبح نسيج الثدي أسفل الحد السفلي للثدي (IMF) بكثير.
- ازدياد المسافة ما بين ثلثة القص والحلمة.
- تمدد النسيج الضام الثدي وفقده للمرونة.

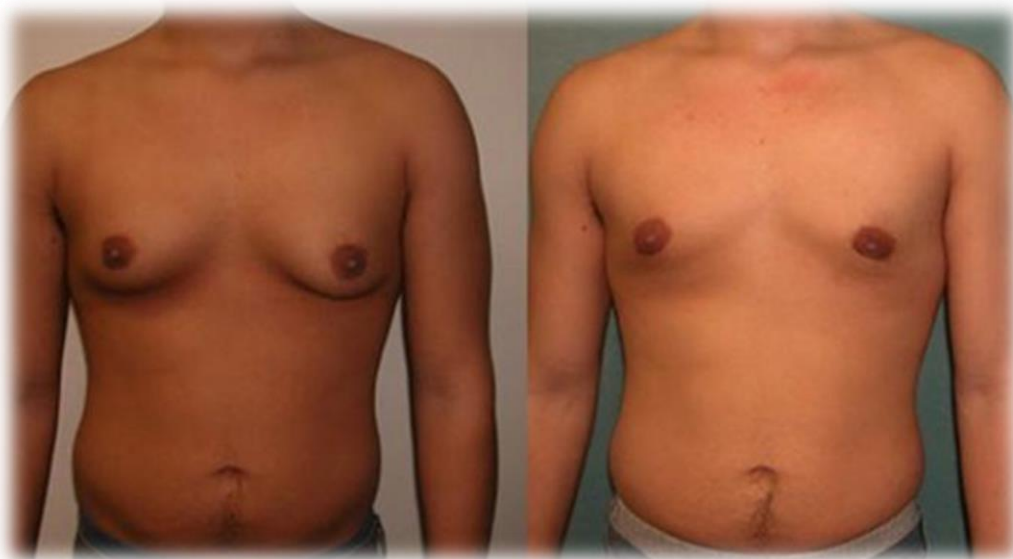- ✦ يحدث الترهّل بسبب التغيرات الهرمونية، شد الجاذبية الأرضية "مع التقدم بالعمر"، ضمور غدة الثدي، وأخيراً فقد مهمّ بالوزن وخاصةً بعد عمليات البدانة.
- ✦ الترهل لا يعالج إلا بالعمل الجراحي، فلا تفيد الإبر أو الكريمات مع الترهل.
- ✦ قد يكفي رفع الثدي ليعود له شكله السابق، وقد نحتاج أحياناً لتكبيره أيضاً فعندئذ نحتاج لزرع السيليكون، وأحياناً أخرى قد نحتاج إلى تصغيره.

### تقييم ترهّل الثدي:

1. الحجم والشكل والكثافة.
2. درجة الترهل.
3. وزن المريضة وشكل جسمها.
4. تناظر الثديين.

## التثدي Gynecomastia

- ✦ **القاعدة الأساسية:** لاتهمل أي كتلة بالثدي عند الرجل، حيث أنّ نسبة إصابة الرجل بسرطان الثدي هي 1% نسبة إلى النساء ولكن تصل نسبة الوفيات لديهم لى 99% والترميم لديهم أصعب.
- ✦ التثدي هو تطوّر زائد للثدي عند الذكور، وهو مشكلة شائعة عند الشباب.
- ✦ يسبب التثدي مشاكل نفسية واجتماعية، قد تكون مماثلة لمشاكل استئصال الثدي أو الثدي الكبير عند الإناث، فلا بدّ من علاجه.
- ✦ التثدي غالباً غير عرضي، أي فقط كبر في حجم الثدي دون ألم أو أي شيء آخر. (هام)



تظهر الصورة جانباً مقارنة بين الثدي الطبيعي عند الذكر وحالة التثدي

## أسباب الثدي

### 1. (الثدي (الفيزيولوجي): (هام)

✓ قد يحدث عند حديثي الولادة، والمراهقين في مرحلة البلوغ، والمسنين.

### 2. (الثدي (المرضي):

✓ قد يحدث الثدي بسبب أمراض عديدة ك: تليف الكبد، الأمراض الكلوية، سوء التغذية، القصور الغدي، أمراض الغدة الدرقية، متلازمة كلاينفلتر، الأورام وخاصة أورام الخصية.

### 3. (الثدي (الدوائي): (هام)

✓ تاموكسيفين، الإستروجينات، مضادات الاندروجين، والسيميتدين، والماريجوانا وTagamet.  
✓ ديجوكسين، سيبرونولاكتون.

## التشخيص والتأهب للعمل الجراحي

- **القصة المرضية:** مدة الثدي، الألم، الأدوية، تغير الوزن، أمراض كبدية أو درقية.
- **الفحص السريري:** الثدي، الخصية، الكبد، الدرق، الحالة التغذوية.

### استطباب الجراحة:

- ◀ لا نقوم بأي عمل جراحي على الثدي عند مريض الثدي قبل دراسته دوائياً وغدياً من قبل طبيب الغدية ولانغفل عن أورام الخصية، فعندما يكون المريض سليم غدياً يمكن أن نجري العمل الجراحي، أما في حال وجود اضطراب غدي غير مُعالج فإنّ الثدي سينكس بعد العمل الجراحي.
- ◀ يجب تمييز الثدي عن زيادة الوزن والبدانة لدى المريض، حيث نتوجه في حالة البدانة إلى طرق إنقاص الوزن وليس إلى الجراحة.
- ◀ لا نقوم بأي عمل جراحي على الثدي عند الطفل الصغير، لأن الندبة يتغير مكانها مع نمو الطفل، بالإضافة لاحتمال أذية برعم الثدي (في حال كانت الطفلة أنثى) فلا يتشكل الثدي مستقبلاً.
- ◀ لا نجري العمل الجراحي في حال استطبابه، إلا بعد مرور 18-24 شهراً بعد البلوغ وبوجود كبر مستمر بحجم الثدي. (هام)
- ◀ ننتبه لاحتمال حدوث التسرطن عند مريض الثدي، أو أن يكون مصاباً بمتلازمة كلاينفلتر.

## طرق العلاج:

- ← جراحياً باستئصال النسيج.
- ← شفط الدهون.

إنَّ شفط الدهون هو وسيلة مساعدة في العمليات التجميلية والترميمية، وليس وسيلة لتحنيف الجسم، فهو عمل جراحي له اختلاطاته العديدة وليس وسيلة تسلية، فقد تموت المريضة في هذا الإجراء.

البوتوكس والفيلر<sup>17</sup>

## البوتوكس

- ✓ يعد البوتوكس مادة سامة، ويسبب شلل العضلات (خاصةً عضلات الوجه التعبيرية) بشكل مؤقت 4-6 أشهر ويزول تأثيره، ولا يشد الوجه أو الفروة بعكس الاعتقاد الشائع.
- ✓ وهو علاج جيد يقوم على منع وصول السيالة العصبية للعضلة، لكنه غير سليم تماماً حيث يمكن أن يسبب العمى أو فقد التحكم بحركة العين (وبشكل مؤقت أيضاً) إذا حُقن بمكان خاطئ قريب من العين.
- ✓ يفيد استخدامه في التخلص من التجاعيد الناجمة عن العضلات، أما التجاعيد التي تنتج عن التعرض للشمس فعلاجها يكون بالليزر. (هام)

## الفيلر

- ✓ الفيلر الدائم أسوأ أنواع الفيلر، ويعتبر كارثي على المدى البعيد، فهو يسبب ارتكاس ضد جسم أجنبي وقد يتحول إلى خراج ويصبح علاجه صعب وتأثيراته مشوهة، لكن استخدامه شائع بكثرة للأسف بسبب سعره الرخيص.
- ✓ أما الفيلر الحاوي على الهياالورونيك أسيد ومشتقاته فهو أفضل من الفيلر الدائم، لأنه يزول مع الزمن كونه يحوي مواد موجودة في جسم الانسان بشكل طبيعي ولا يسبب الارتكاس والالتهاب لكنه أيضاً غير سليم تماماً.

<sup>17</sup> ذكر الدكتور الفقرة بشكل سريع.



إلى هنا نصل معكم لختام محاضرتنا  
لاتنسونا من صالح دعائكم ^\_^



RBCs