

# الكسور العظمية

هي تفرق اتصال يصيب أحد العظام أو عدة عظام بسبب رض شديد إما بشكل مباشر أو غير مباشر .

التطورات المرافقة للكسر :

- يرافق حدوث أي كسر إصابات رضية شديدة في النسيج الرخوة المجاورة لبؤرة الكسر , فينتج عن ذلك خثرات دموية و رشاحة ليفينية تؤلف مع مثيلاتها الآتية من نقي العظم المكسور البؤرة الأولى التي سترمم عليها العظم .

-تظهر في هذه الكتلة الدموية الليفينية خلال أيام من حدوث الكسر خلايا تسمى

مولدات الليف (صانعات الليف ) تؤدي لظهور النسيج اليفي (الدشبذ اليفي)الذي

تغزوه خلايا تسمى مولدات العظم (صانعات العظم ) ويستغرق هذا التطور من

من 2-3 أسابيع ويؤمن تثبيتا مبدئيا لقطع العظم المكسورة , ثم تترسب كميات الكلس

وتعمل خلايا مولدات العظم ليشكل الدشبذ العظمي وتزيده متانة وقوة ثم تعمل صانعات

العظم وحالاته على بناء وتشذيب العظم خلال 4-5 أشهر حتى يصبح الكسر قطعة

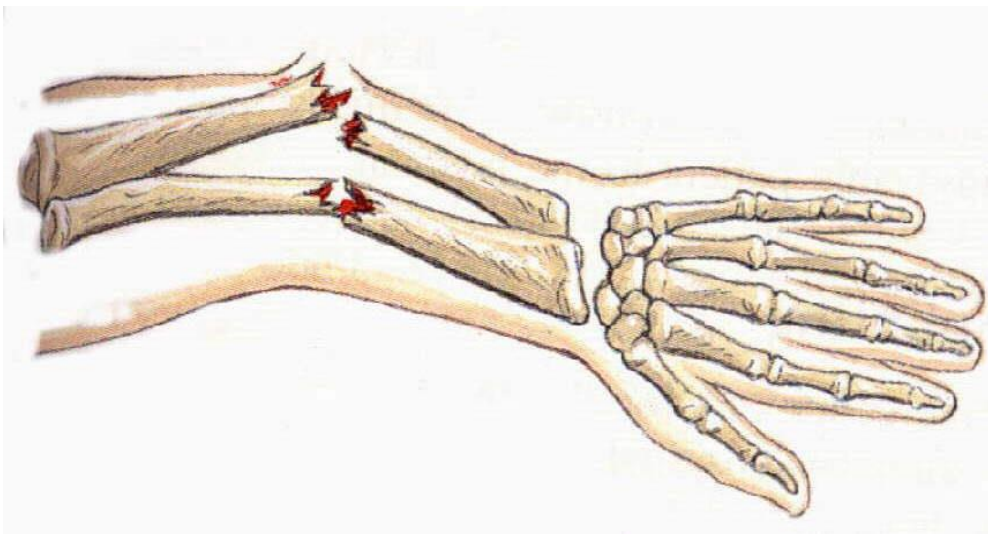
عظمية عادية .

## أسباب الكسور :

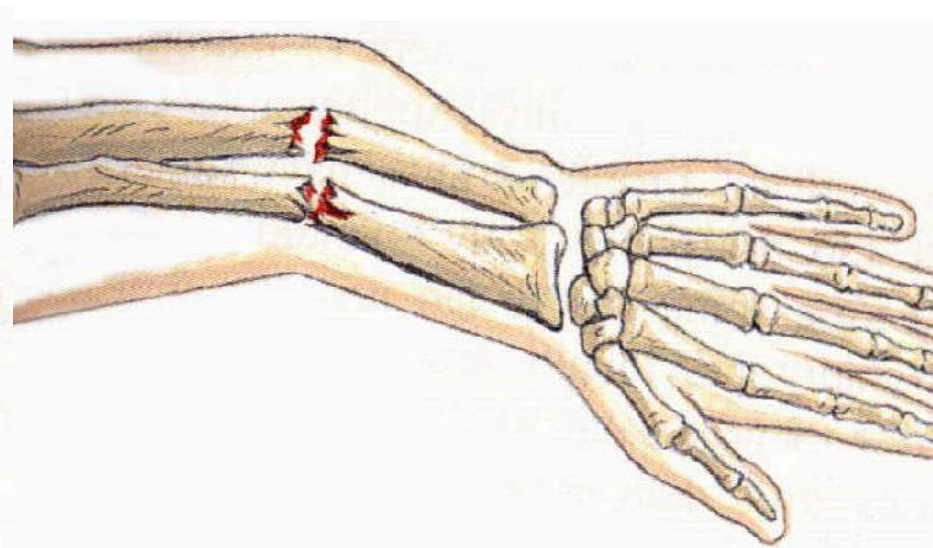
- 1- القوة المباشرة .
- 2- القوة غير المباشرة .
- 3- قوة الالتواء .
- 4- الشيخوخة و أمراض العظام .

## تصنيفها :

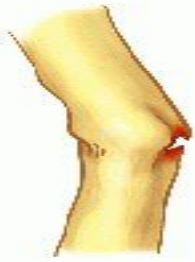- 1- كسور مغلقة : إذا بقي الجلد فوقها سليما .
- 2- كسور مفتوحة : إذا تمزق الجلد فوقها وظهر العظم منه .
- 3- متبدل أو غير متبدل .
- 4- بسيط , جهدي .
- 5- مفتت .
- 6- شعر العظم .
- 7- كسر غصن النظير .
- 8- مختلط .



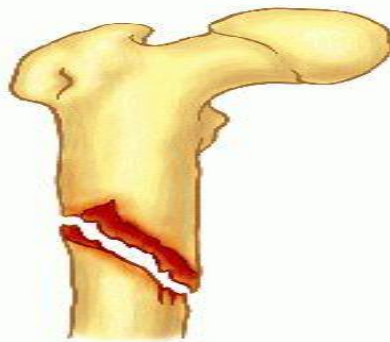
كسر مفتوح في الساعد



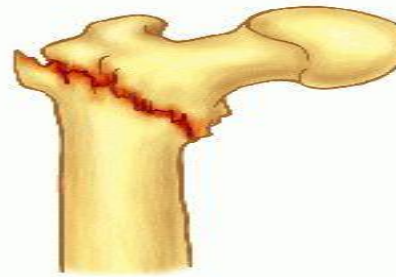
كسر مغلق في الساعد



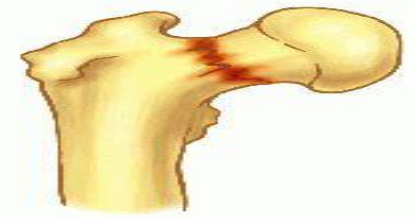Greenstick



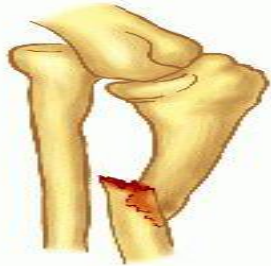Spiral



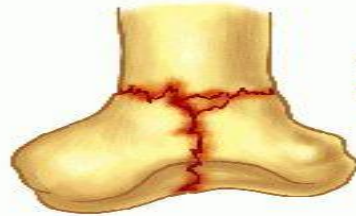Peritrochanteric



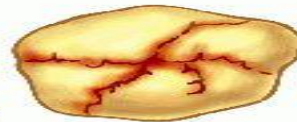Transcervical



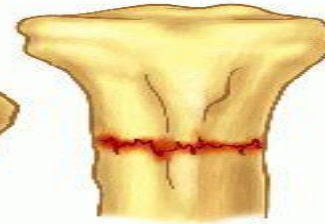
Monteggia



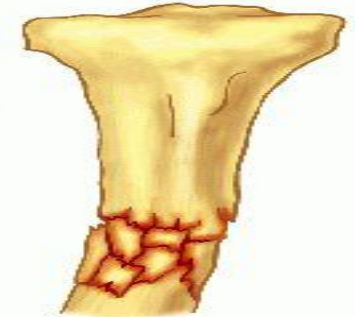
Intercondylar (T-shaped)



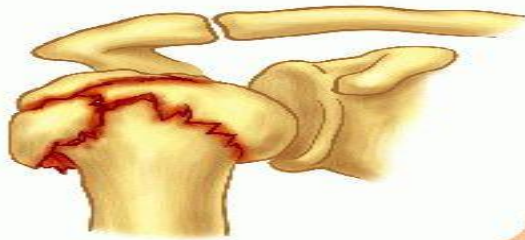Stellate



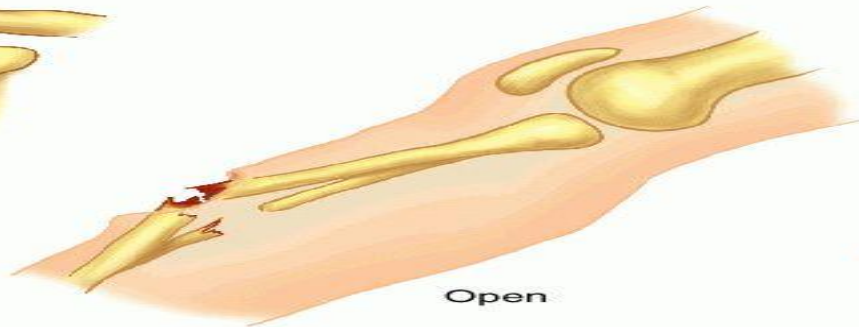Transverse



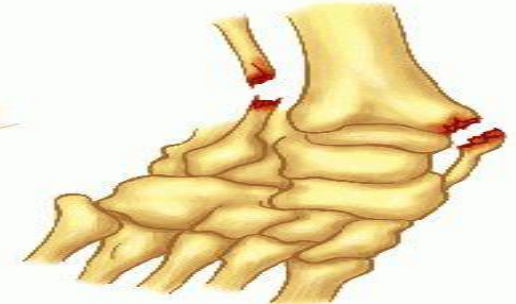Comminuted



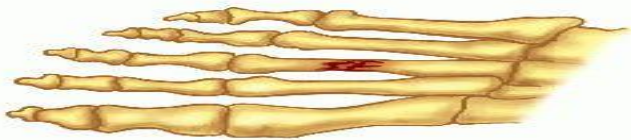Impacted




Open



Pott's



Stress



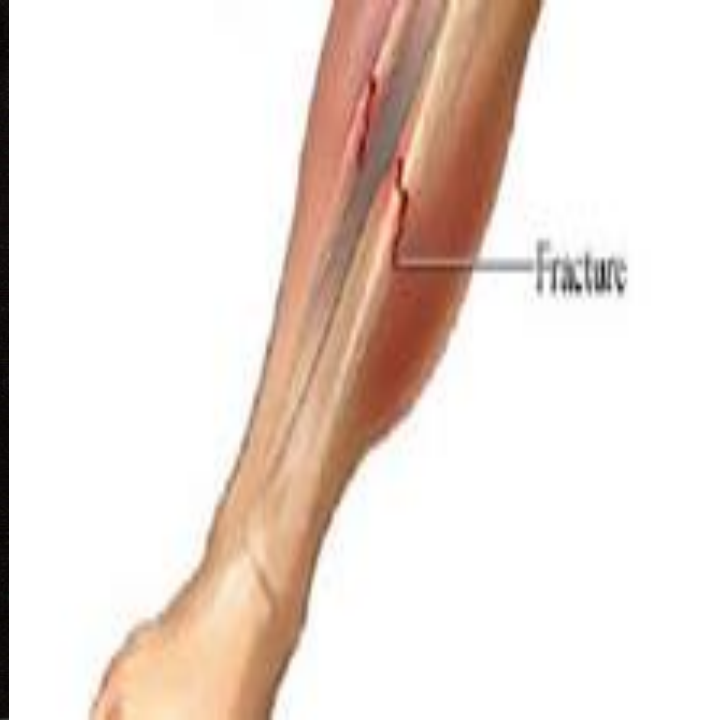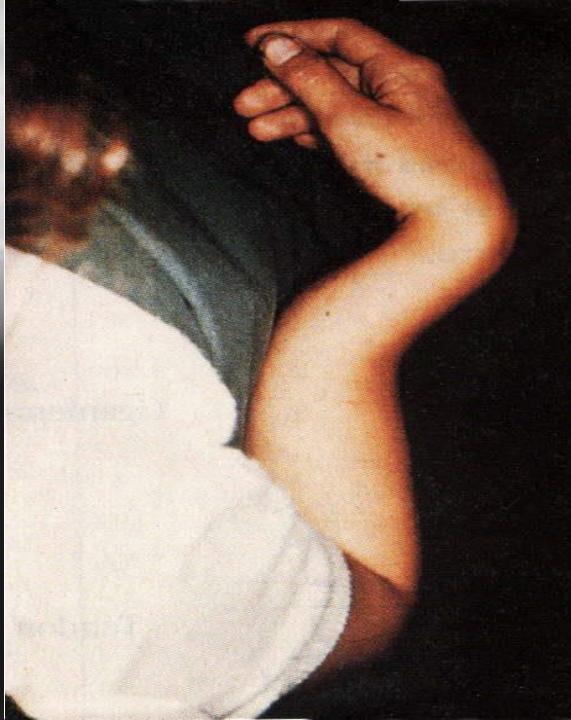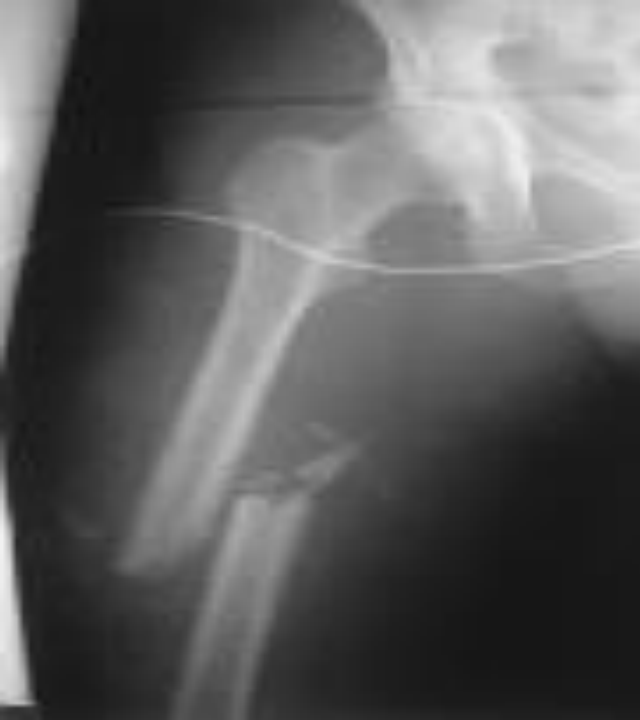Colles'

# صور عن أنواع الكسور

## أعراض وعلامات الكسور :

- 1- العجز الوظيفي : وعدم القدرة على تحريك الطرف المصاب أو المشي عليه
- 2- الإنتباج أو التورم: مكان الكسر .
- 3- تشوه : في استقامة محور الطرف .
- 4- قصر الطرف : إذا كان الكسر متبدل وقطعة عظمية متراكبة , وذلك بالمقارنة مع الطرف في الجهة السليمة .
- 5- الألم .





الصورة الشعاعية

تشوه في استقامة محور الطرف

تورم ووذمة

## اسعاف المصابين بالكسور:

1- عدم تحريك بؤرة الكسر : خوفا من احداث تبدل في الكسر يؤدي إلى تمزق شرياني أو أذية عصب (من جهة) وصعوبة رد الكسر من جهة أخرى .

## 2- تثبيت الطرف :

-في حالة الطرف العلوي : بواسطة الوشاح المؤقت أو بميزابة معدنية بشكل زاوية قائمة تعلق بالرقبة برباط أو وشاح.

-في حالة الطرف السفلي : يتم تثبيت الطرف المصاب بإحدى طرق التثبيت المؤقت: - قطعتي خشب على جانبي الطرف

المصاب مشدودتان شدا خفيفا .

- أو بالطرف الثاني السليم .

- أجهزة التثبيت المؤقتة (سلكية جبائر).

(( على أن يشمل التثبيت المفصلين فوق وتحت الكسر ))

3- نقل المريض : على نقالة أو لوح خشبي , والانتباه عند رفع المريض إلى

تثبيت العضو المكسور بملئ اليدين فوق الكسر وتحتة .

4- تضميد الجروح المرافقة.

## أجهزة التثبيت المؤقتة : أ

1- الميازيب المعدنية (الجبيرة السلكية ) : عبارة عن أسلاك معدنية على هيئة

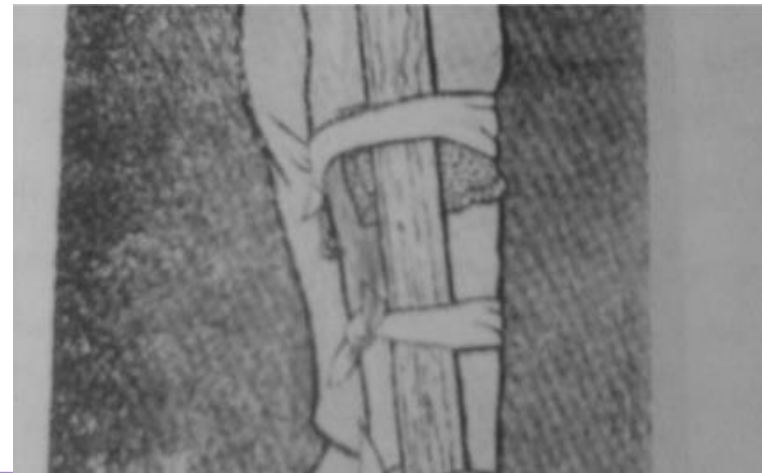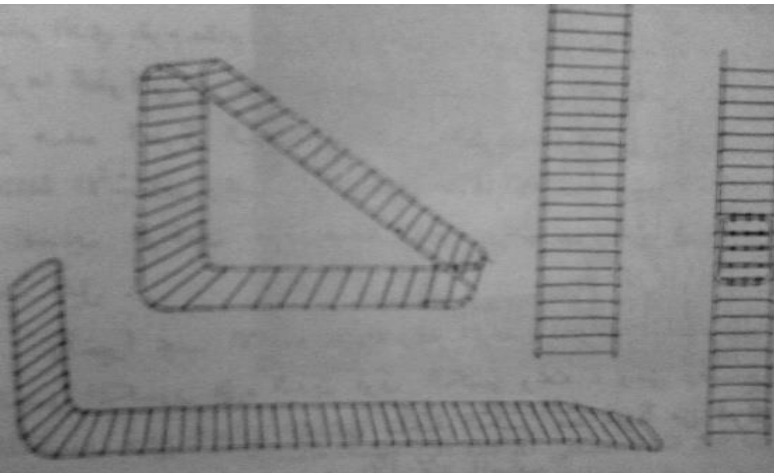

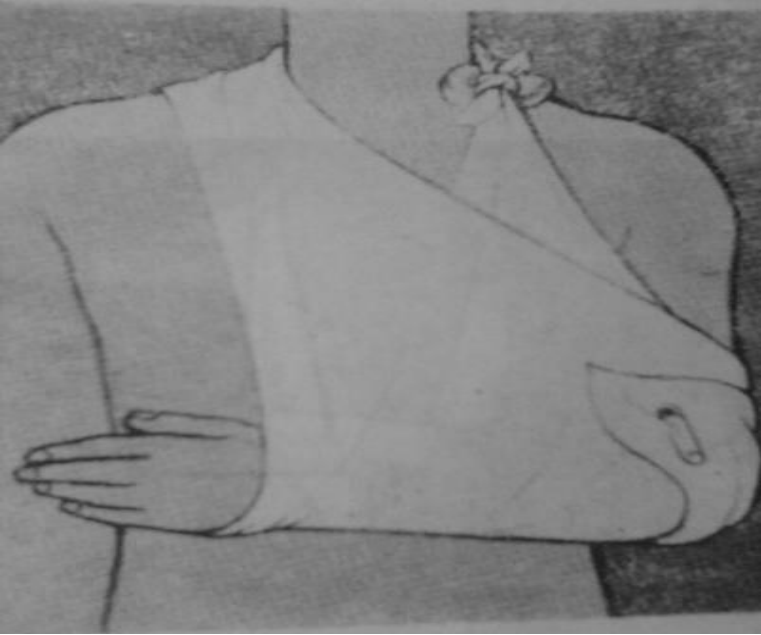
شبكة وتأخذ أشكالاً مختلفة حسب

الضرورة تلف بطبقة كثيفة من القطن

ثم تثبت برباط على العضو المصاب.

2- جبيرة البلاستيك : مزدوجة الجدر وبشكل توافق الطرف المصاب .





طرق التثبيت المؤقت

## معالجة الكسور: تتضمن

- 1- الفحص السريري.
- 2- العلامات الحيوية ومعالجة الصدمة .
- 3- تسكين الألم .
- 4- فحص ناحية الكسر وتحري الأذيات المرافقة ( وعائية – عصبية ) .
- 5- التصوير الشعاعي للكسر .

## مبادئ معالجة الكسر:

1- الرد : يجب اجراؤه باكرا ما أمكن قبل حدوث الوذمة وتحت التخدير العام

إن أمكن أو تخدير موضعي لبؤرة الكسر وهو نوعان :

- ردا مغلقا (جبيرة ) : إما مباشرة أو بعد التمديد المتواصل لفترة من الزمن .

- ردا مفتوحا (جراحي ) : إذا لم يمكن الرد السابق لشدة التشوه

الحاصل بين قطع الكسر أو اعتراض النسيج

الرخوة بين قطع العظم المكسور .

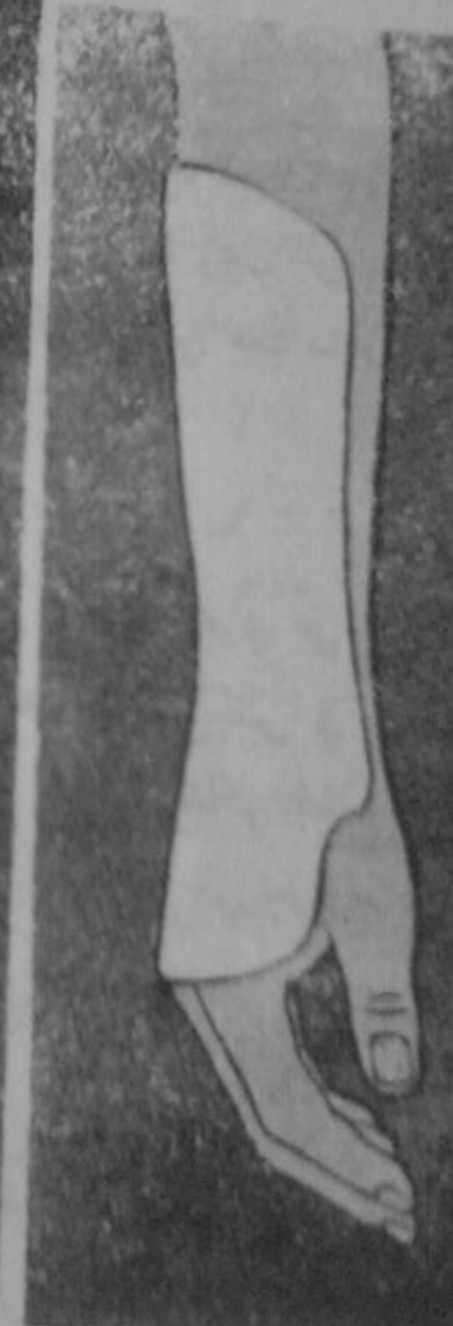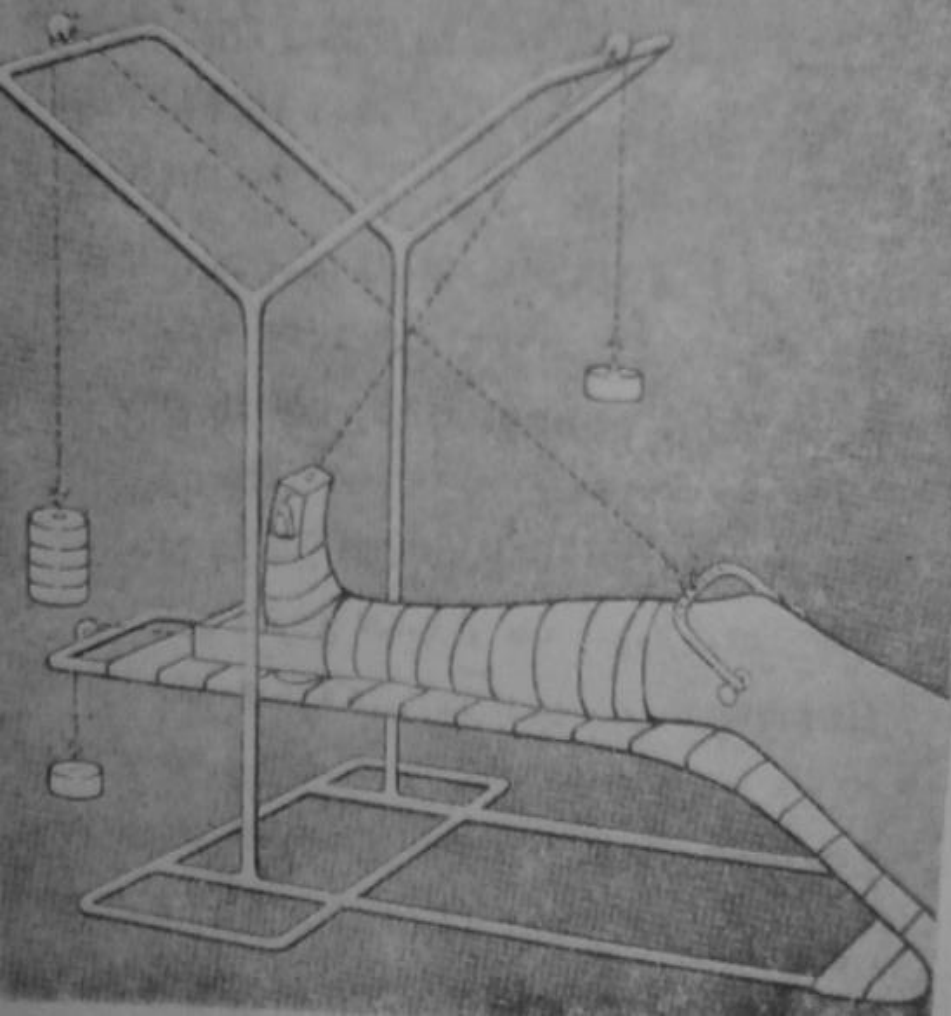
2- التثبيت : - بالطرق التجبيرية بواسطة الجهاز الجبسي ( على أن يشمل

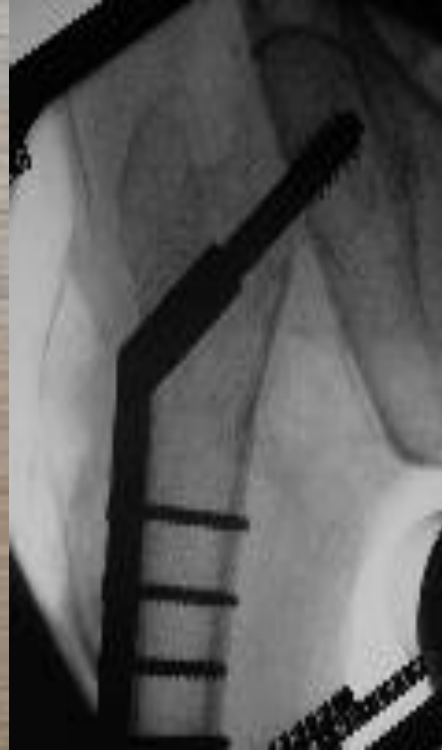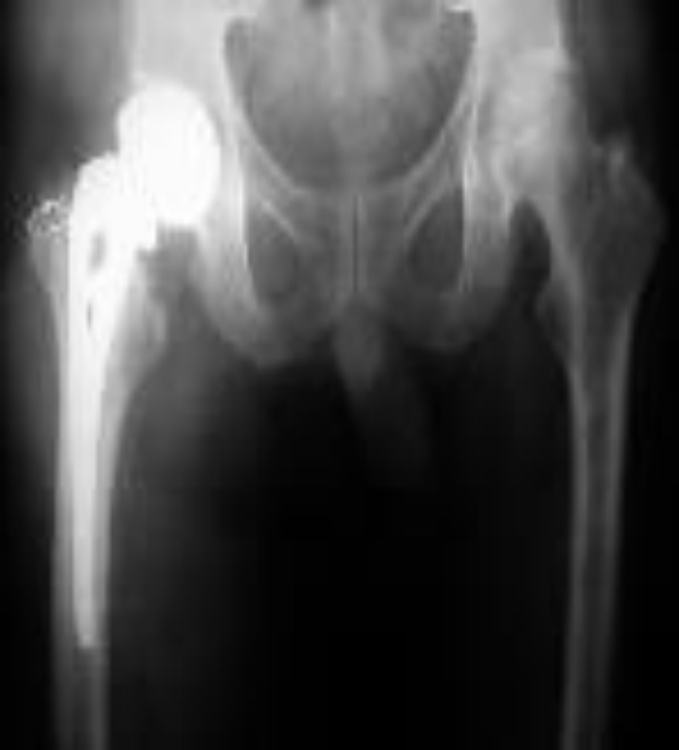التثبيت مفصلا قبل ومفصل بعد مستوى الكسر ) .

- أو بالطرق الجراحية ( صفائح - سفود ) .

3- إعادة الوظيفة الفيزيولوجية : للعضو المصاب بالمعالجة الفيزيائية لإعادة

العضلات والمفاصل لوظيفتها .





مفصل ورك صناعي

برغي وصفيحة

اختلاطات الكسور (عامة – موضعية) :

اختلاطات الكسور العامة:

1- الصدمة : إما بسبب النزف أو الألم .

2- الصمامة الشحمية : تدخل الدورة الدموية وتستقر بالرئتين وقد تكون قاتلة يشكو المصاب من سعال ونفث مدمى (كسور الفخذ) .

3- تناذر الطرف المضغوط: يظهر بعد هرس الأطراف بسبب تموت الأنسجة فينتج عنها سموم وتؤدي لقصور كلوي وتنفسي .

4- التهاب الوريد الخثري : والصمامات الوريدية بسبب الاستلقاء الطويل يشكو المريض من ( ألم في الربلة – وذمة –

ترفع حروري) وقديؤدي للصمامة الخثرية الرئوية

5- الكزاز .

6- التمثوت الغازي ( الغانغرينا الغازية ) .



# الاختلاطات المرضية للكسور:

1- الجروح.

2-قرحات الجبس .

3- الخشكريشات بسبب الاضطجاع الطويل .

4- تأذي العضلات .

5- تأذي الشرايين .

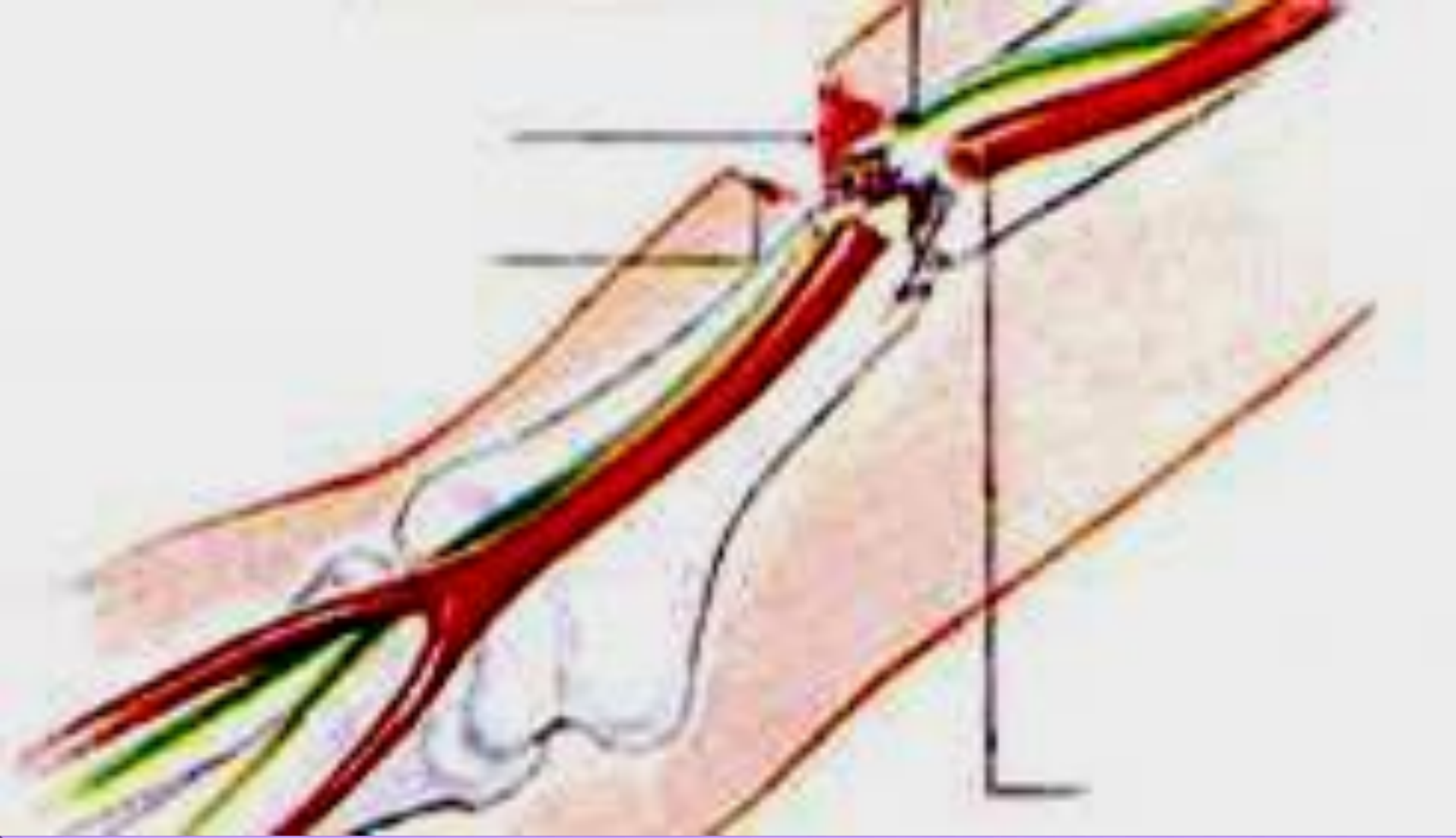
6- تأذي الأعصاب : كسور الثلث العلوي للعضد يؤدي إلى إصابة العصب

الكعبري مما يؤدي لهبوط اليد .

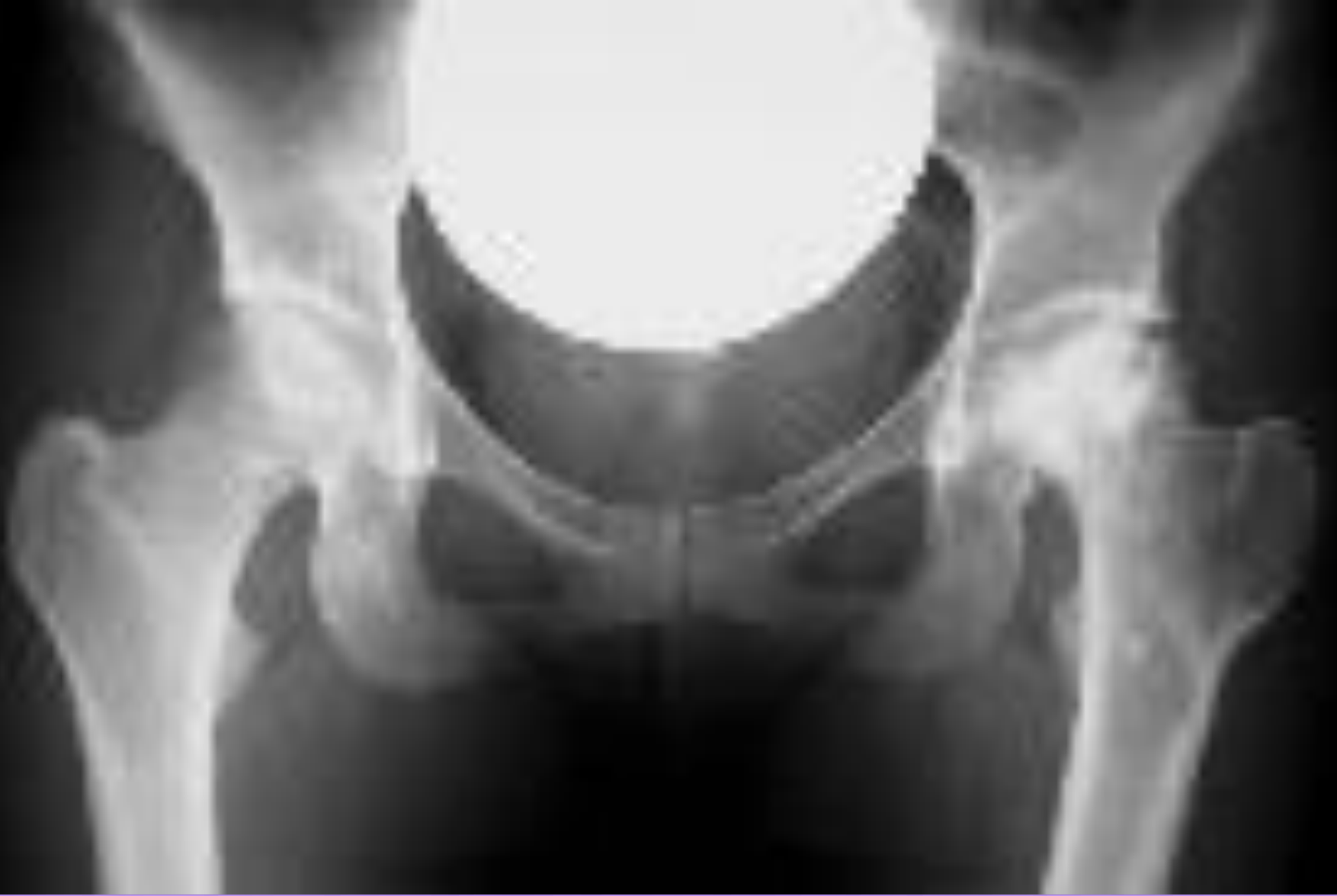7- تأخر شفاء الكسر: بسبب ( الانتان – عدم الرد الجيد – عدم التثبيت الجيد).

8- الاندمال المعيب : تشوه ونقص وظيفة الطرف( خاصة عند عدم الرد الجيد)

9- النخرة الجافة : كما في رأس الفخذ التالي لكسور عنق الفخذ .



تأذي الشرايين والأعصاب



النخرة الجافة في رأس الفخذ

## أسباب تأخر أو عدم التئام الكسور :

- 1- فقدان احدى قطع الكسر لتوعيتها ( بعض كسور عنق الفخذ ) .
- 2- بقاء نسيج رخوة بين قطع الكسر .
- 3- سوء الرد والتثبيت .
- 4- الالتئان .
- 5- المسنين .

اعداد

الدكتور : فراس الملكي

# الخلوع

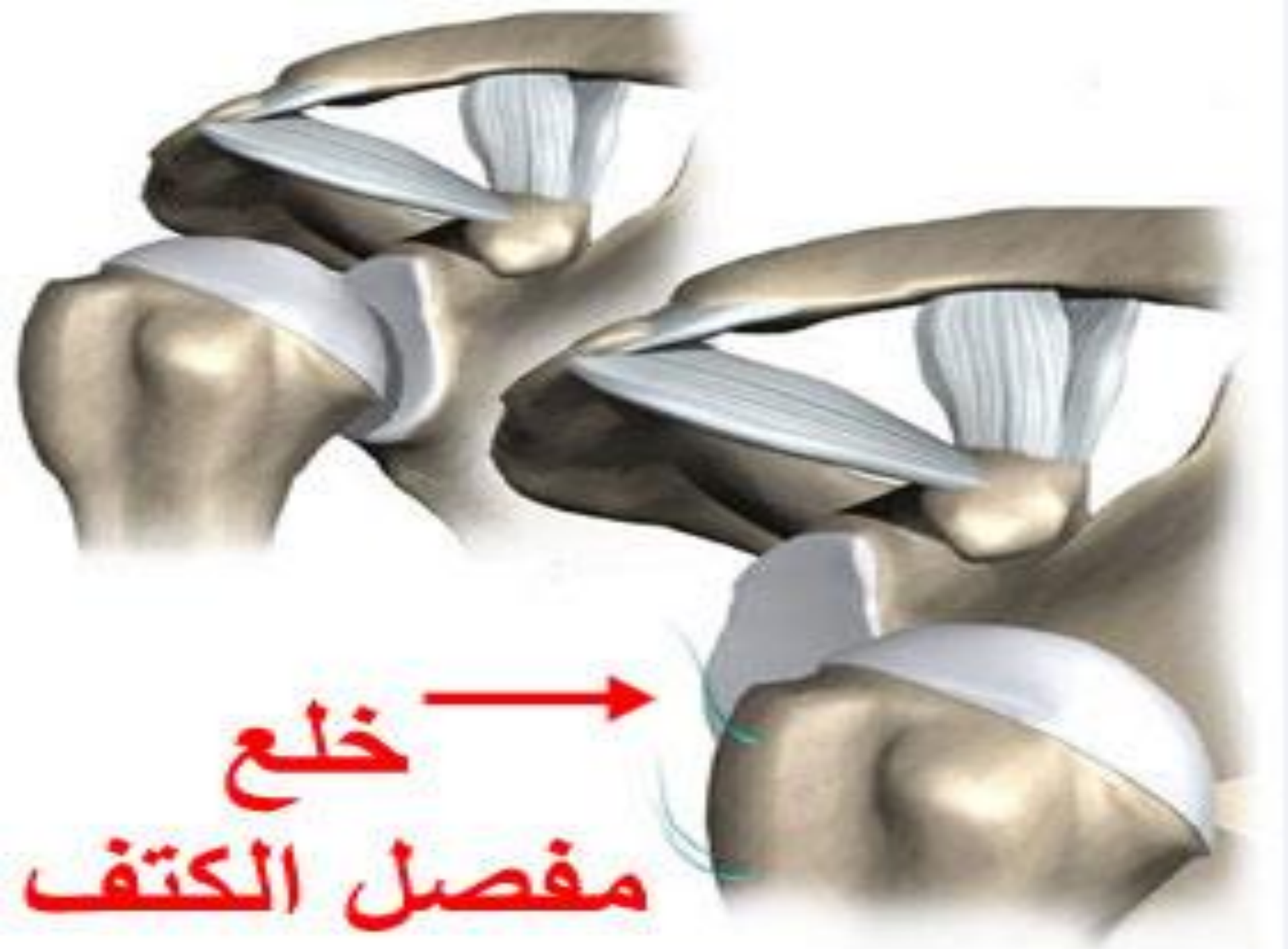تحدث نتيجة لتأثير عنف خارجي على أحد العظمين المؤلفين لمفصل , حيث يحدث تمزق في محفظة المفصل وخروج هذا العظم خارجها, ويتوضع العظم المخلوع خارج جوف المفصل ويهدد أحيانا العناصر الوعائية والعصبية المجاورة بالأذية .

التشخيص والرد المبكر للخلع أهمية كبرى للتقليل من الاختلاطات هذه والمحافظة على وظيفة المفصل .

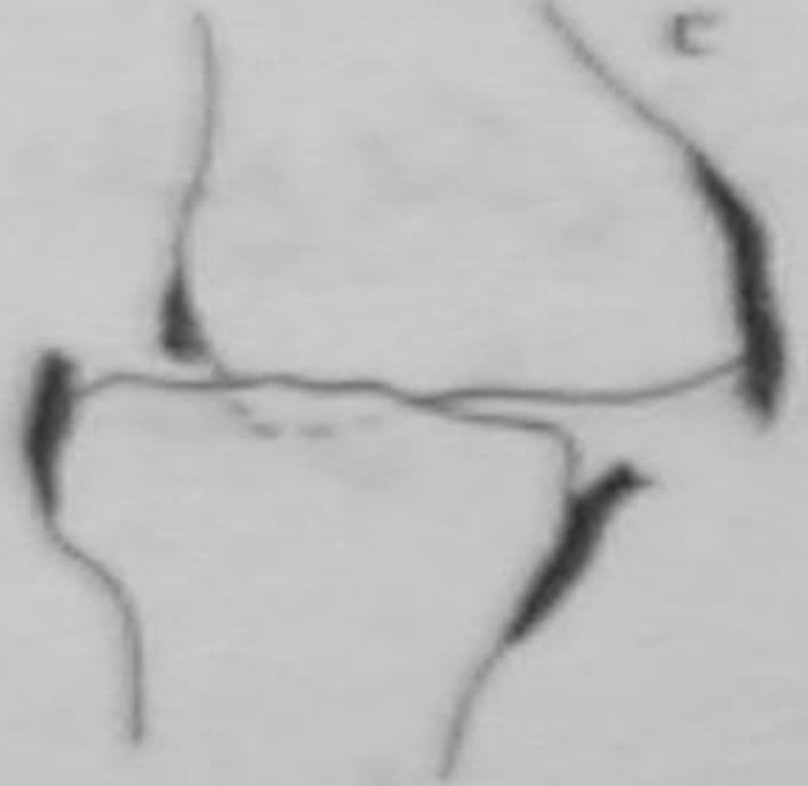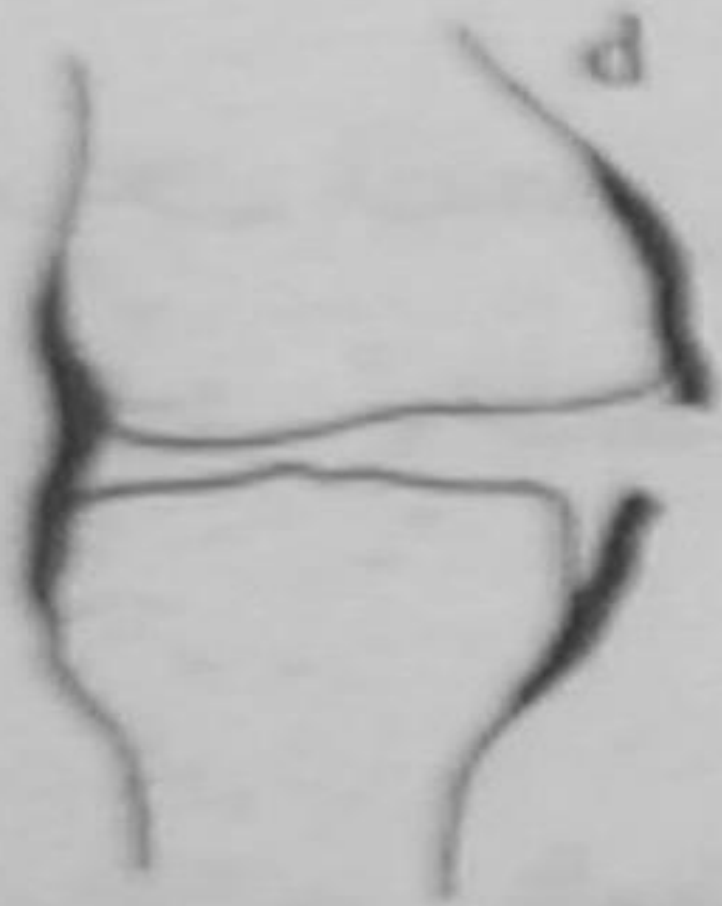تحت الخلع : يتضمن درجة قليلة من التبدل وبذلك تبقى السطوح المفصالية متقابلة جزئيا .

الأعراض والعلامات :

- 1- قصة تعرض لرض .
- 2- تشوه واضح وشديد في الناحية .
- 3- عجز واضح في حركة المفصل المخلوع .
- 4- عند الالتباس بالكسر تجرى صورة شعاعية للمكان .







تحت خلع مفصل الركبة

خلع مفصل الركبة

## معالجة الخلع :

**1- الرد السريع والباكر :** ما أمكن وهي وسيلة سهلة في الغالب فقلما تحتاج

للتخدير إذ يجرى التمديد على الناحية بغية إعادة

العظم المخلوع إلى ضمن المحفظة سالكا نفس الطريق

الذي سلكه عند خروجه منها, وقلما يلجأ للرد

الجراحي كما في الخلع القديمة أو الناكسة والتي لم

يمكن ردها كما سبق.

**2- التثبيت :** ليس مطلقا كما في الكسور, ويجب أن يكون لفترة قصيرة ما

أمكن للوقاية من يبوسة المفصل , كما يشجع على اجراء حركات

بسيطة للمفصل حتى في الأيام الأولى بعد الرد وكذلك تحريك

عضلات الناحية للمحافظة على مقويتها, لكن لا يسمح بحركات

التباعد قبل 10-14 يوم من الرد .

**3- إعادة تأهيل المفصل:** بالمعالجة الفيزيائية .

# الوثي

هو تمزق غير كامل في رباط أو مجموعة من الأربطة أو المحفظة أو العضلات وهو أكثر الإصابات حدوثًا وخاصة في عنق القدم ، ويشاهد عادة عند رياضة التزلق على الجليد ولأعبي كرة القدم والسير في الأراضي الوعرة .  
الأعراض :

- 1- ألم شديد في منطقة الكعب الوحشي يزداد بالضغط وبالحركة .
- 2- تورم .
- 3- لا يوجد علامات كسر في العظم شعاعيا .

العلاج :

الراحة لفترة أيام باستخدام رباط ضاغط أو جبيرة جبسية لفترة 2-3 أسابيع .

\*\*\*\*\*

اعداد

الدكتور : فراس الملكي