



قلع الأسنان المؤقتة

الاستاذ الدكتور

محمد سبع العرب

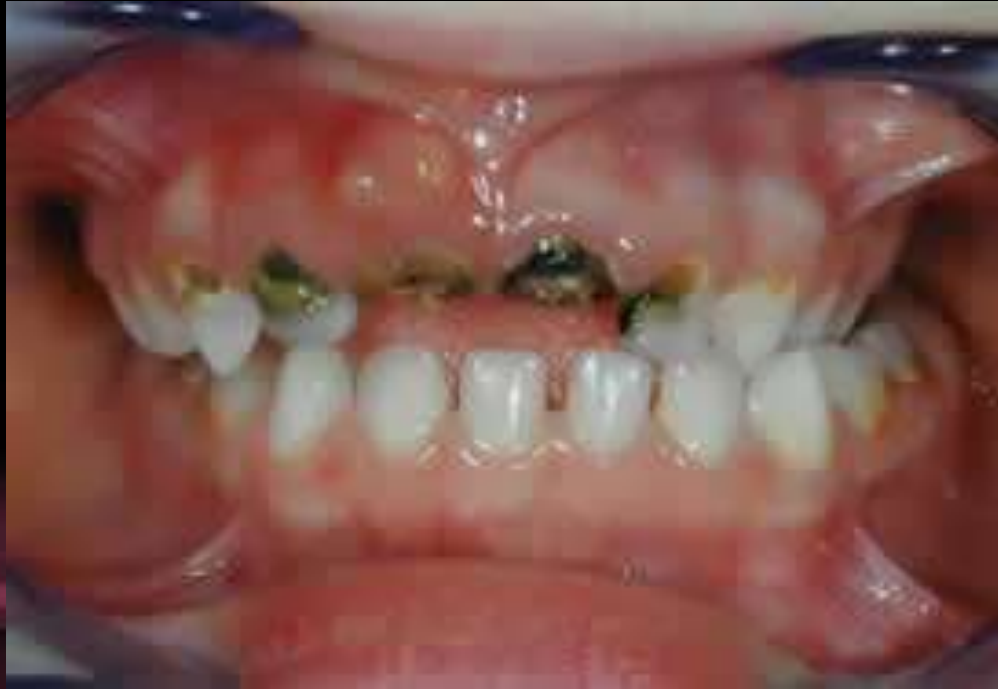قلع الأسنان المؤقتة

❑ من الضروري احيانا قلع الأسنان المؤقتة قبل لحظة سقوطها الطبيعية.

❑ هذا القلع يخضع لنفس مبادئ قلع الأسنان الدائمة ويجب الحفاظ على السن ما أمكن وذلك لحفظ المسافة اللازمة لبزوغ السن الدائم .

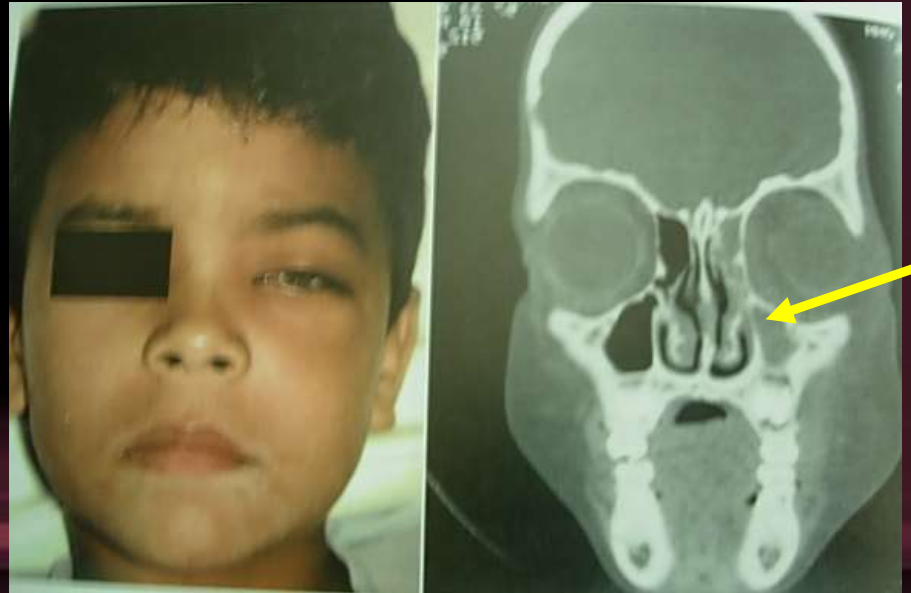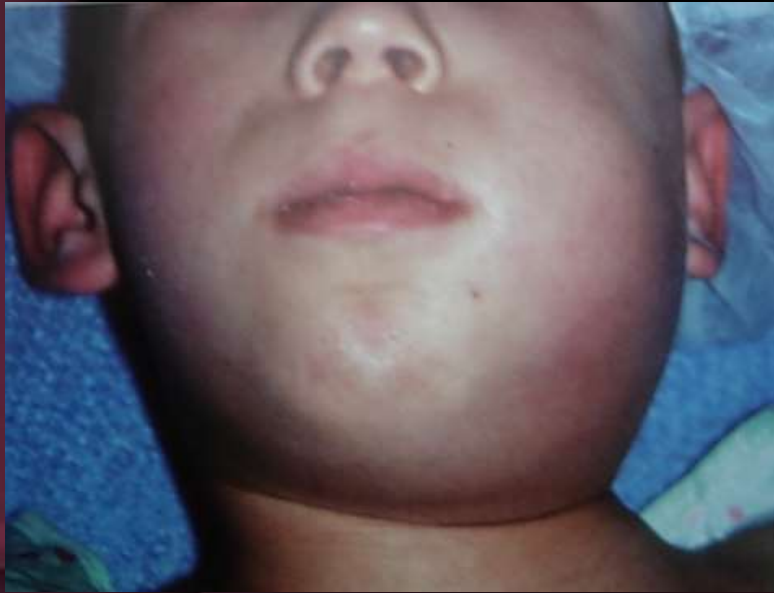استطبابات قلع الأسنان المؤقتة :

١- التهدم الكبير للتاج بسبب النخر الذي أدى إلى أن السن فقد قيمته في الفم وجماليته ووظيفته الماضغة لذلك يجب قلعه .

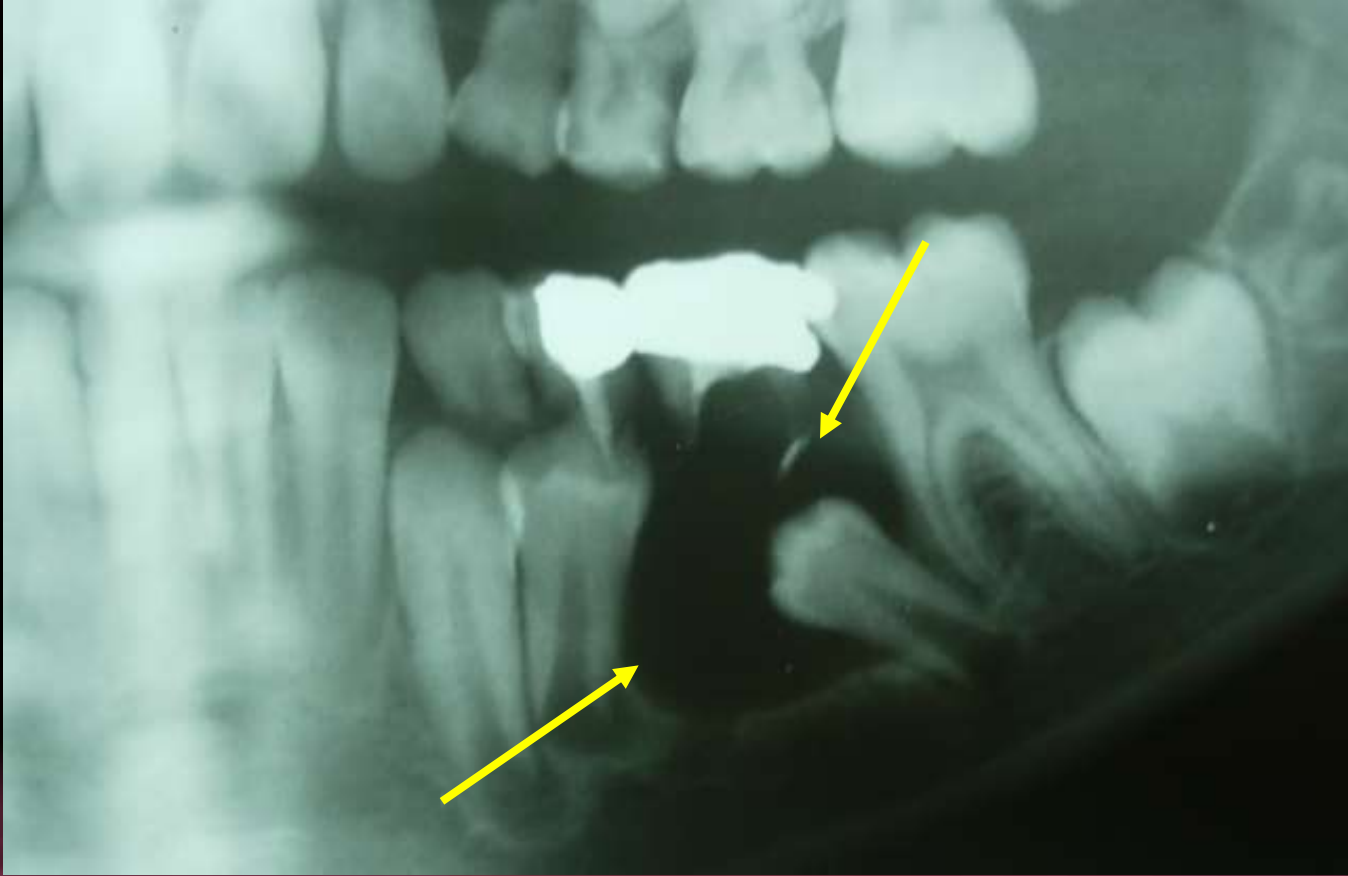

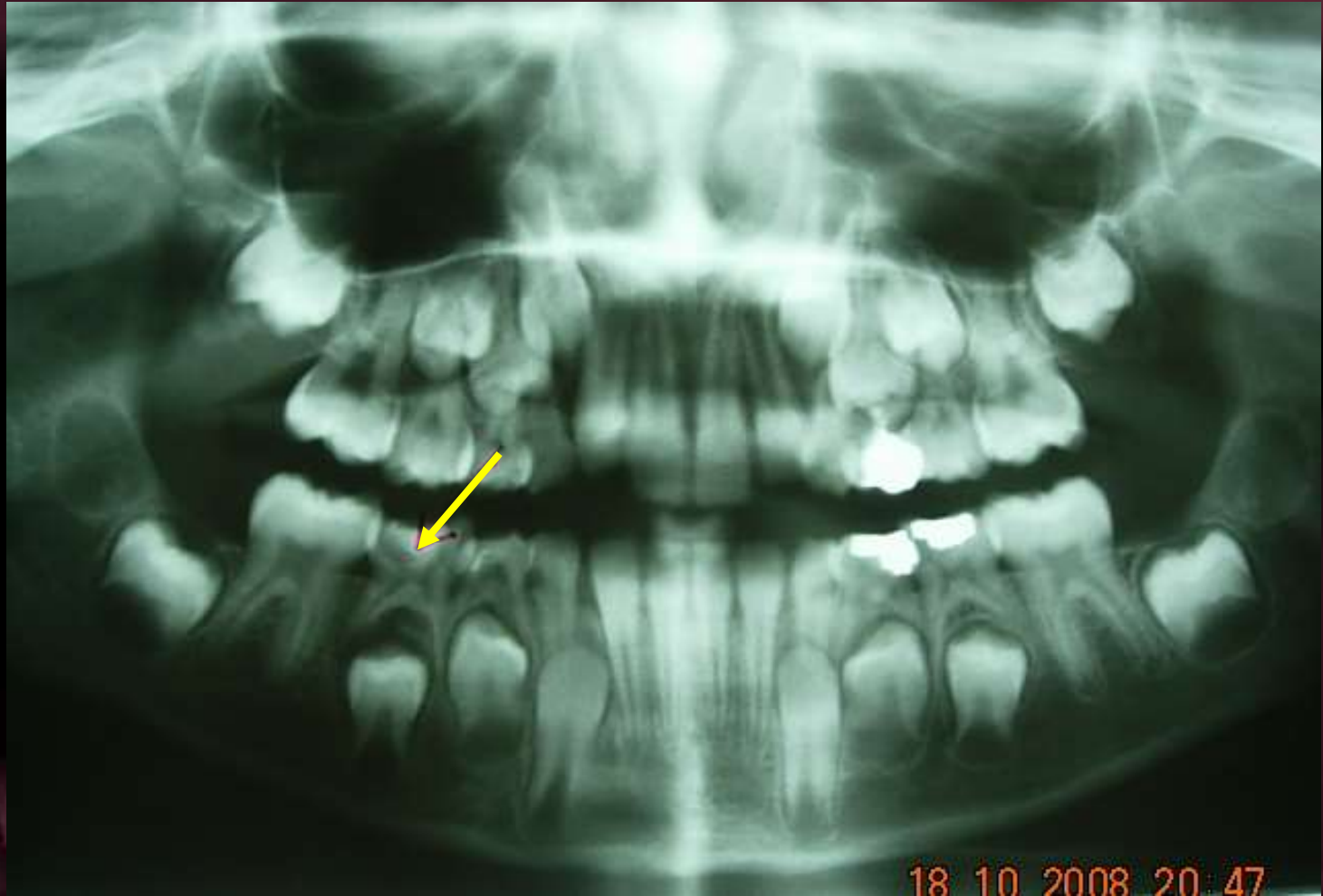استطبابات قلع الأسنان المؤقتة :

٢ - في حال حدوث اختلاطات التهابية خلوية بسبب الغنغرينا اللبية للسن أو التشكلات الكيسية والورمية الناتجة عن النخور .

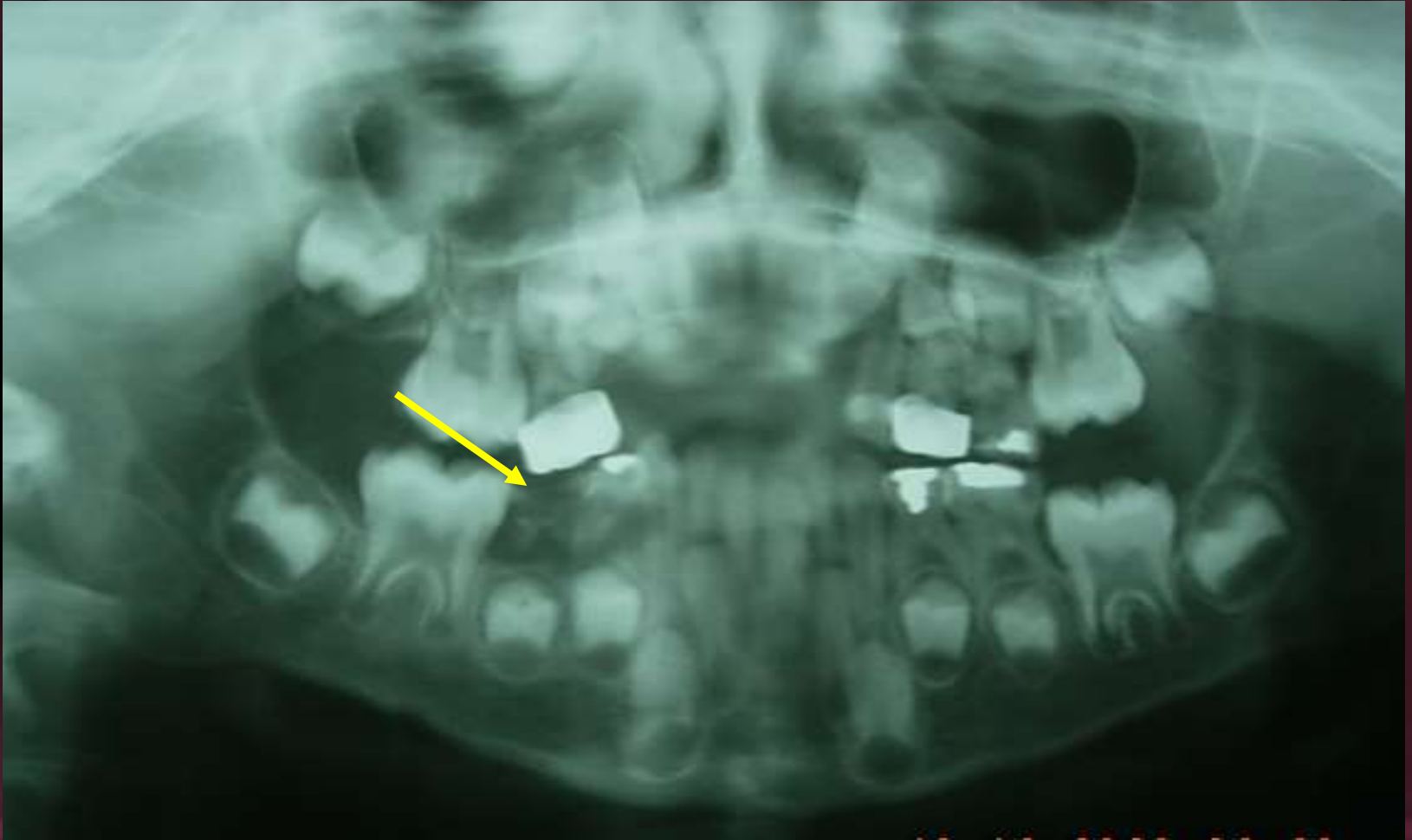


تشكل كيس بسبب الانتانات على **IV** السفلية اليسرى



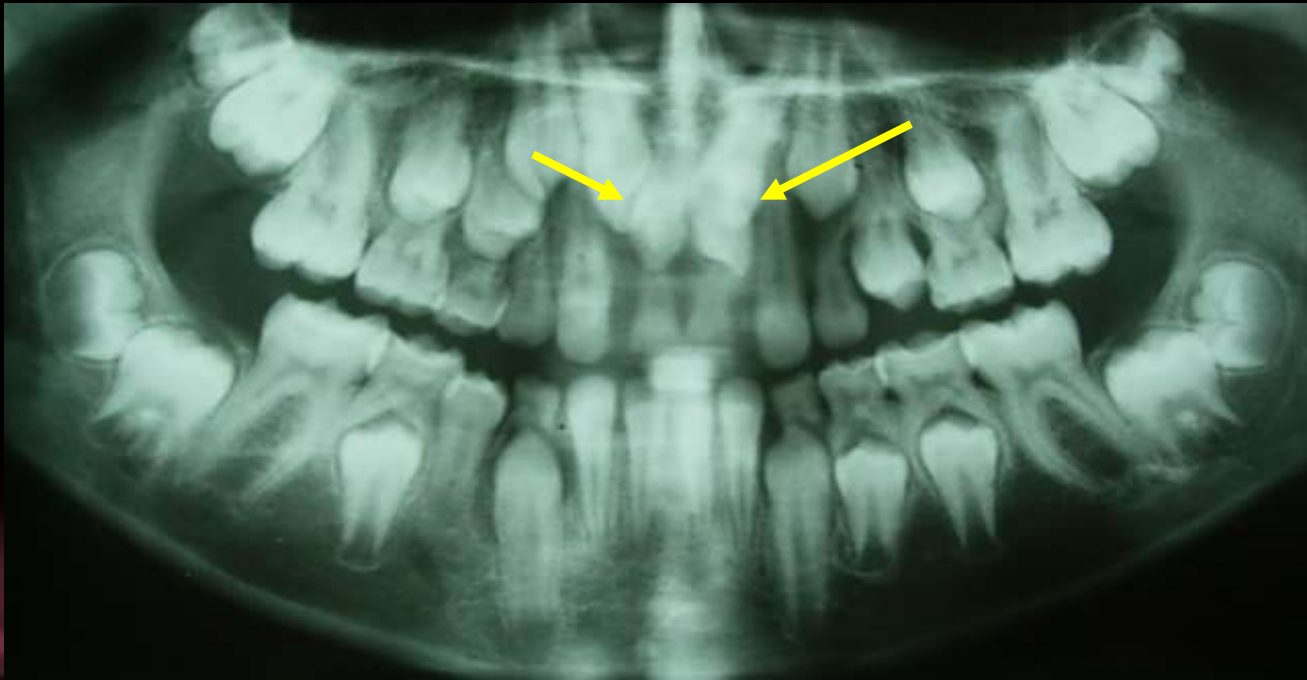

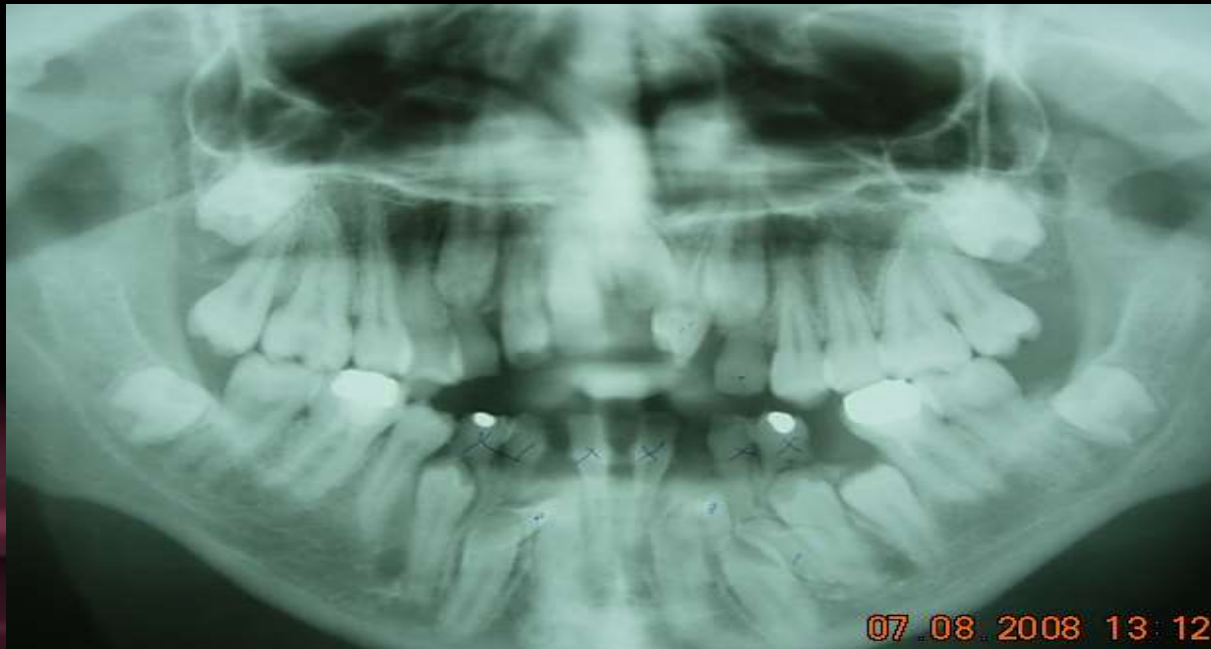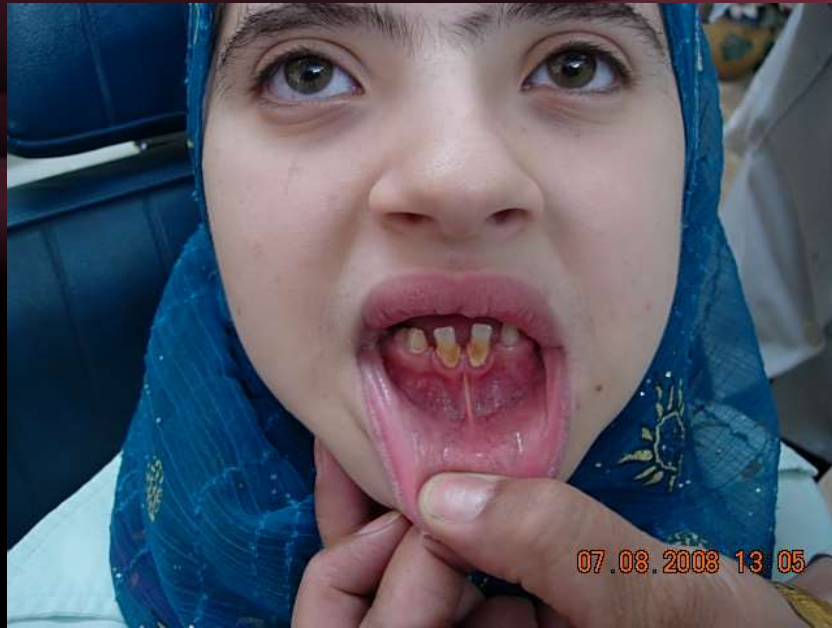18 10 2008 20 47

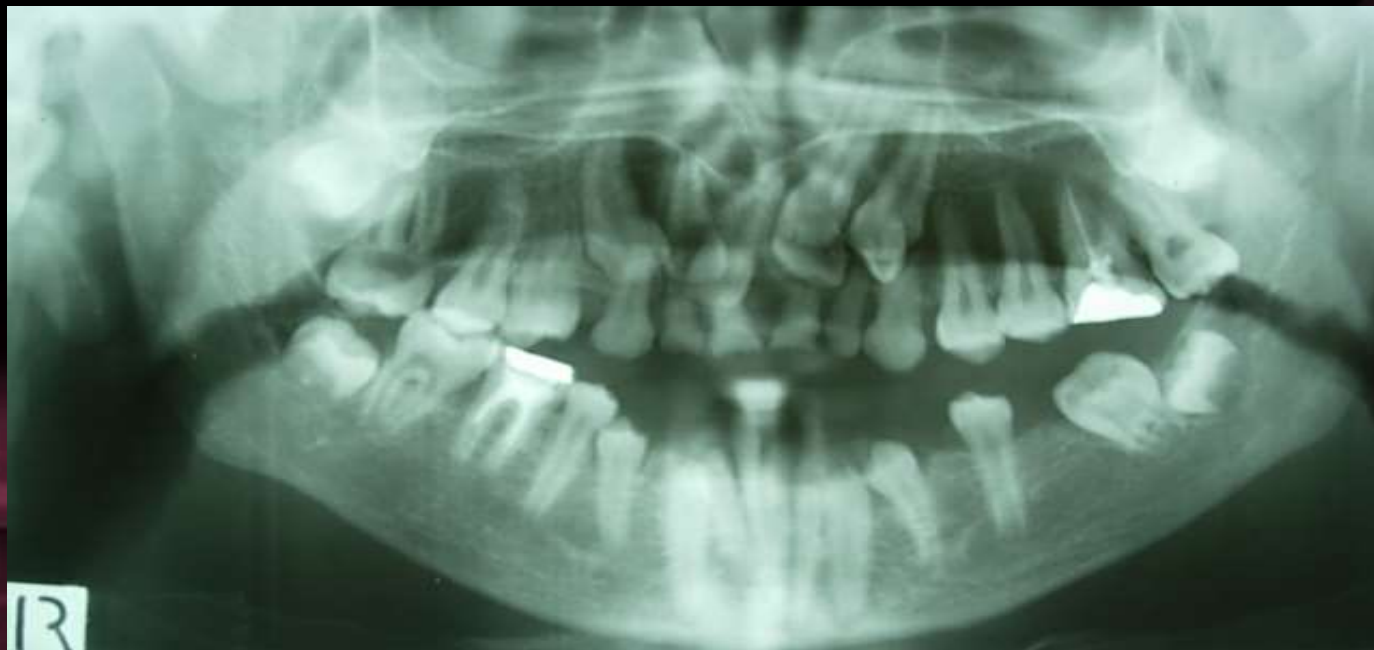
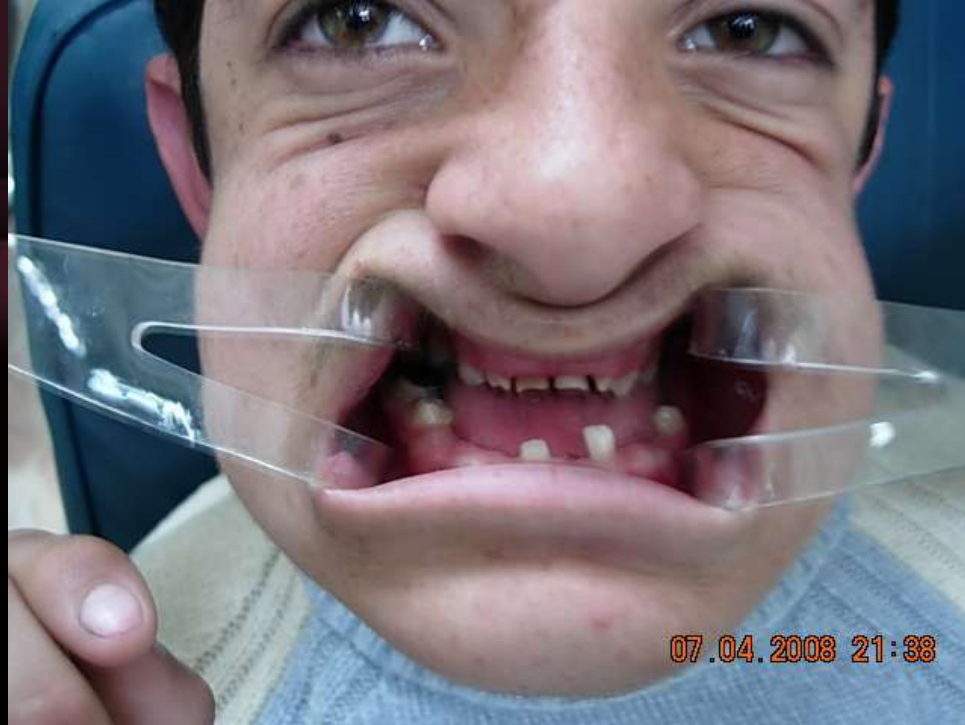
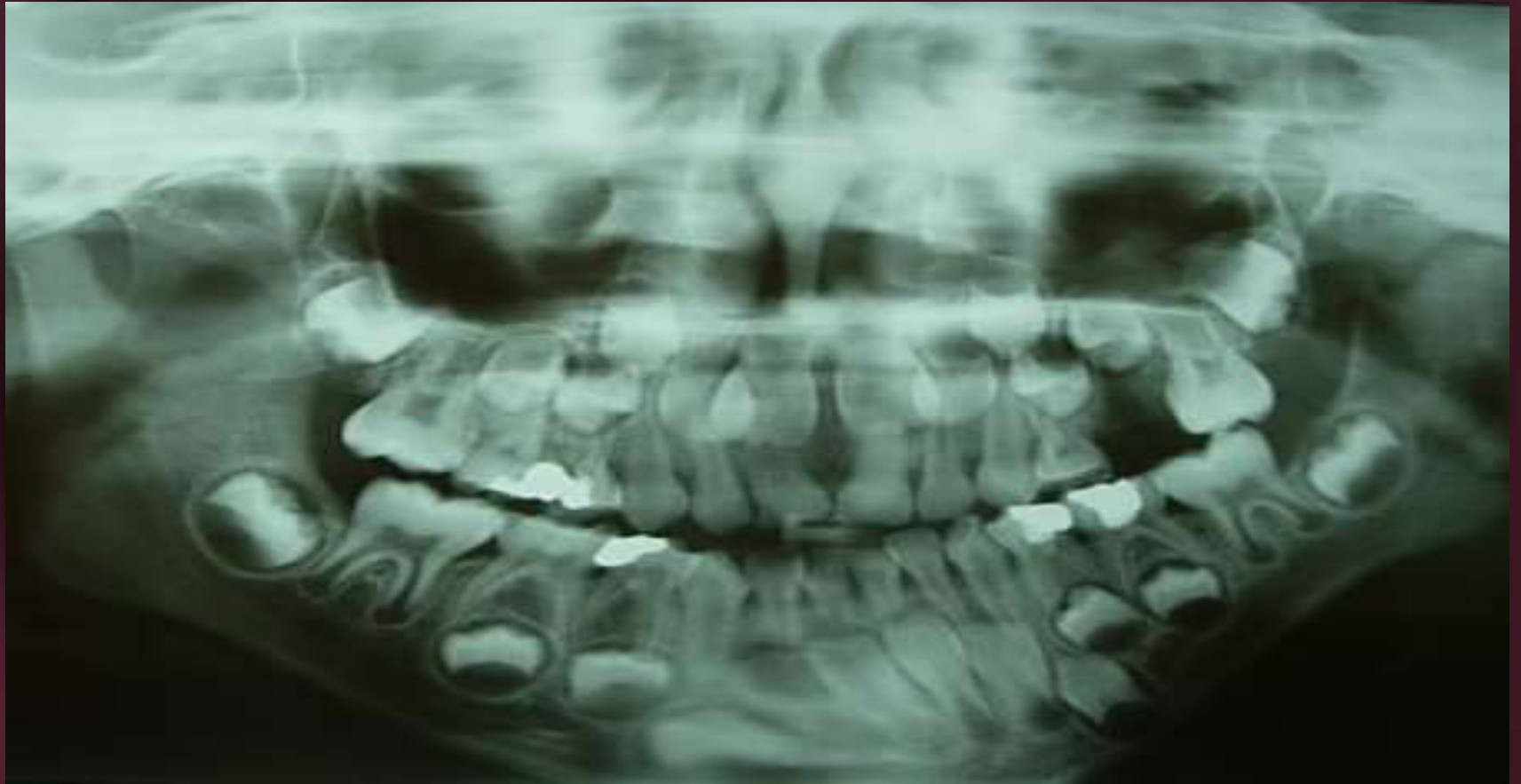
استطبابات قلع الأسنان المؤقتة :

٣- عند تأخر سقوط السن المؤقتة رغم وجود السن الدائم البديل تحته .



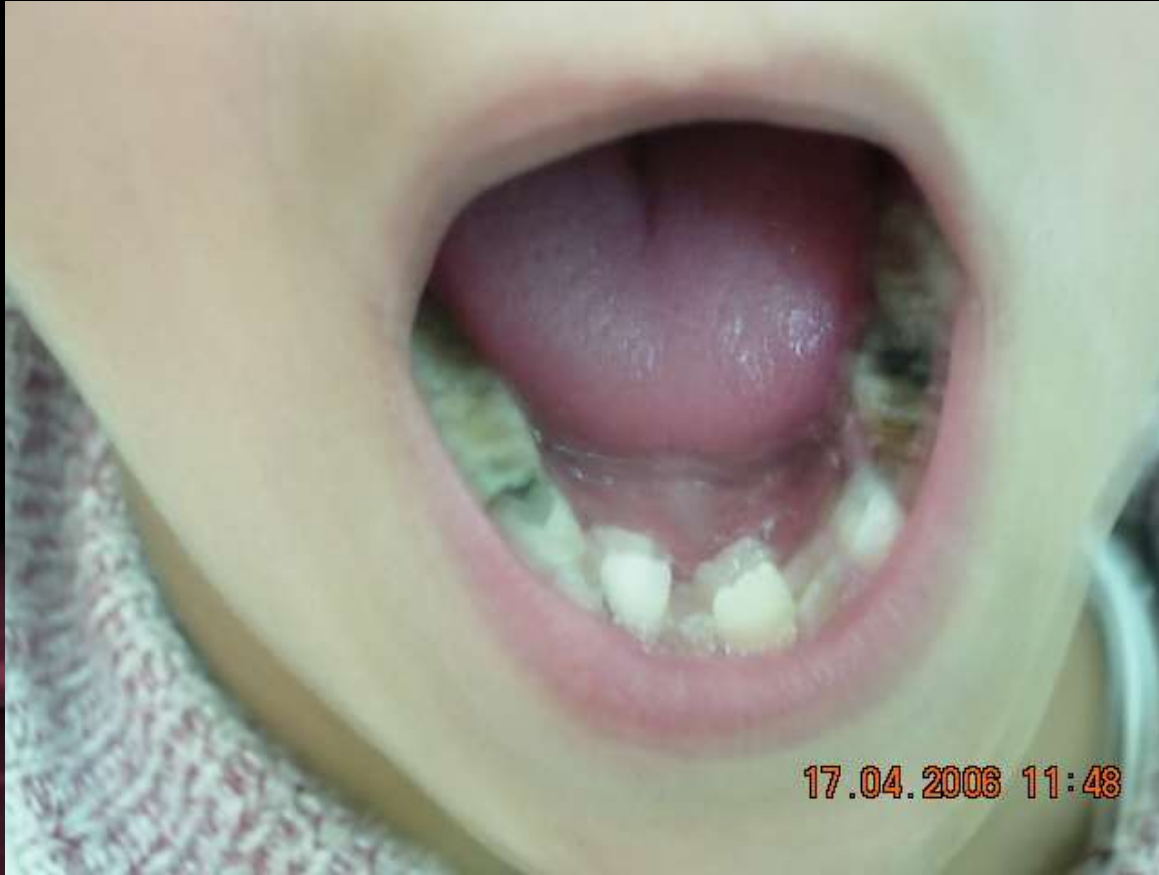




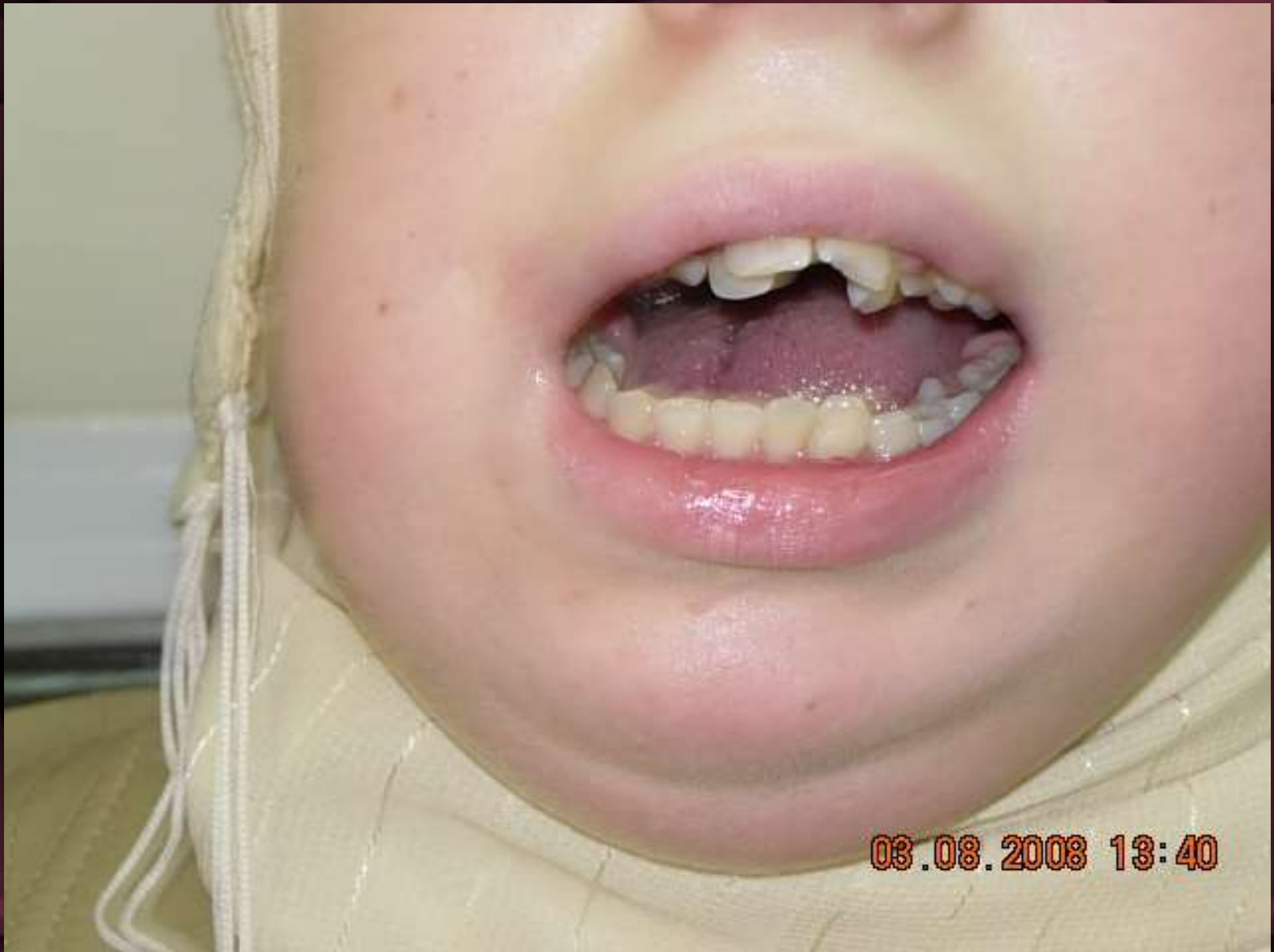
استطبابات قلع الأسنان المؤقتة :

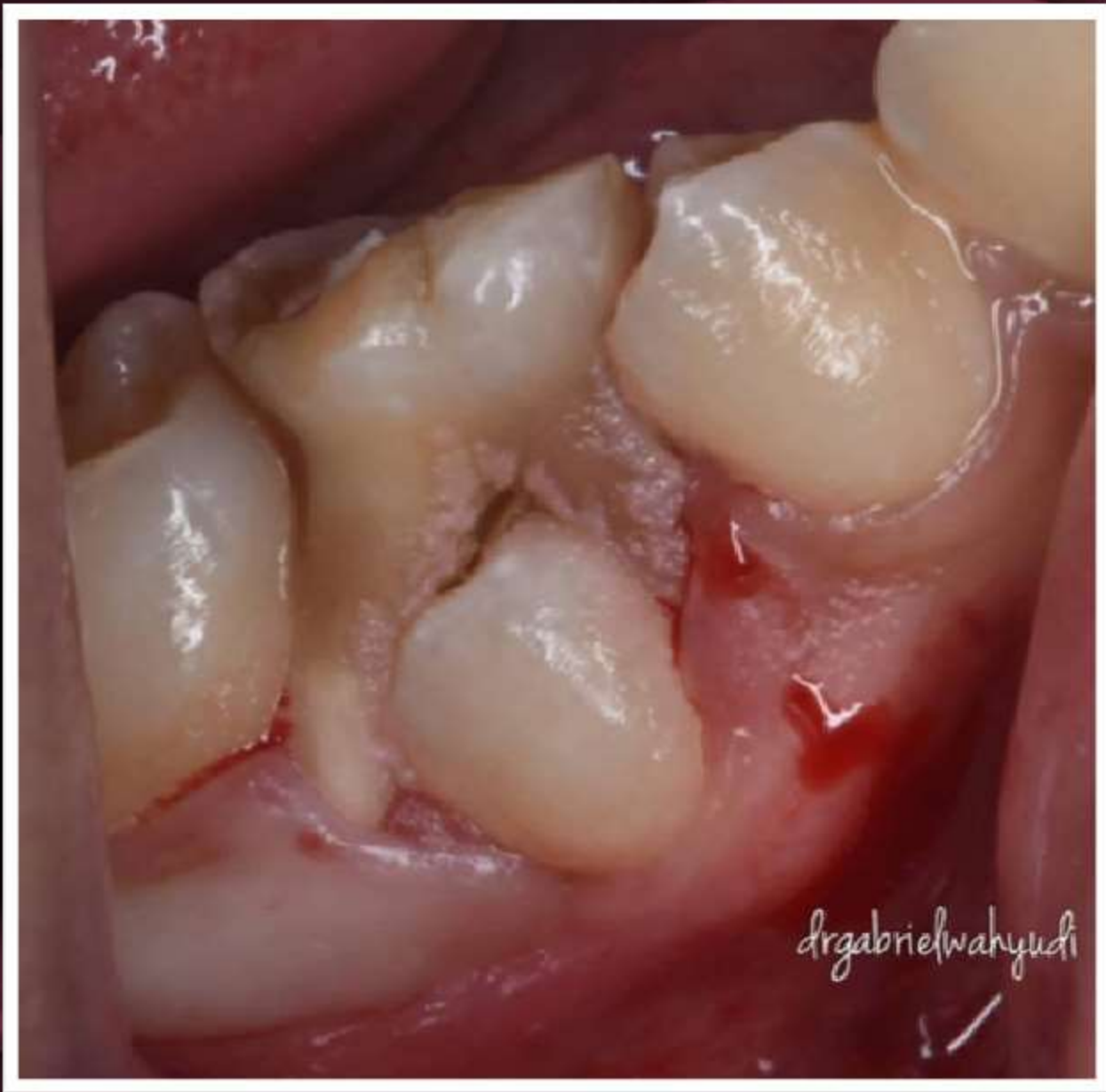٤- وجود السن المؤقتة على القوس السنية مع بزوغ السن الدائم بوضع غير طبيعي



17.04.2006 11:48



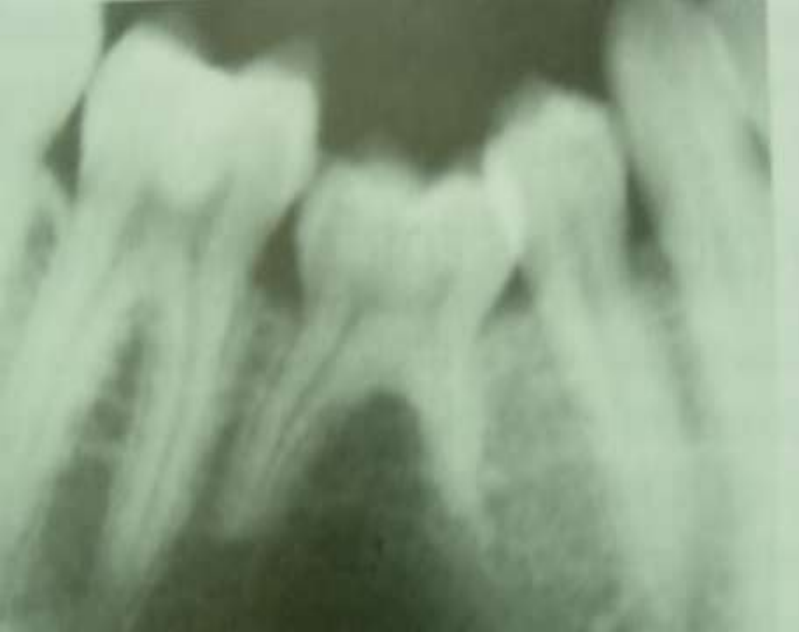03.08.2008 13:40

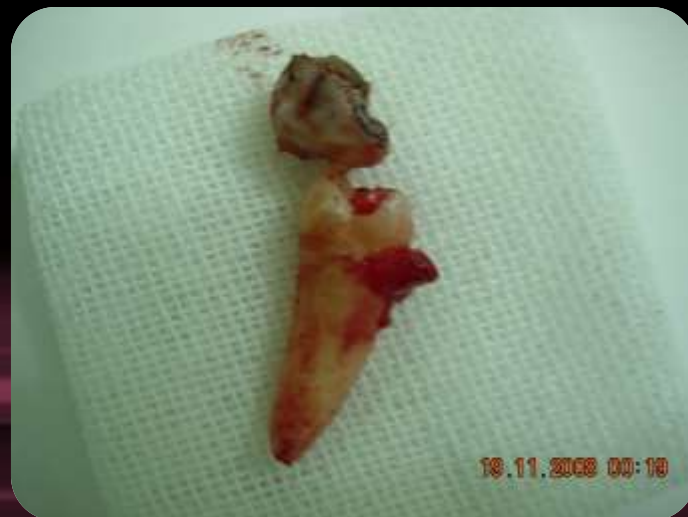
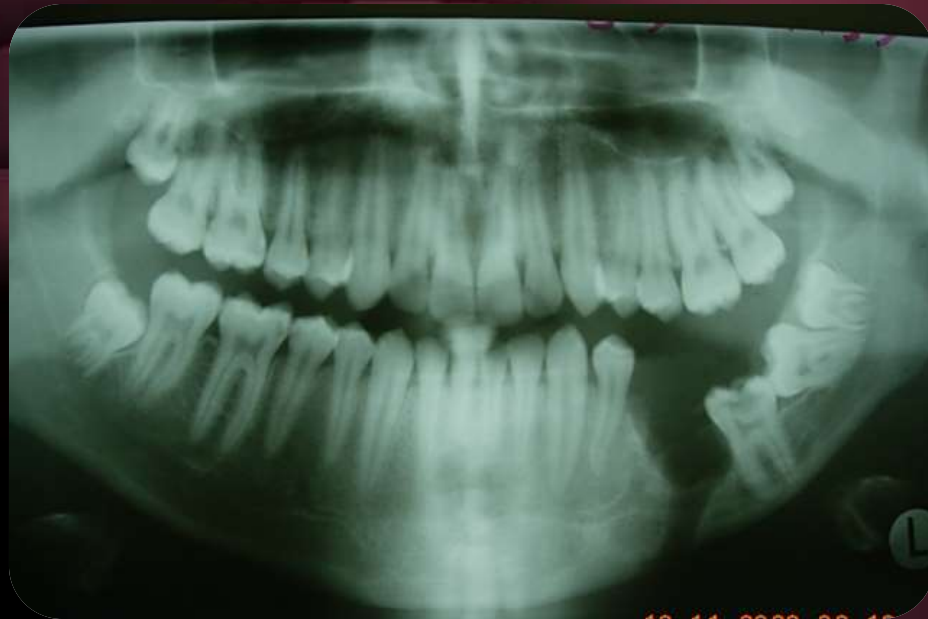
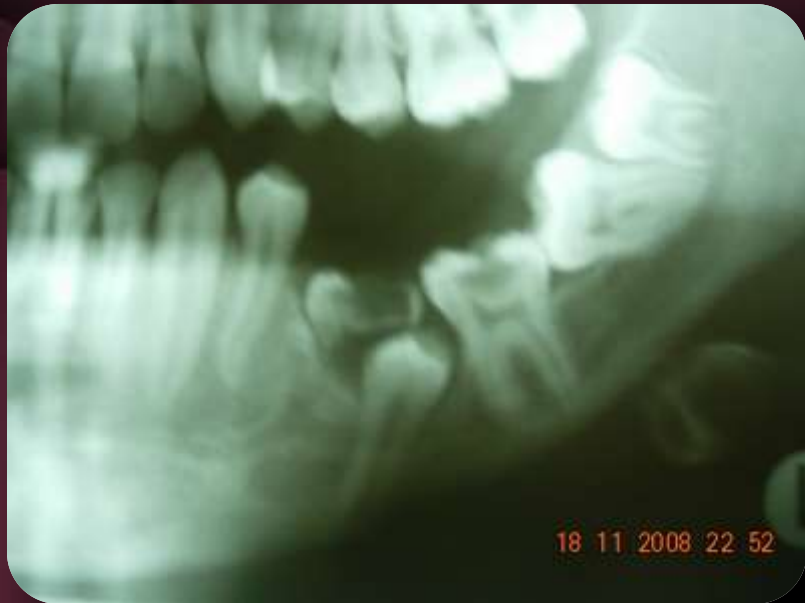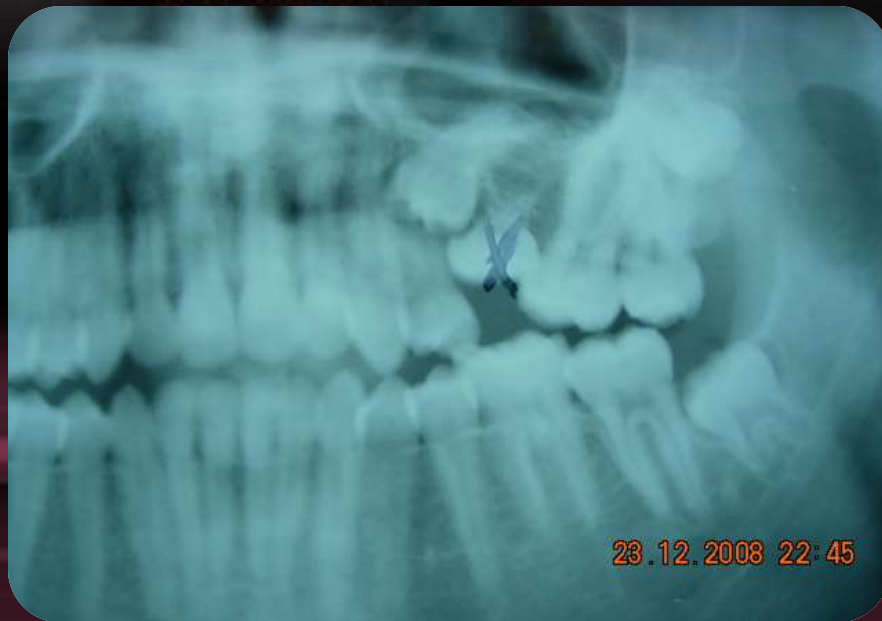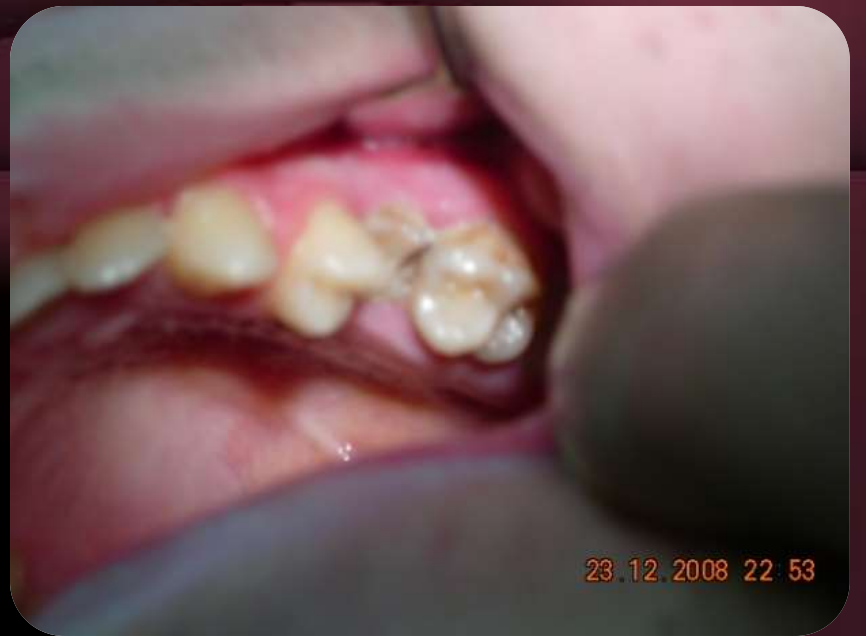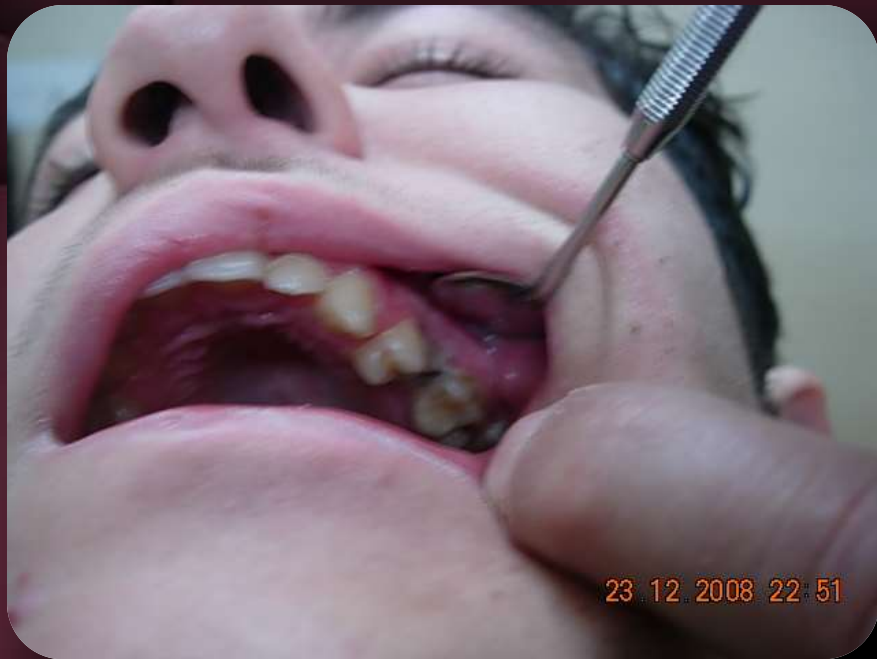drgabrielwahyudi

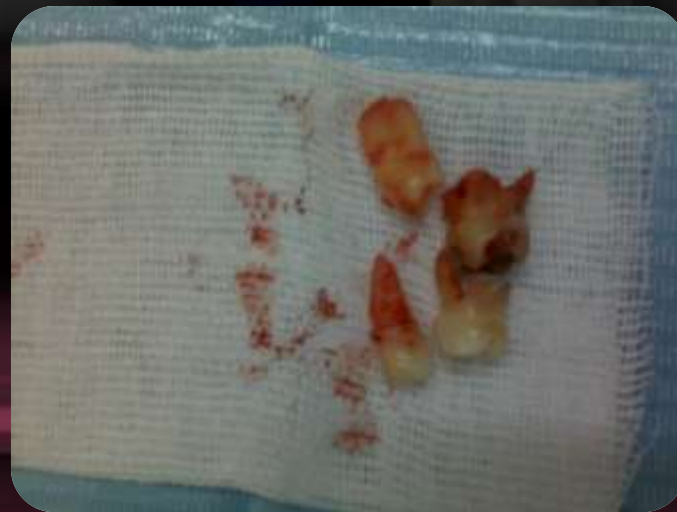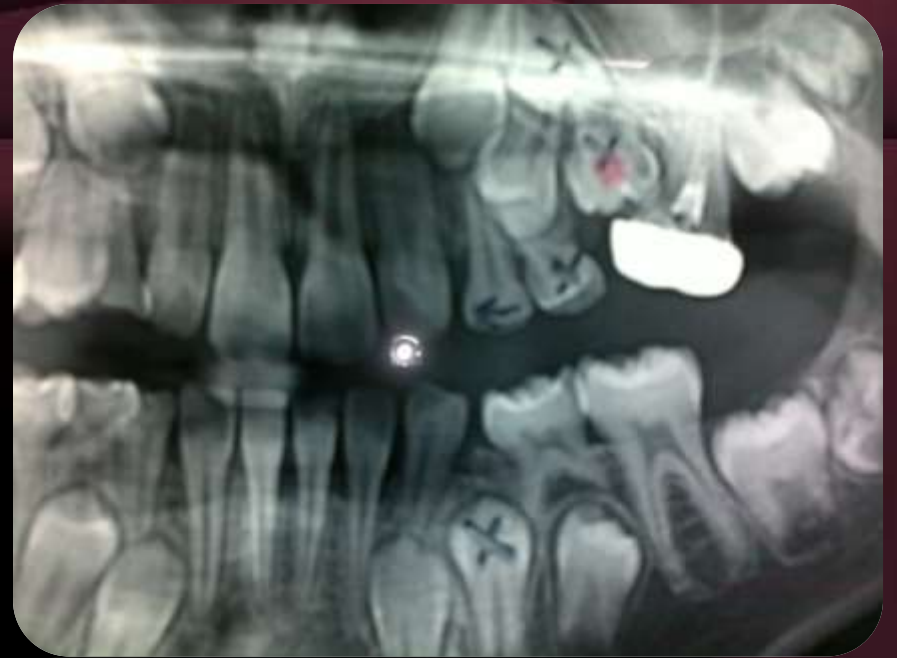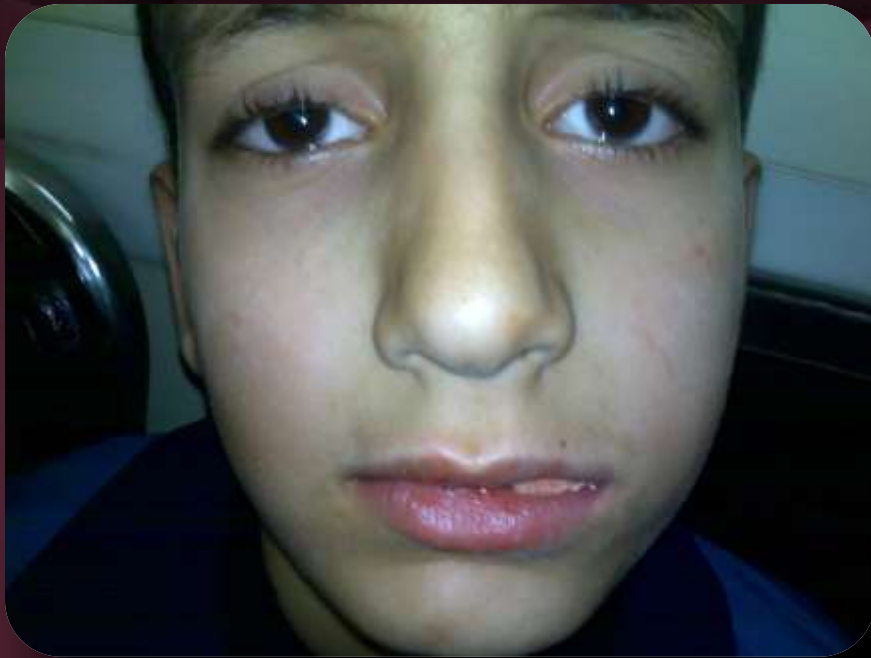استطبابات قلع الأسنان المؤقتة

- ٥ - إن وجود الجذور المؤقتة يؤدي لحدوث شذوذ وتبدلات في وضع الأسنان الدائمة أو حدوث النخر عليها (مثال : وجود فراغ بين الضاحكتين السفليتين يعزى لوجود جذر للسن المؤقتة أحياناً)
- ٦ - يجب قلع السن المؤقتة دائماً عندما يؤدي تطور وبزوغ الأسنان الدائمة المجاورة إلى إنطمارها من جديد - أي السن المؤقتة - وغالبا ما يحدث ذلك للرحى الثانية المؤقتة خلال تطور وبزوغ الضاحك الأول والرحى الأولى الدائمتين حيث تنسل الضاحكة الأولى نحو الوحشي والرحى الأولى الدائمة تنسل نحو الأنسي مما يؤدي إلى تغطية ودفع الرحي الثانية المؤقتة.



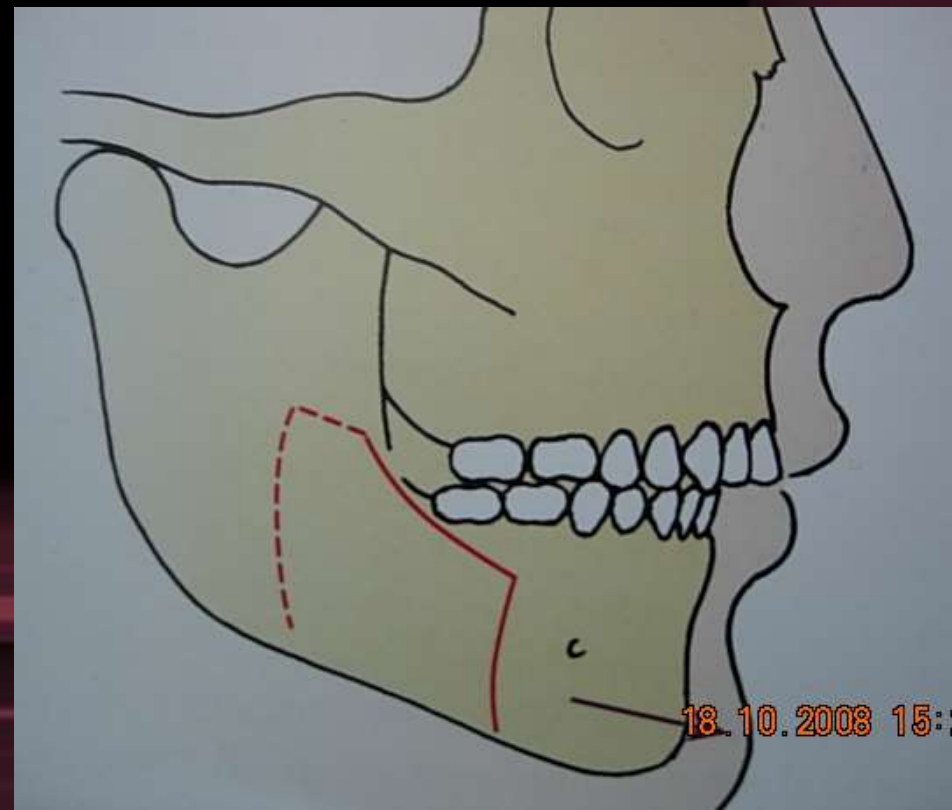
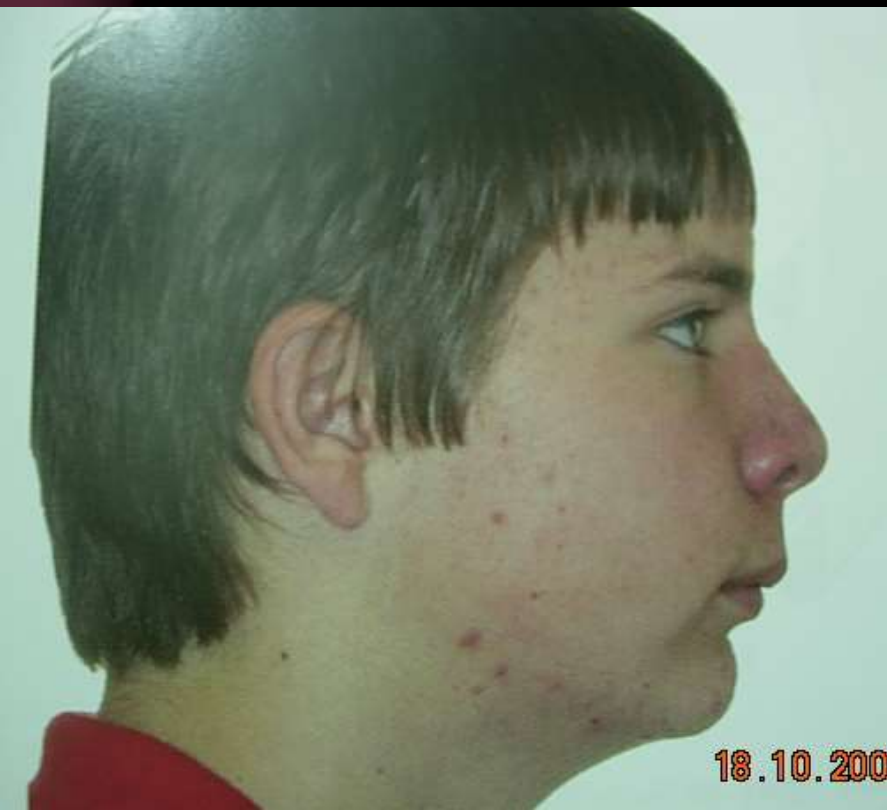





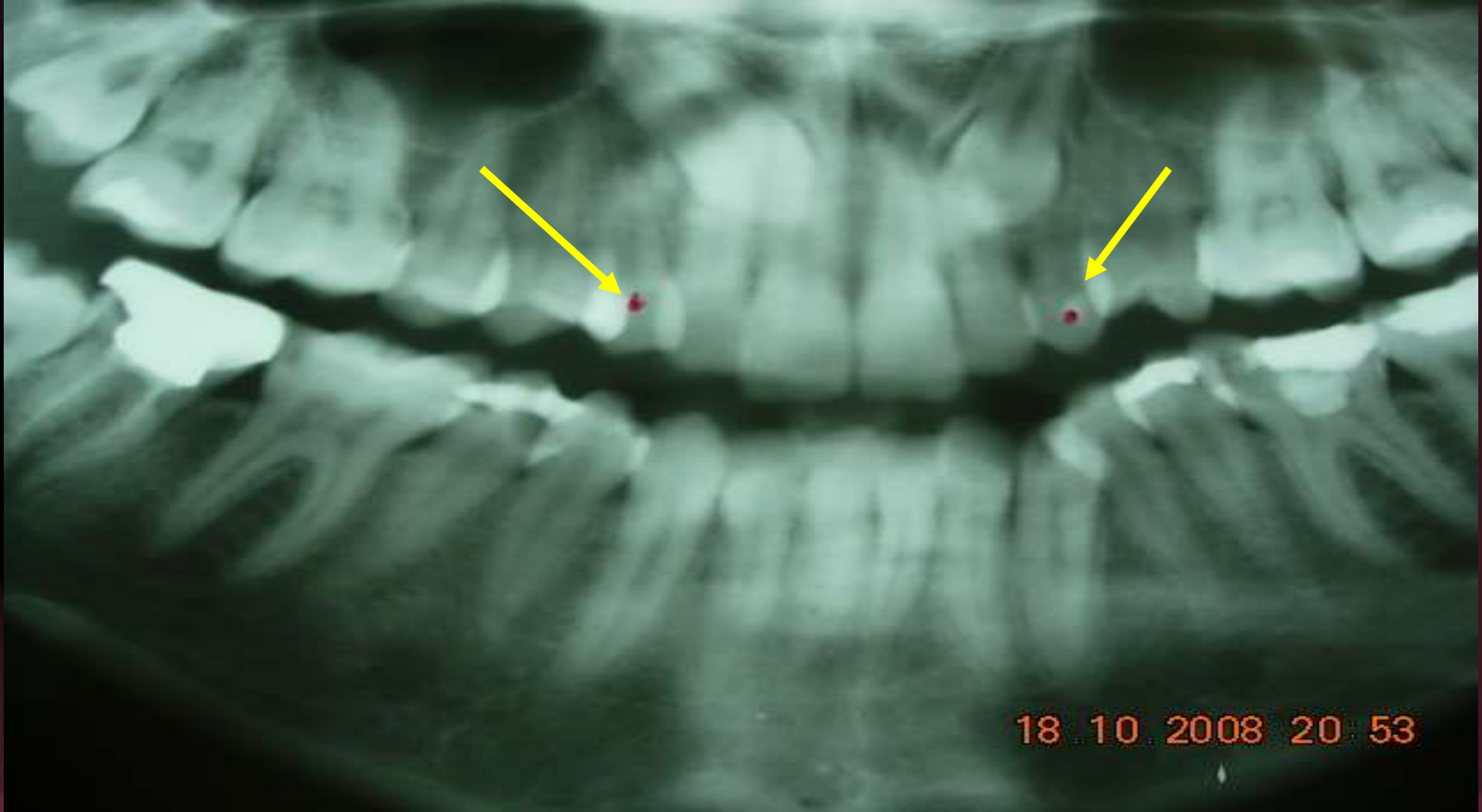
استطبابات قلع الأسنان المؤقتة :

٧ - في حالة الصنف الثاني لانجل - وجود إطباق وحشي - قلع الأرحاء المؤقتة في هذه الحالة يسمح بانسلاال الرحي الأولى الدائمة نحو الأنسي وفي كل مرة نعد إلى قلع سن المؤقتة بشكل مبكر يجب حفظ المسافة بوسائل تقويمية .

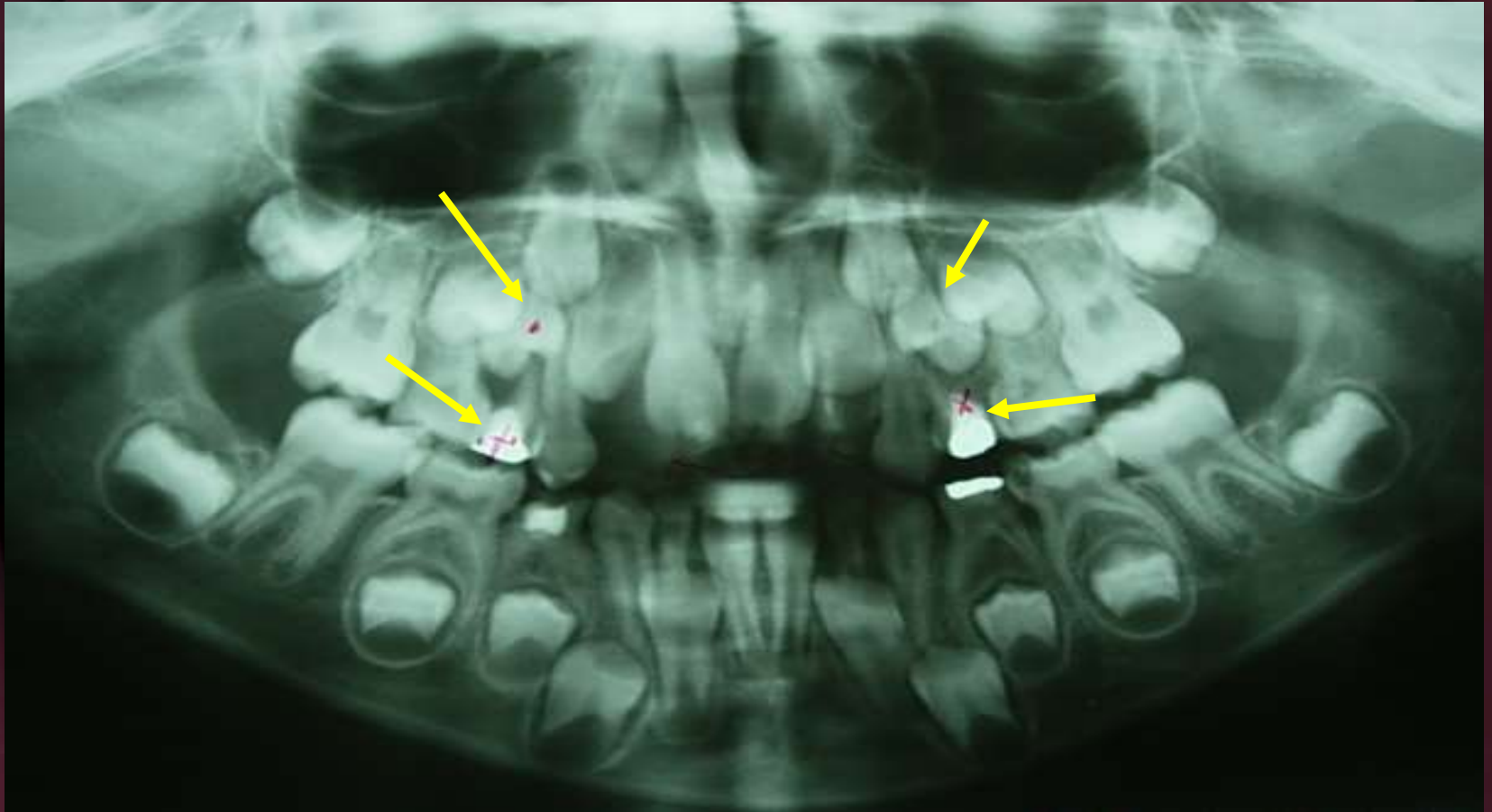


استطبابات قلع الأسنان المؤقتة :

٨- قلع الأسنان المؤقتة لأسباب تقويمية



القلع الدوري



مضادات استطباب قلع الأسنان المؤقتة :

❖ مضادات استطباب عامة :

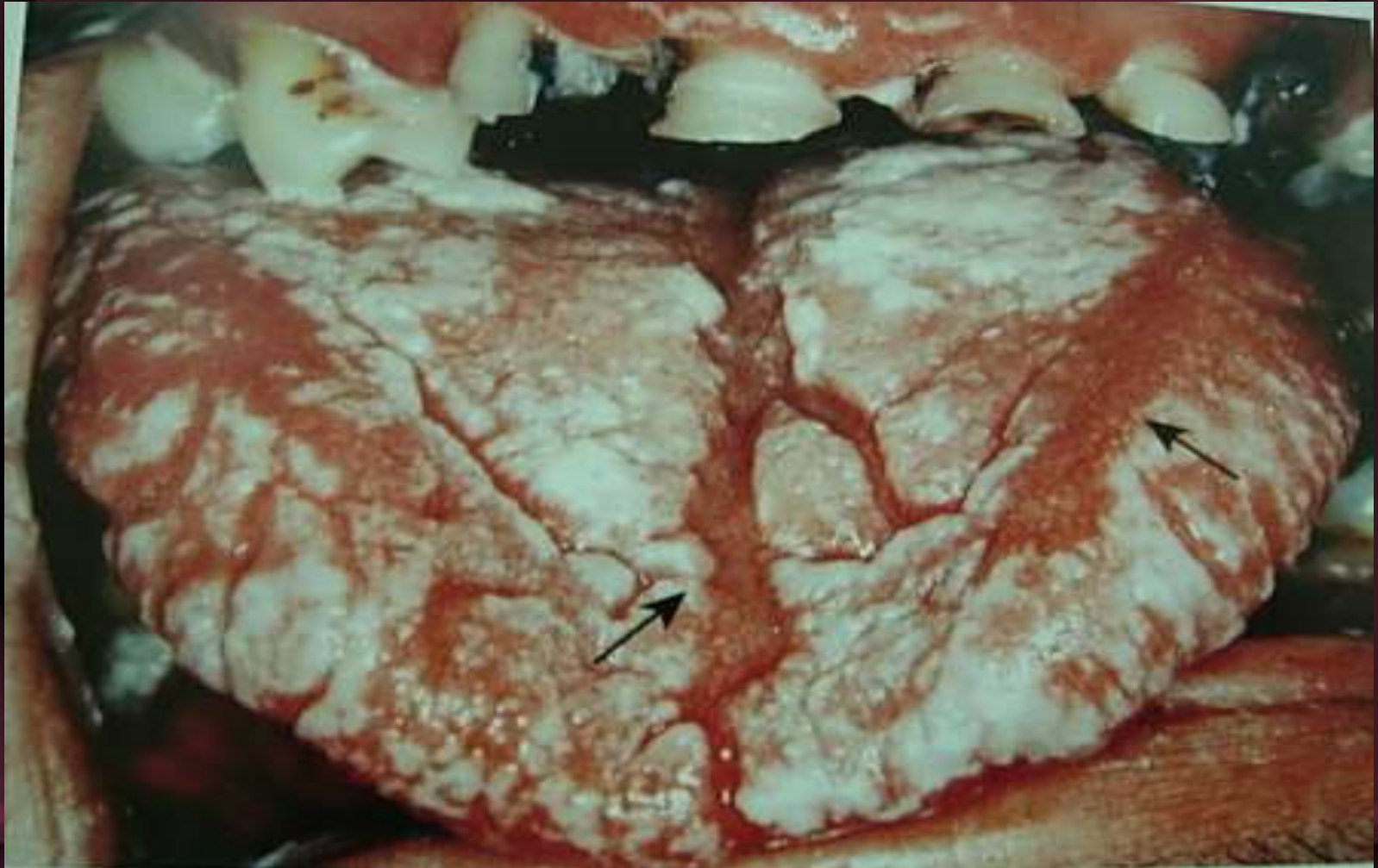وهي نفسها لكل عمل جراحي سني فكل المرضى الذين لديهم أمراض عامة غير موازنة لانجري لهم عملية القلع (الرثية - القلب - السكري - الناعور) .

❖ مضادات استطباب موضعية :

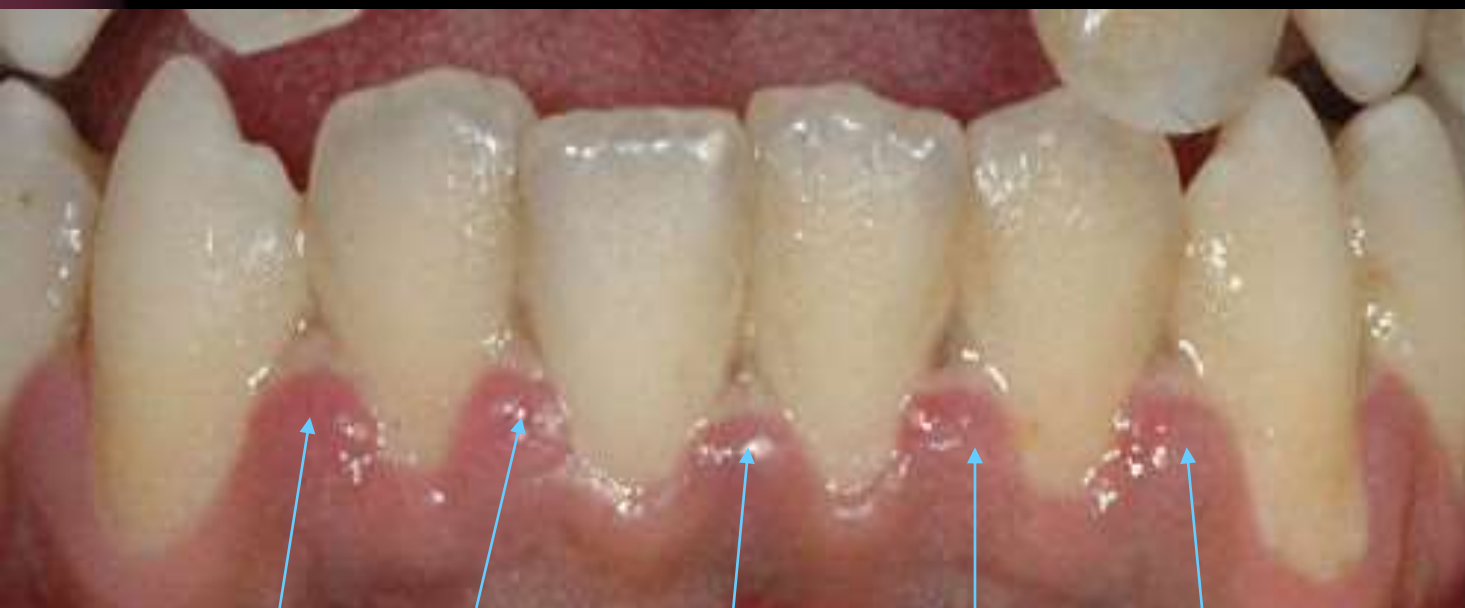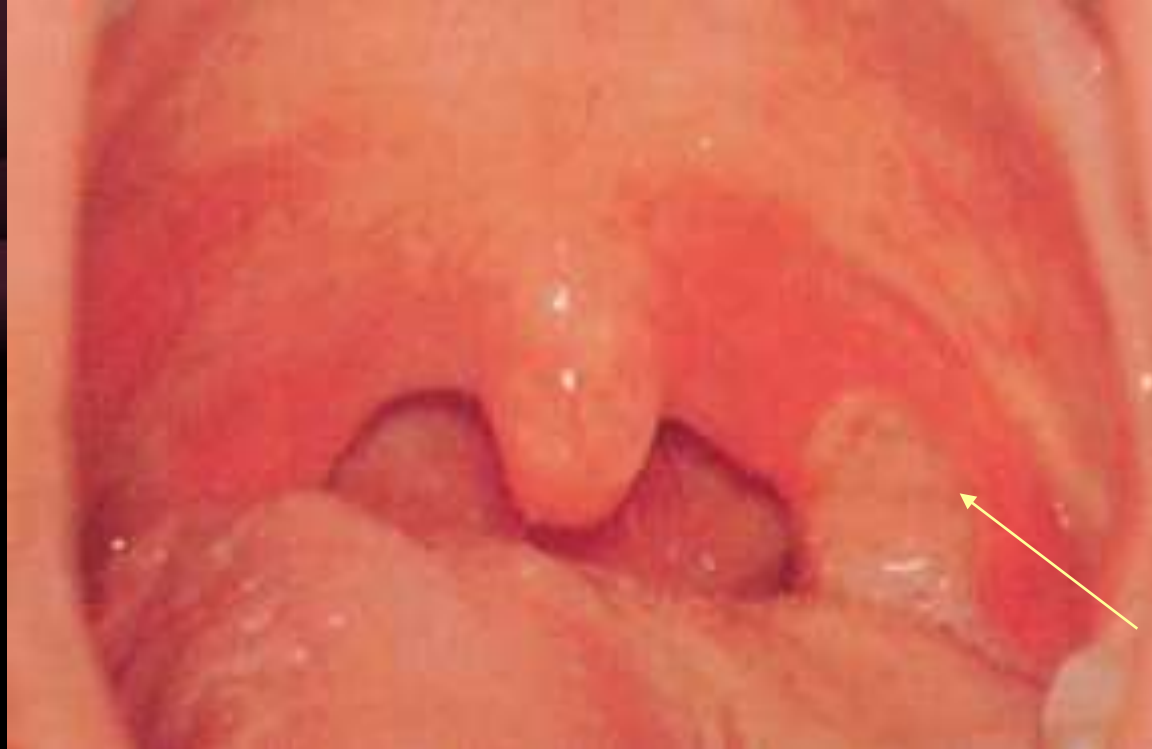حيث انه يجب عدم قلع السن المؤقتة التي لا تستجيب إلى الاستطبابات السابقة وخصوصا عندما لا تظهر السن أي حركة رغم أن وقت سقوطها قد حان بصورة طبيعية في هذه الحالة يجب التحقق أو لا من وجود البرعم الدائم البديل .

أيضاً في حالات : الكريب - التهاب بلعوم التهاب فم تقرحي تموتي ، التهاب فم بالمبيضات البيض الخ) هنا يجب معالجة المريض حتى يتمثل للشفاء وبعدها نقوم بقلع السن .

إصابة فموية بالمبيضات البيض



خناق تقرحي تموتي



التهاب لثة
تقرحي تموتي



ملاحظة :

- لا يجوز أن نطلق على الصادات الحيوية اسم مضادات
الالتهاب بل مضادات الانتان

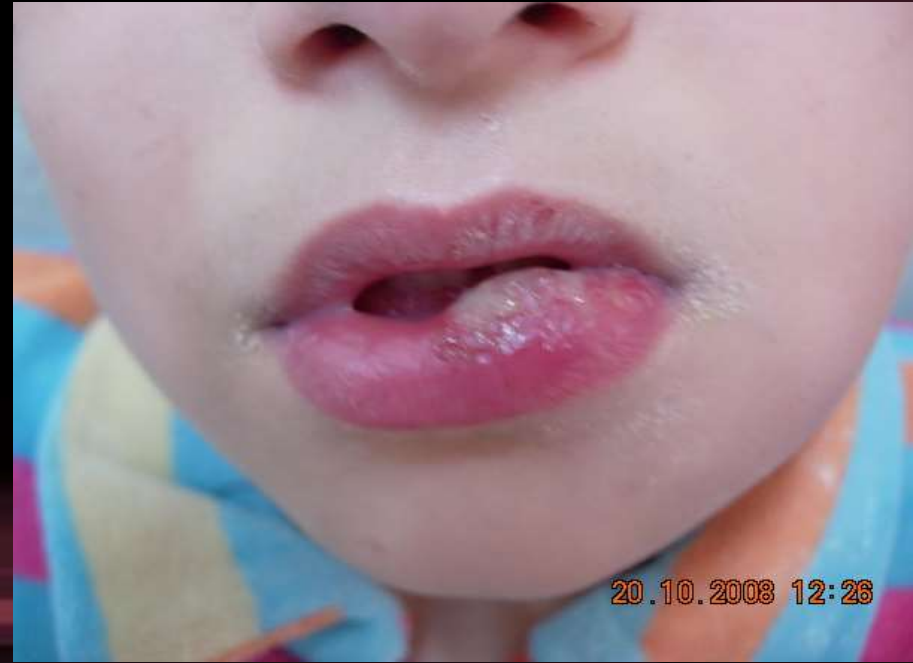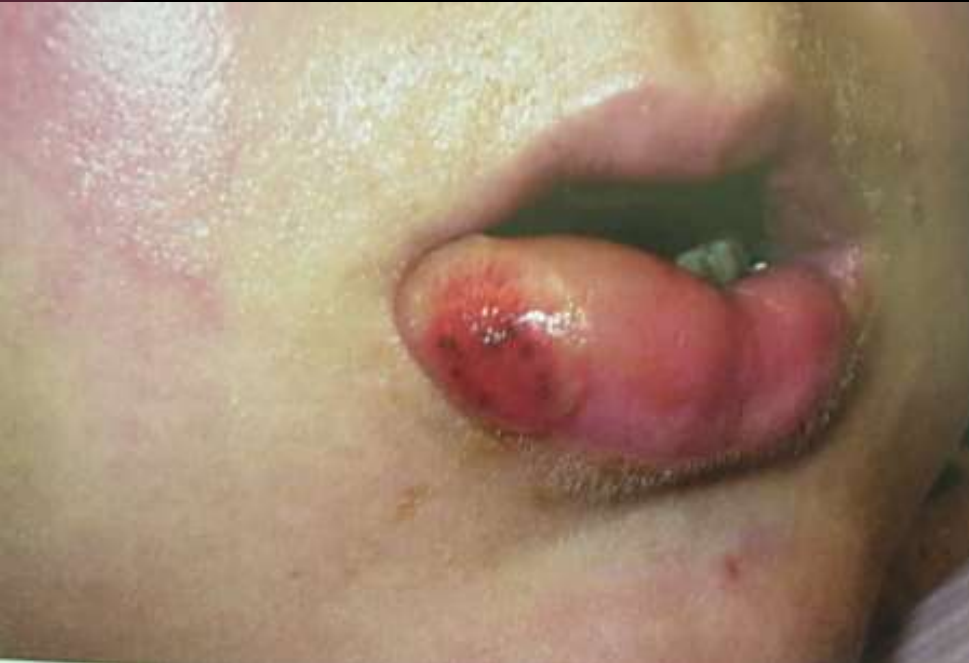كيفية قلع الأسنان المؤقتة

التخدير:

- العظم عند الطفل مرن موعى بشكل جيد ومليء بالثقوب بالتالي فان ارتشاح المخدر حقناً أمر مريح وجيد و لا داعي للتخدير الناحي بل نكتفي بالتخدير الموضعي.
- غالباً ما يستعمل التخدير فوق السمحاق أو ما يسمى أيضاً التخدير حول الذروي ويفضل دائماً استعمال التخدير بالحقن لان التخدير بالتماس أو بالبرودة ذو تأثير سطحي ولفترة قصيرة جداً مما يؤدي لحدوث ألم ويجبر الطبيب إلى القلع السريع الذي يسبب العديد من المشاكل والاختلاطات مثل (تمزق لثة - قلع برعم - جرح الشفة)
- إن لحظة التخدير هي اللحظة الحرجة عند الأطفال لذلك يجب أن تقاد هذه اللحظة بنعومة وإقناع للطفل ولكن يجب أن تكون سلطة الطبيب واضحة وشخصيته قوية عند الغالبية العظمى من الأطفال و يجب إعطاء المهدئات قبل العمل الجراحي (مركبات باربيتورية – الديازپام.....).

• ملاحظة :

- تتبیه الطفل والأهل بعد التخدير حتى لا يعض الطفل شفته وخره ولسانه... الخ



قلع الأسنان المؤقتة

كلايات الأرحاء



كلايات الجذور

كلايات القواطع

18.10.2008

قلع أسنان الفك العلوي المؤقتة

✦ القواطع والأنياب :

هذه الأسنان لها شكل الأسنان الدائمة البديلة وأبعاد جذورها يختلف حسب عمر المريض وحسب النهج الفيزيولوجي لامتناسل الجذور.

حيث نجد براعم الأسنان البديلة الدائمة على علاقة مع السن المؤقتة المراد قلعه لذلك يجب إجراء تقييم شعاعي للمسافة التي تفصل برعم السن الدائم عن السن المؤقتة وللمحافظة التي تحيط بالبرعم الدائم ودرجة تطور هذا البرعم أيضاً .

قلع أسنان الفك العلوي المؤقتة

✦ القواطع والأنياب :

إن قلع هذه الأسنان غالبا ما يكون سهلا بسبب المرونة الكبيرة للعظم الذي يعزى إلى العمر الصغير.

ولقلع هذه الأسنان نستخدم كلابة من نفس النموذج المستعمل للأسنان الأمامية الدائمة ومكيفة حسب تشريح وحجم هذه الأسنان المؤقتة .

حيث يتم دفع فكي الكلابة تحت العنق التشريحي للسن ويكفي أن نجري حركة دورانية خفيفة مع شد للسن بالاتجاه الدهليزي لقلع هذه الأسنان التي غالبا ما تكون ممتصة الجذور إلى درجة كبيرة أو صغيرة .

قلع أسنان الفك العلوي المؤقتة

✦ الأرحاء المؤقتة العلوية :

- هذه الأسنان تمتلك ثلاثة جذور مشابهة لجذور الأرحاء الدائمة .
- الجذر الحنكي هو الأكثر متانة والجذران الدهليزيان الأنسي والوحيشي غالباً ما يكونان متقاربان ويحيطان بالبرعم الدائم للضواحك .
- لذلك يجب الانتباه أثناء القلع العنيف الذي يؤدي إلى اقتلاع البرعم أيضاً لذلك إجراء الصورة الشعاعية ضروري لتحديد درجة تطور وبزوغ ومكان البرعم الدائم
- تستخدم كلابة ذات زاوية منفرجة تشبه كلابة الضواحك العلوية وإنما بحجم اصغر – قطع الرباط أحياناً غير مفيد –
- تمسك السن في منطقة العنق التشريحي بواسطة كلابة والقلع يتم نحو الدهليزي وقليلاً إلى الحنكي والشد النهائي يتم نحو الخارج والأسفل.

قلع أسنان الفك السفلي المؤقتة :

✿ القواطع والأنياب :

- أن شكل الجذور مشابه للأسنان الدائمة الموافقة ويختلف عنه بالحجم إضافة إلى تسطح بالاتجاه الأنسي والوحشي قليلا.
- ونجد ان الصفيحة العظمية الدهليزية أقوى من الصفيحة اللسانية وحسب العمر ودرجة امتصاص الجذور نجد أن البراعم الدائمة قريبة او بعيدة عن السن المؤقتة .
- الفحص الشعاعي هو المشعر الحقيقي لدرجة الامتصاص أثناء قلع الأسنان المؤقتة الأمامية .

قلع أسنان الفك السفلي المؤقتة :

✿ القواطع والأنياب :

إن الكلاب المستخدمة لقلع هذه الأسنان مشابه لتلك المستعملة مع الأسنان الدائمة مع اختلاف في الحجم وحتى أحياناً يمكن الاستعانة بالكلاب الدائمة .

القلع أيضاً مشابه لقلع الأسنان الدائمة وتمسك السن في مستوى عنقها التشريحي وحركات الخلع تنفذ نحو الخارج وقليلاً إلى اللساني إضافة لحركة دورانية والشد النهائي يتم نحو الخارج و الأعلى .

قلع أسنان الفك السفلي المؤقتة :

✿ الأرحاء المؤقتة السفلية :

❖ لها جذران أنسي ووحشي مسطحين بالاتجاه الأنسي والوحشي الجذور تكون متباعدة وتحصر فيما بينها براعم الضواحك الموافقة وغالبا ما تكون هذه البراعم متطورة تماماً أو في طريقها للبروغ

❖ والفحص الشعاعي يبين درجة الامتصاص الجذري والعلاقة مع برعم الضواحك .

❖ الكلابة المستخدمة مشابه لتلك المستخدمة لقلع الأرحاء الدائمة ولكن حجمها أصغر.

❖ تطبق هذه الكلابة عند عنق السن والخلع يتم نحو الدهليزي وقليلاً نحو اللساني وشد السن النهائي يكون نحو الأعلى والخارج

قلع أسنان الفك السفلي المؤقتة :

✿ بالنسبة للأرحاء المؤقتة المتهدمة فإنه من المستحيل مسك هذه السن بالكلابة لذلك يفضل عمل فصل للجذور في هذه الحالة بواسطة سنبلّة او احيانا بواسطة قاطع رباط علوي او اليقاتور علوي ومن ثم قلع كل جذر على حدة .

✿ بالنسبة لقلع الجذور المؤقتة في الفكين فهو مشابه لقلع جذور الأسنان الدائمة باستعمال كلابة الجذور والروافع .

الحوادث التي تحدث أثناء قلع الأسنان المؤقتة :

• كسور الأسنان :

- ١- **كسور تاجية** غير خطيرة ولكن تعقد موضوع القلع قليلاً وتحدث هذه الكسور بسبب الانخسار العنقي للأرحاء العلوية والسفلية وفي هذه الحالة يفضل غالباً فصل الجذور .
- ٢- **كسور جذرية** إن هذه الكسور جديرة بالحذر الشديد حيث يكون برعم السن الدائم مجاور للقطعة الجذرية المكسورة لذلك في كثير من الأحيان يجب ترك القطعة المكسورة دون الخوض في محاولة إخراجها إذا كان صعباً لأن ذلك سوف يؤدي لرض البرعم والمحفظة المحيطة به .

الحوادث التي تحدث أثناء قلع الأسنان المؤقتة :

- ٣ - إخراج البرعم الدائم مع السن المؤقتة : وهذا يحدث غالباً عند قلع الأرحاء المؤقتة حيث تخرج براعم الضواحك أحياناً معها لذلك يجب إعادة زرع البرعم مباشرة والتغطية بالمضادات الحيوية ومراعاة العناية التامة .
- ٤ - النزف التالي لقلع الأسنان المؤقتة خصوصاً في حالة:
 - رض لمحفظة السن الدائم المصابة غالباً باحتقان .
 - تمزق اللثة .
 - كسر العظم السنخي .
 - أسباب عامة .



شُكْرًا لِحَسَنِ إِصْفَائِكُمْ