

الإعتبرارات التشرحية في الفكين  
والتي لها علاقة بالتخدير والقلع

الاستاذ الدكتور  
محمد سبع العرب

# الفك العلوي

➤ هو عظم ثابت غير متحرك

➤ وذو طبيعة إسفنجية

➤ مرن

➤ مليء بالتجاويف والثقوب

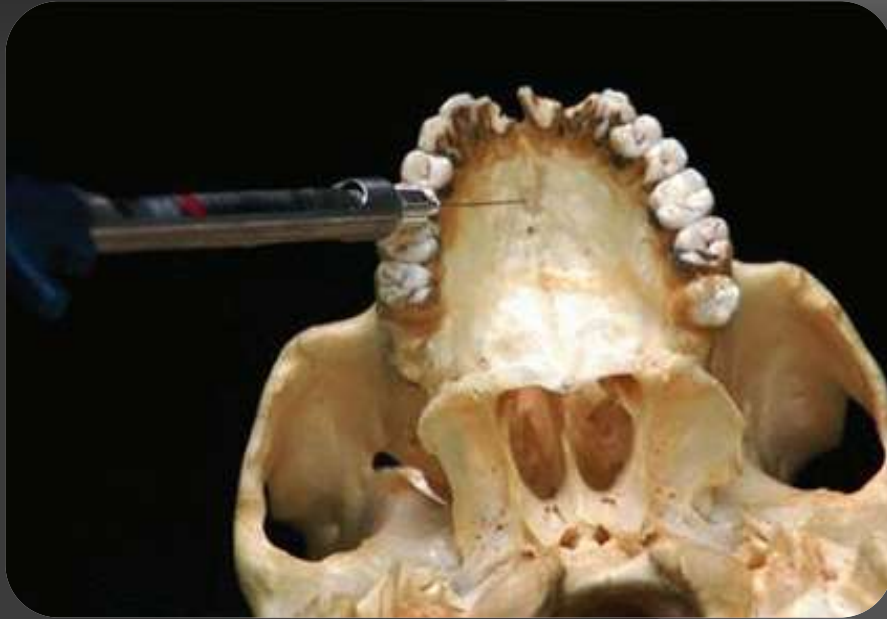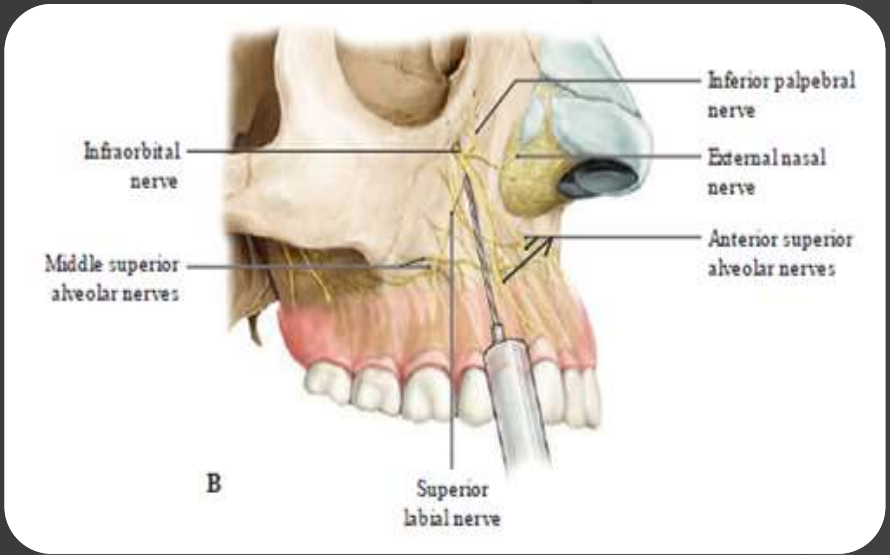
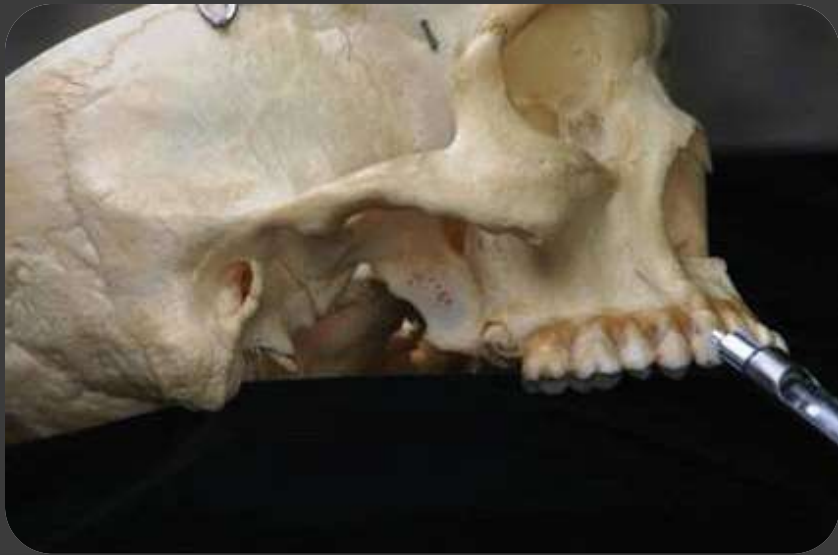➤ ذو نوعية غزيرة جدا مشبه بإسفنجة مشربة بالدم

➤ ونلاحظ قلة الارتباطات العضلية والصفق العضلية

عليه . الفك العلوي عظم يسمح بارتشاح المادة

المخدرة بسهولة وبالتالي الزمن اللازم لإحداث

التخدير الموضعي أقل منه في الفك السفلي .



## Maxilla & Hard Palate

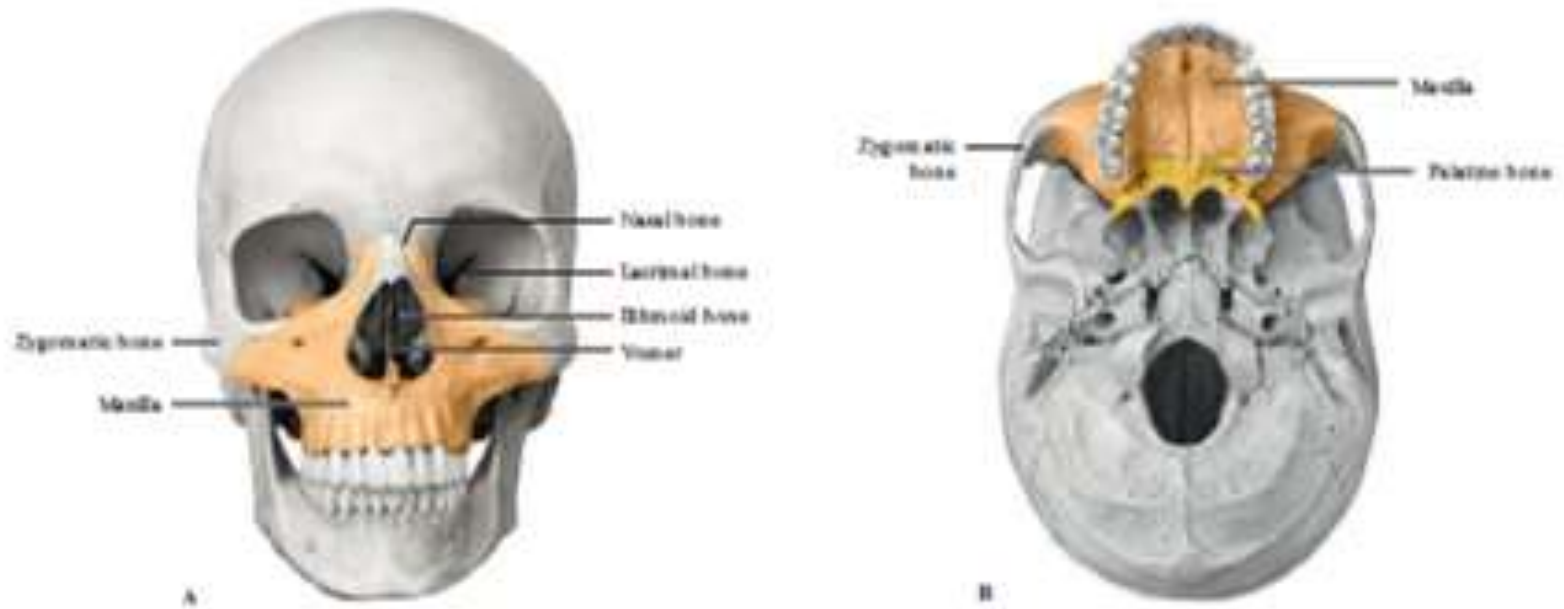
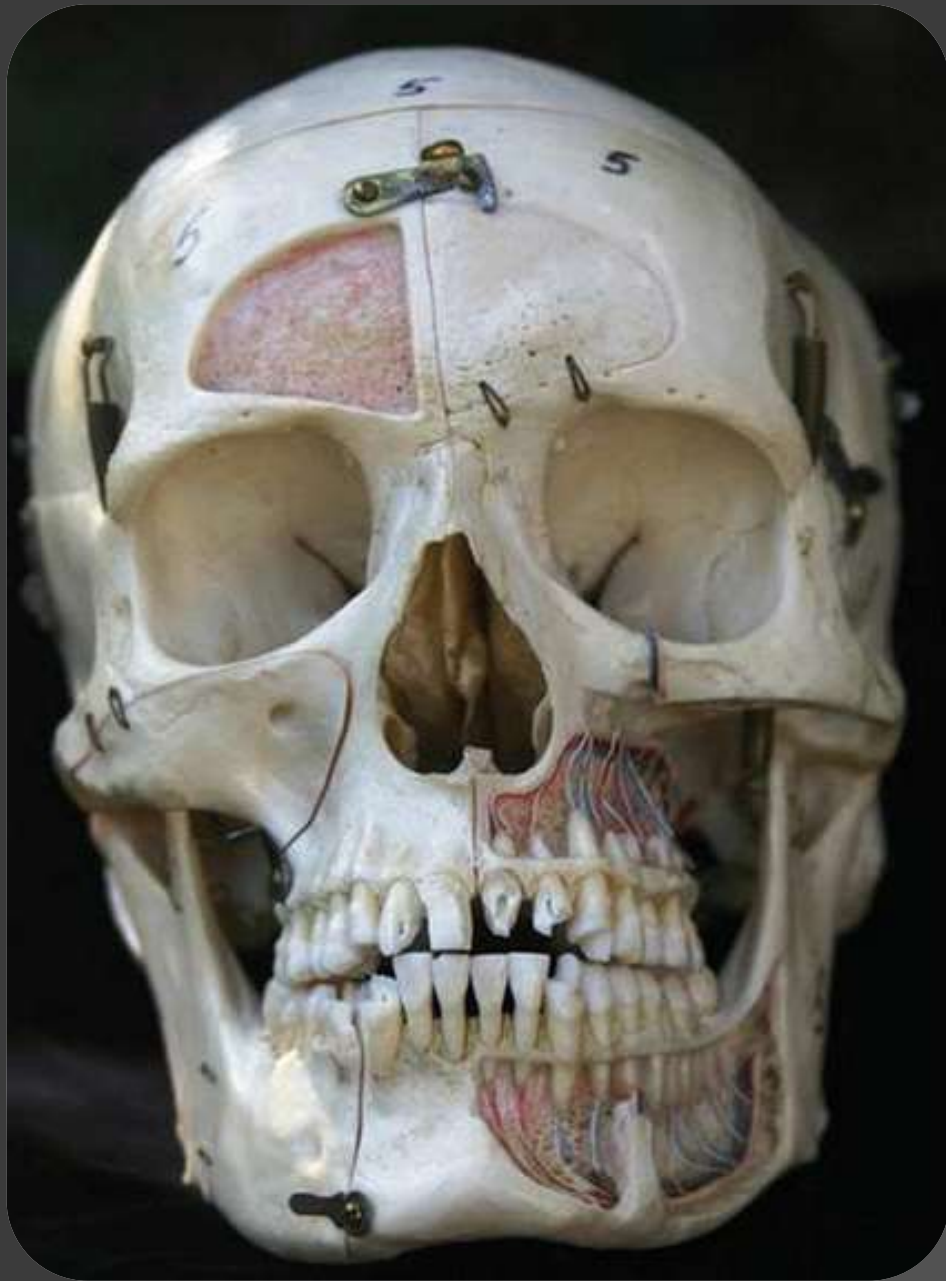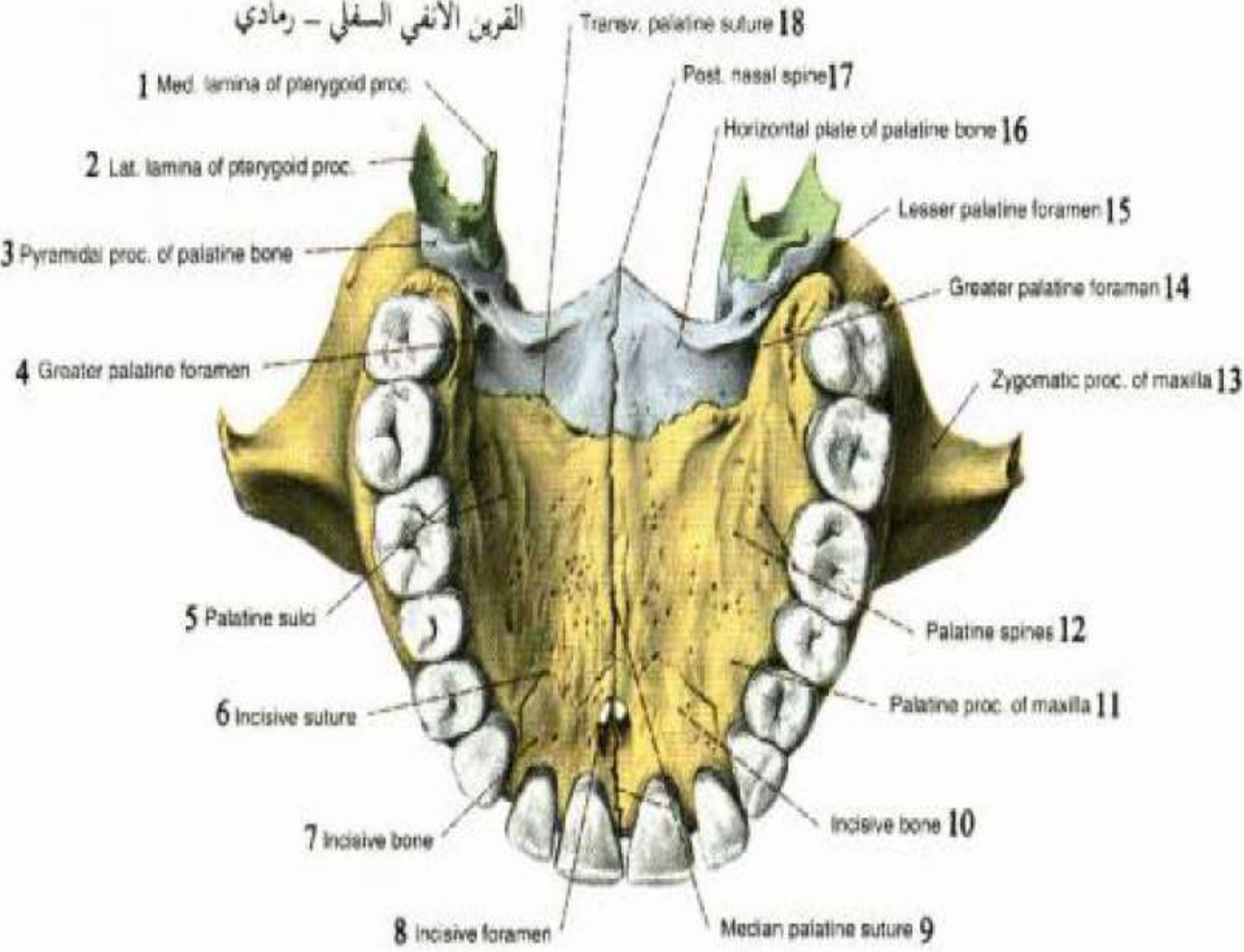


Fig. 2.38 Maxilla and hard palate in skull  
A Anterior view. B Exterior of skull base, inferior view.

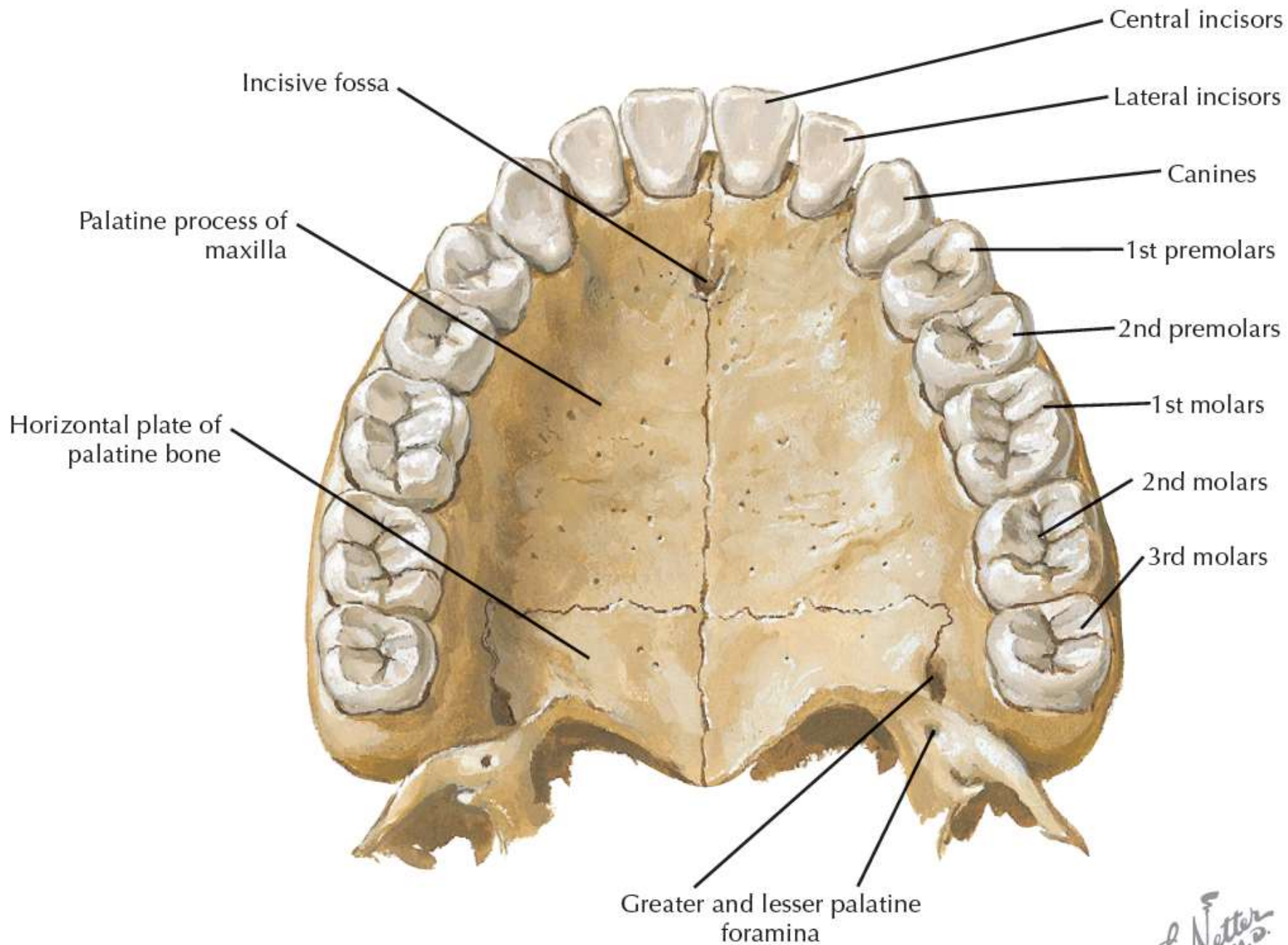
Text at bottom of slide is upside down and mirrored.



القرين الأنفي السفلي - رمادي



- 1 - الصفيحة الأنسية للناقء الجناحي .
- 2 - الصفيحة الوحشية للناقء الجناحي .
- 3 - الناقء الهرمي لعظم الحنك .
- 4 - الثقبه الحنكية الكبيرة .
- 5 - الأنلام الحنكية .
- 6 - الدرز القاطع .
- 7 - العظم القاطع .
- 8 - الثقبه القاطعة .
- 9 - الدرز الحنكي الناصف .
- 10 - العظم القاطع .
- 11 - الناقء الحنكي لعظم الفك العلوي .
- 12 - أشواك حنكية .
- 13 - الناقء الوجني للفك العلوي .
- 14 - الثقبه الحنكية الكبيرة .
- 15 - الثقبه الحنكية الصغيرة .
- 16 - الصفيحة الأفقية لعظم الحنك .
- 17 - شوك الأنف الخلفي .
- 18 - الدرز الحنكي (المستعرض) .



Characteristics	Part	Ossification	Comments
<p>Forms the majority of the skeleton of the face and the upper jaw</p> <p>Contains the maxillary paranasal sinus</p> <p>Articulates with the opposite maxilla and the frontal, sphenoid, nasal, vomer, and ethmoid bones; inferior nasal concha; palatine, lacrimal, and zygomatic bones; and the septal and nasal cartilages</p> <p>There are 2 maxilla bones (maxillae)</p>	Body	Intramembranous	<p>Major part of the bone</p> <p>Shaped like a pyramid</p> <p>Contains the maxillary paranasal sinus</p> <p><i>Gives rise to 4 different regions:</i></p> <ul style="list-style-type: none"> <li>● Orbit</li> <li>● Nasal cavity</li> <li>● Infratemporal fossa</li> <li>● Face</li> </ul> <p>Infraorbital canal and foramen pass from the orbit region to the face region</p>
	Frontal process		<p>Extends superiorly to articulate with the nasal, frontal, ethmoid, and lacrimal bones</p> <p>Forms the posterior boundary of the lacrimal fossa</p>
	Zygomatic process		<p>Extends laterally to articulate with the maxillary process of the zygomatic bone</p>
	Palatine process		<p>Extends medially to form the majority of the hard palate</p> <p>Articulates with the palatine process of the opposite side and the horizontal plate of the palatine bone</p> <p>Incisive foramen is located in the anterior portion</p>
	Alveolar process		<p>The part of the maxilla that supports all of the maxillary teeth</p> <p>Extends inferiorly from the maxilla</p> <p>Each maxilla contains 5 primary and 8 permanent teeth</p> <p>Alveolar bone is resorbed when a tooth is lost</p>



الوصف	الأقسام	العضو
يشغل غالبية الفك العلوي ذو شكل هرمي يحوي على الجيب الفكّي	الجسم	الفك العلوي يشكل القسم الأكبر من القحف الحشوي.
يمتد نحو الأعلى ل يتم فصل مع كل من العظم الدمعي والعظم الجبهّي والغربالي والأنفي	الناثئ الجبهّي	يعتبر الفك العلوي عظم مزدوج.
يمتد نحو الوحشي ل يتم فصل مع الناثئ الفكّي العلوي من الوجني	الناثئ الوجني	يحوي على الجيب الفكّي و يتم فصل مع كل من العظم الفكّي المقابل، العظم الجبهّي، الدمعي، الميكة، الغربالي، الحاجز الأنفي، عظم الحنك، العظم الوجني
يمتد بشكل افقي ليشكل القسم الأكبر من قبة الحنك الصلبة	الناثئ الحنكي	
هو العظم الذي يحيط بالأسنان ويمتص بعد قلع الأسنان	الناثئ السنخي	

# الفك العلوي

- عملية التندب أسرع في الفك العلوي بسبب التوعية الغزيرة .
- دفاع أفضل وحوادث انتانية أقل .
- سهولة في التخدير والقلع بسبب ثبات الفك العلوي .

# الأماكن التشريحية الهامة في الفك العلوي :

- قاع الحفرة الأنفية والثقبه الحنكية الأمامية والقواطع الامامية.
- الحذبة النابية والحفرة النابية والنااب .
- الجيب الفكى والضواحك والأرحاء العلوية .
- النتوء الهرمى والرحى الأولى .
- الحذبة الفكىة والثقبه الحنكىة الخلفية والأرحاء الأخيرة.

# الأماكن التشريحية الهامة في الفك العلوي :

➤ قاع الحفرة الأنفية والثقبه الحنكية الأمامية والقواطع

الامامية:

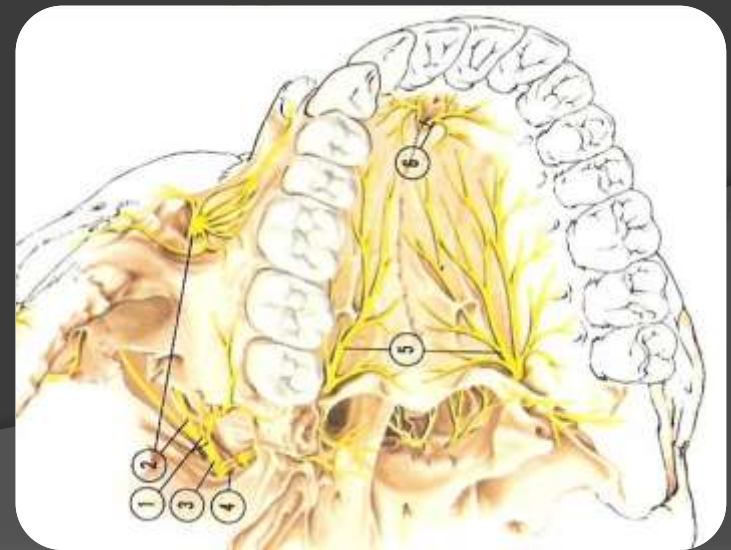
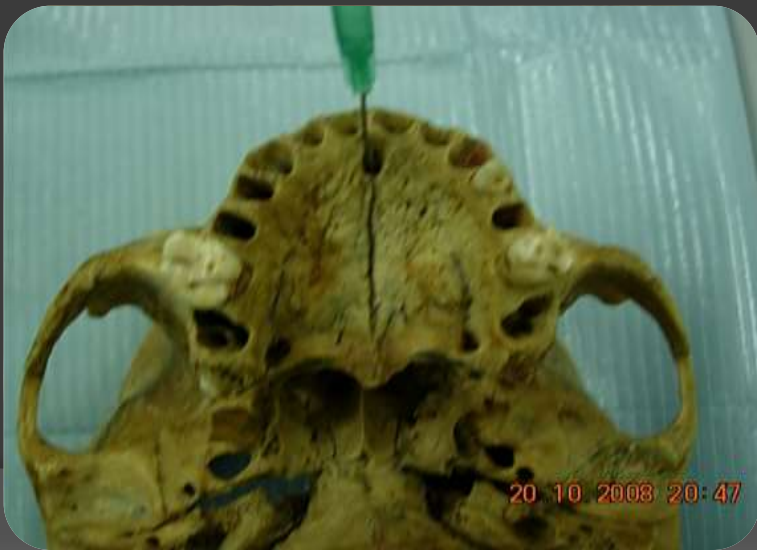يجب الانتباه بشكل خاص إلى عمليات القلع في منطقة الثنايا والرباعيات حيث أن هناك مسافة بين ذرى الثنايا والرباعيات وقاع الحفرة الأنفية قد تكون ذات سماكة صغيرة في بعض الحالات لذلك فأي تطبيق لقوة خاطئة بواسطة الروافع أثناء قلع جذور هذه الأسنان قد تؤدي إلى حدوث انثقاب في قاع الأنف .

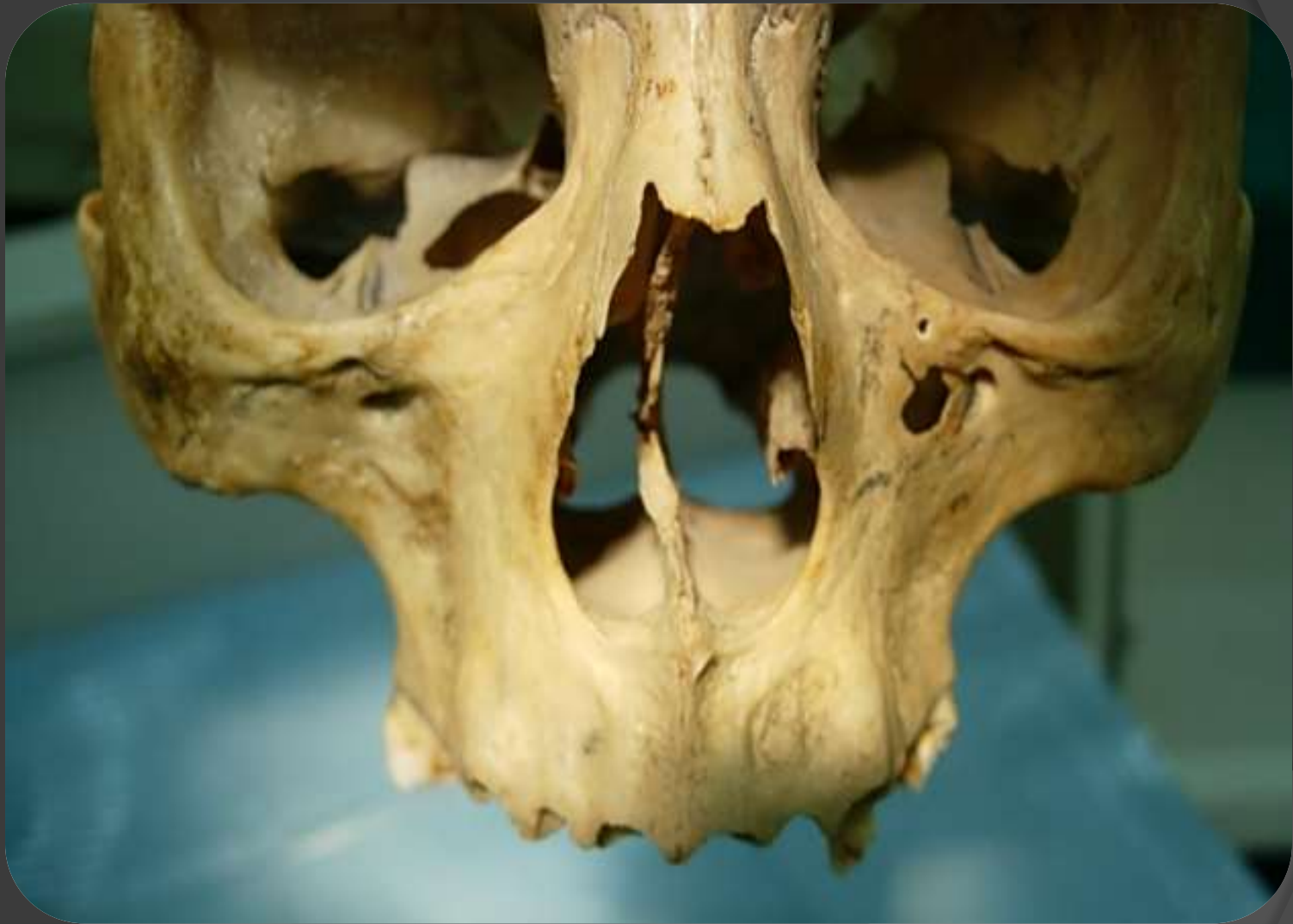# الأماكن التشريحية الهامة في الفك العلوي :

➤ قاع الحفرة الأنفية والثقبه الحنكية الأمامية والقواطع

الامامية :

كما أنه يجب الانتباه إلى القناة الأنفية الحنكية والثقبه الحنكية الأمامية التي يمر منها العصب الأنفي الحنكي والأوعية المرافقة وذلك عند قلع الثنايا العلوية .

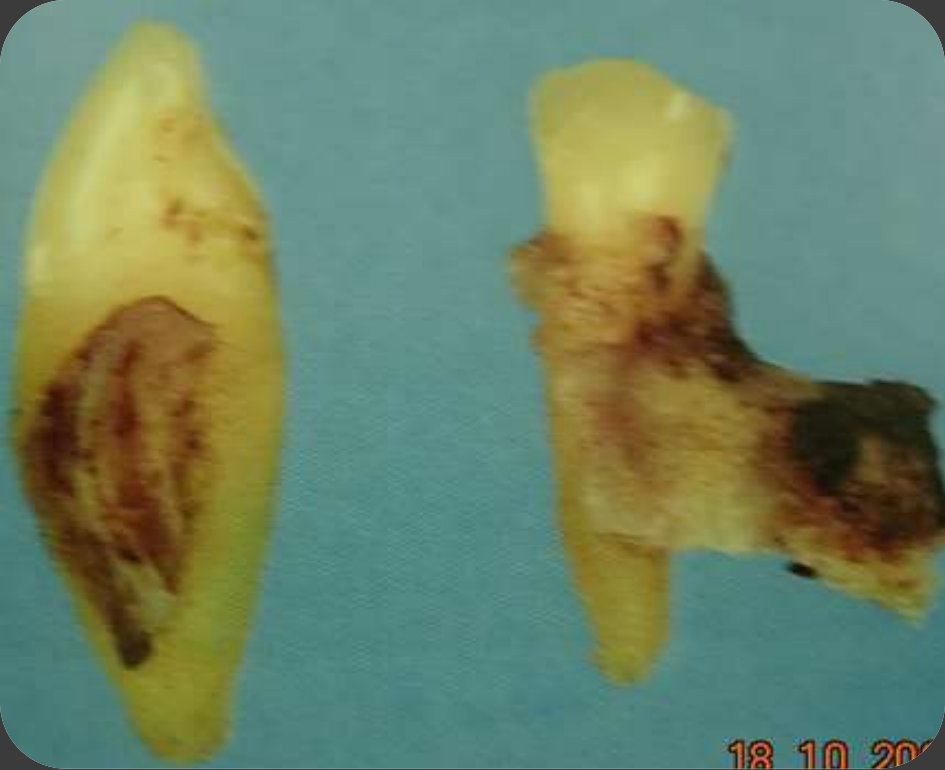



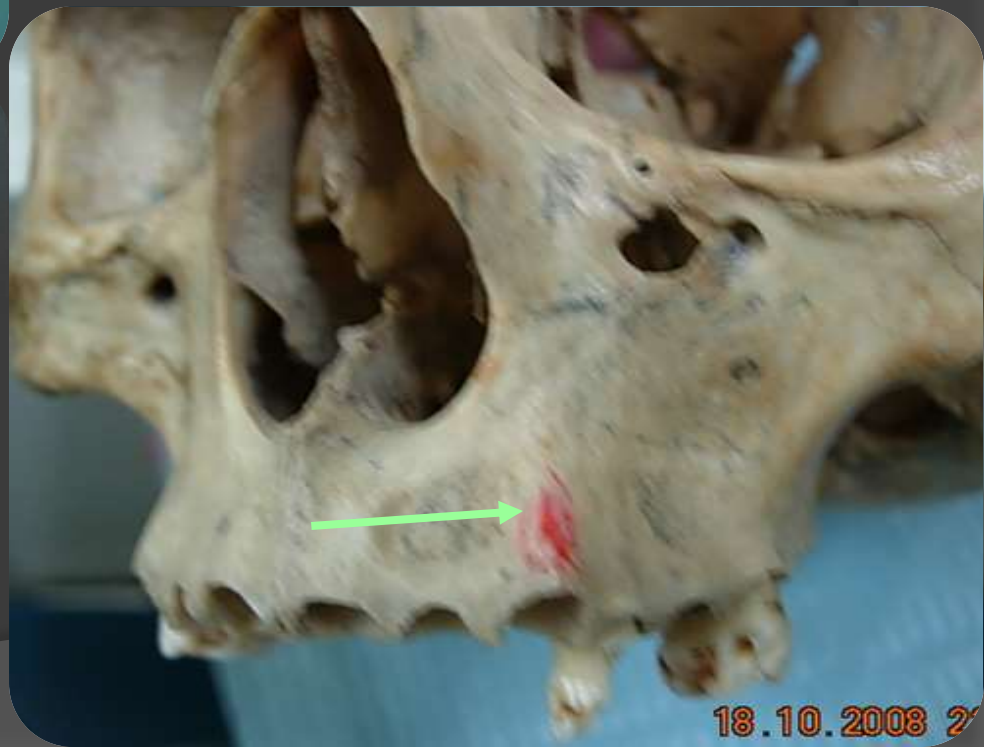# الأماكن التشريحية الهامة في الفك العلوي :

## ➤ الحدة النابية والحفرة النابية والناب:

- ❖ العظم السنخي المحيط بجذر الناب يشكل الحدة النابية .
- ❖ وهذا السن هو أطول الأسنان في الفكين وهو سن متين وعملية قلعه يجب أن تكون مقادة بشكل صحيح.
- ❖ في كثير من الأحيان تنكسر الحدة النابية وهي ضرورية لتمدد الشفة العلوية بشكل لائق وعند انكسار الحدة النابية يحدث مكانها غؤور وسيصبح الشكل غير تجميلي.
- ❖ يجب الانتباه إلى أن الناب الطويل ممكن أن يوجد قرب الجيب الفكي .
- ❖ وهذا السن له علاقة مع ثلاثة أجواف ( الجيب الفكي - الحفرة الأنفية - والحجاج )



18 10 2008



18.10.2008 2

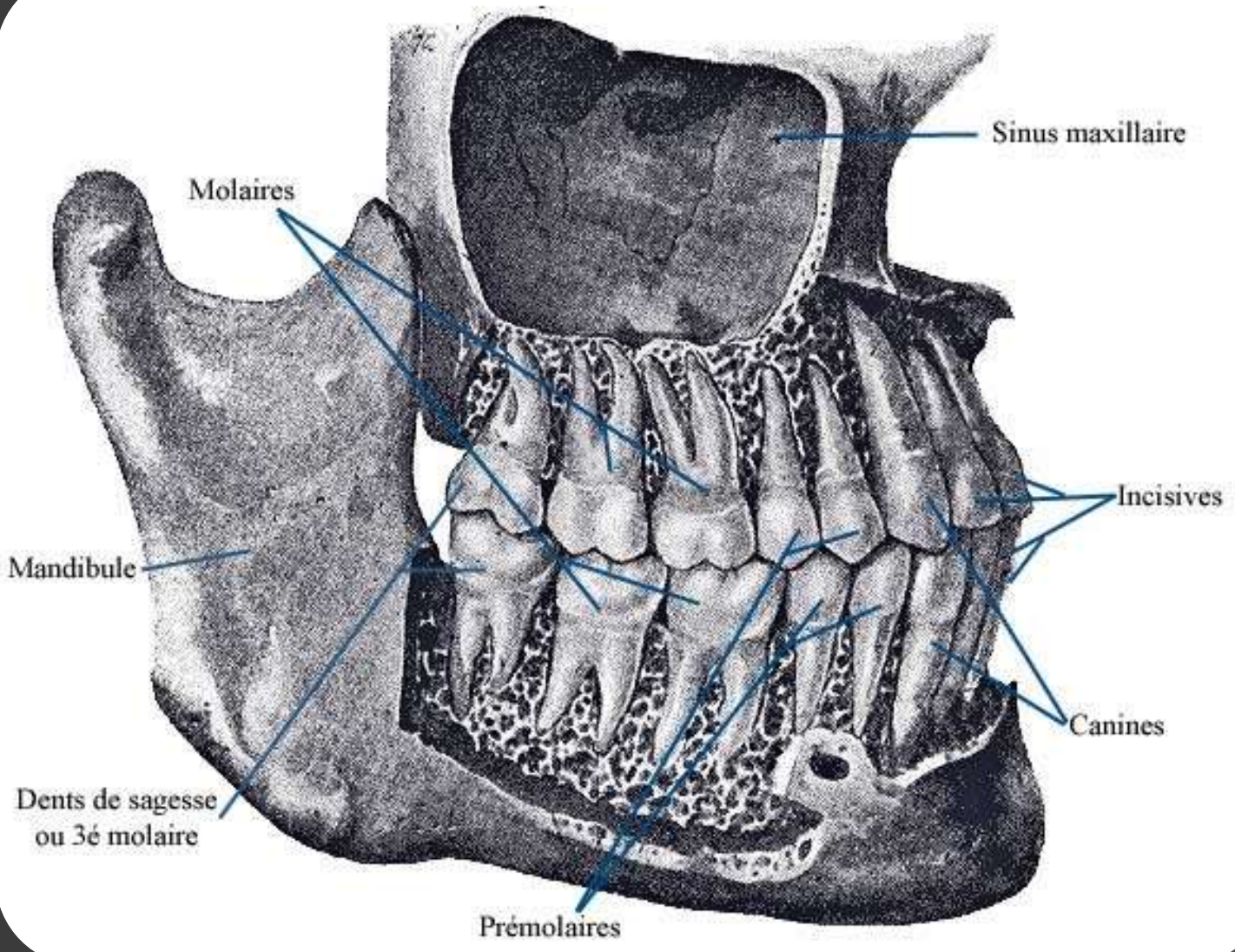


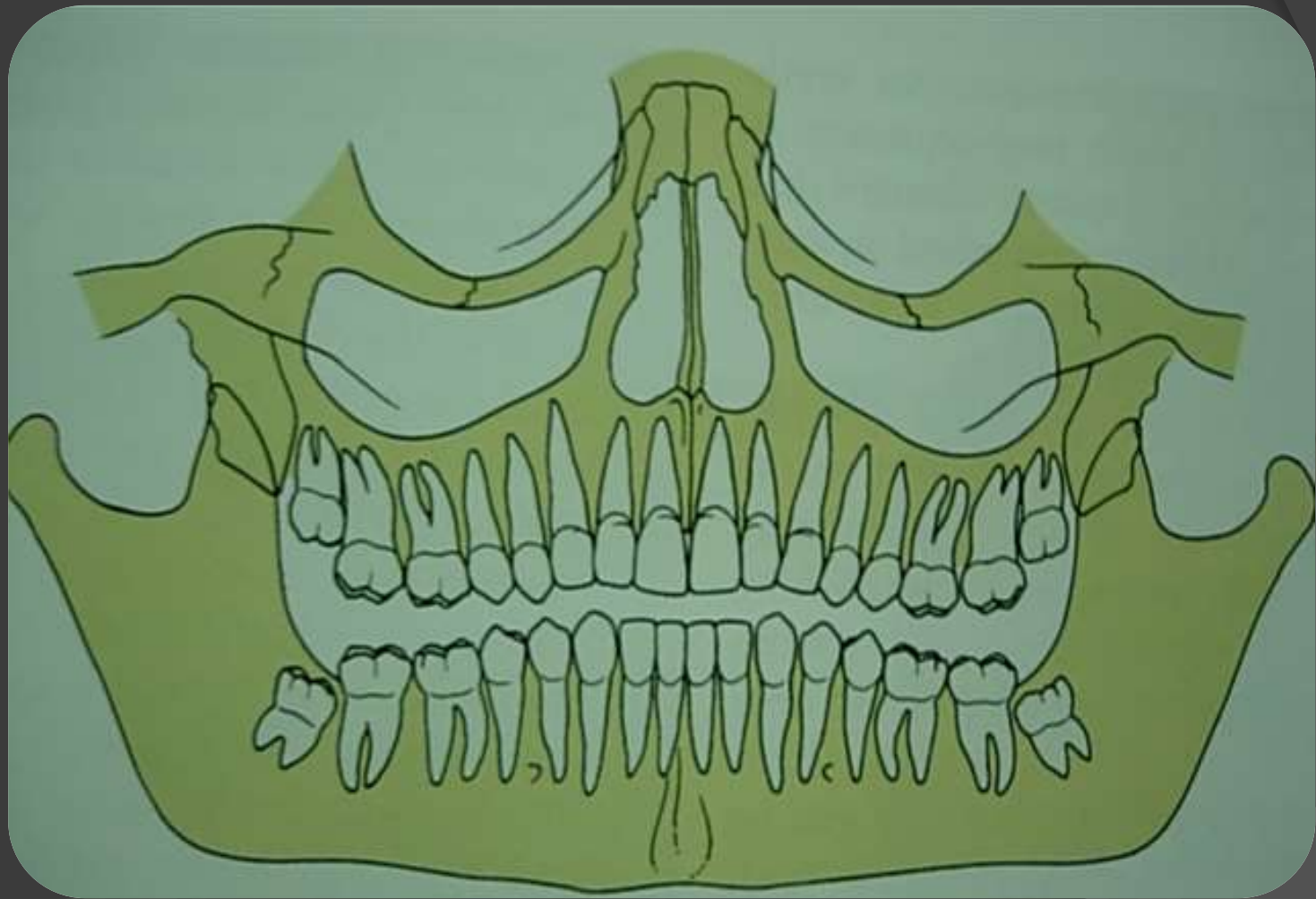
# الأماكن التشريحية الهامة في الفك العلوي :

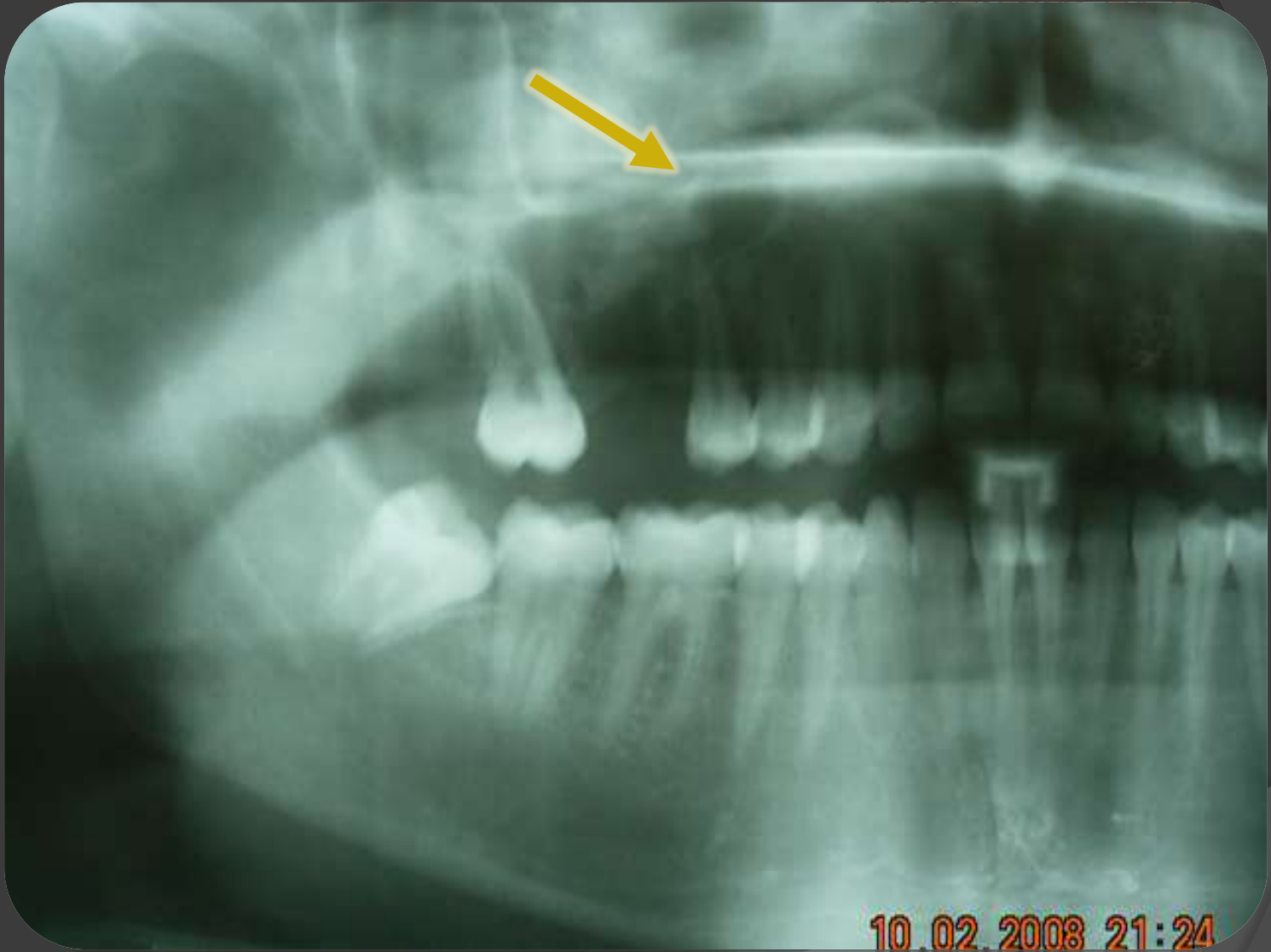## ➤ الجيب الفكّي والضواحك والأرحاء العلوية :

- يجب الانتباه إلى علاقة هذه الأسنان مع الجيب الفكّي لأن قلعها بشكل خاطئ يؤدي إلى انفتاح ومشاكل في الجيب الفكّي ناتجة عن دفع الجذور والروافع والانتان .
- هناك **ثلاثة** حالات لعلاقة الجيب الفكّي مع ذرى الأسنان العلوية :
  - (١) يفصل ذرى الأسنان عن الجيب الفكّي طبقة سميكة من العظم
  - (٢) طبقة رقيقة من النسيج العظمي
  - (٣) أو أن هناك تماس مباشر بين الغشاء المخاطي للجيب وذرى الأسنان

ملاحظة : لا يجوز أن تحرك  
الضواحك ولا الأرحاء  
العلوية بالفتل أثناء القلع







10.02.2008 21:24

# الأماكن التشريحية الهامة في الفك العلوي :

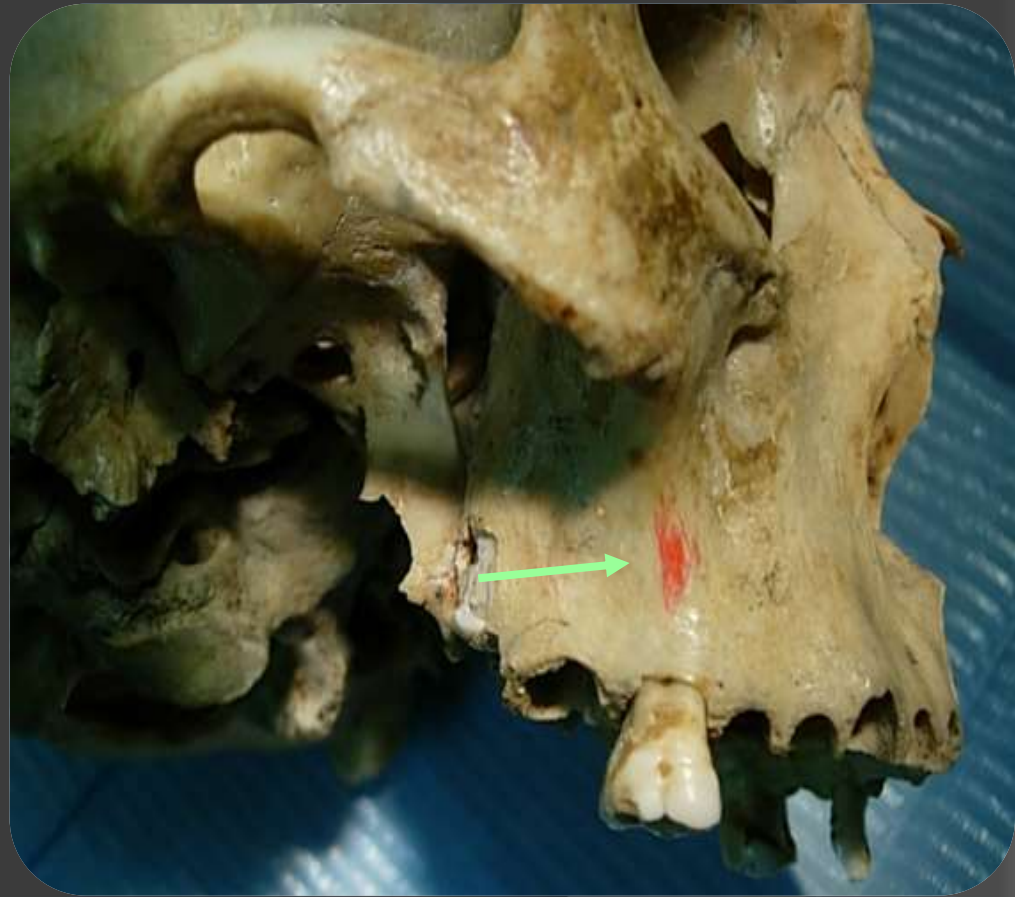
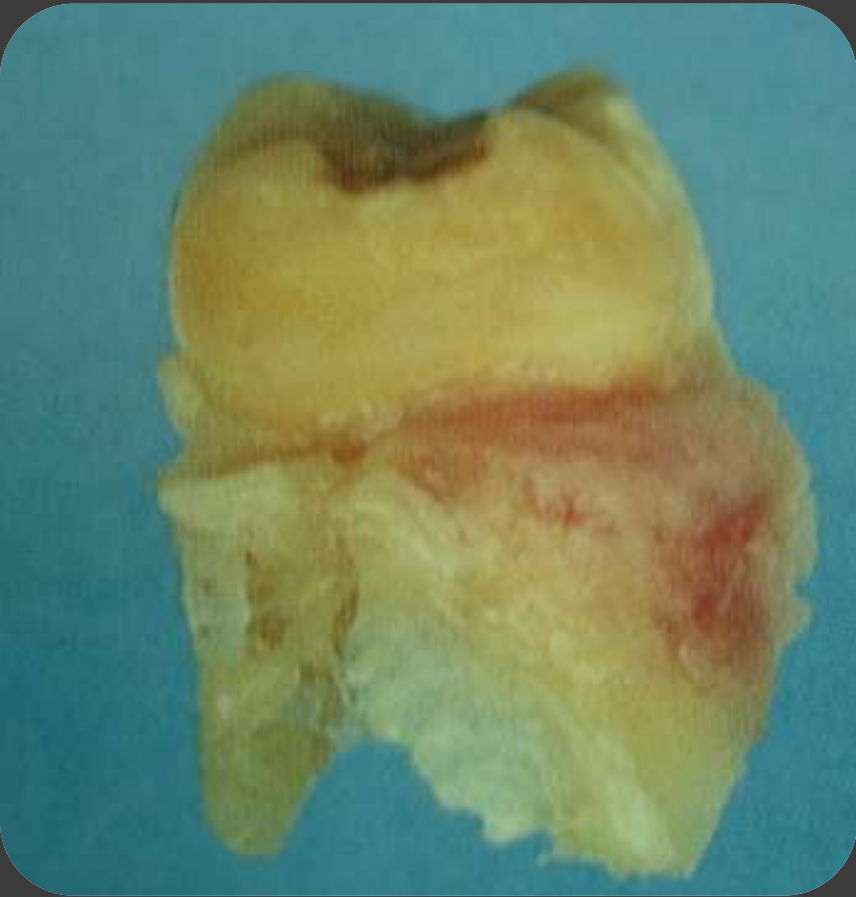## ➤ **التوء الهرمي والرحى الأولى :**

تعد الأرحاء الأولى أكثر صعوبة أثناء القلع والأسباب هي أن لها ثلاثة جذور متوزعة على شكل هرمي ( جذر حنكي متين - وجذر أنسي دهليزي - وجذر وحشي دهليزي وهو الأضعف ) سبب صعوبتها :

- تباعد جذورها وشكلها المثبت .

- وجود الناتئ الهرمي في تلك المنطقة .

عظم رقيق عند العنق ثم عظم ثخين وغالبا يحدث انكسار عنقي والتصاق عظمي سني وينقلع جزء من العظم وتتمزق اللثة في كثير من الحالات .



# الأماكن التشريحية الهامة في الفك العلوي :

➤ **الحدبة الفكية والثقبه الحنكية الخلفية والأرجاء**

**الأخيرة:**

ممکن أن يحدث أثناء قلع الأرجاء الأخيرة :

- انكسار الحدبة الفكية التي تكون دائما ملتصقة مع السن البازغة .

- انفتاح في الحب الفكى (والسبب في ذلك هو الاستخدام الخاطئ للروافع )

إذا استخدمت الروافع في قلع الرحى الثالثة يجب أن نحذر من انكسار الحدبة الفكية لان فيها منطقة أعصاب وتوعية ( العصب السنخي العلوي الخلفي فرع العصب الفكى العلوي فرع عصب مثلث التوائم ).



غالباً ما تنكسر هذه الحذبة أو ترض عند قلع الرحى الثانية أو الثالثة وخصوصاً عند استخدام الرافعة العلوية حيث تحشر الرافعة بين السن المراد قلعه والسن المجاور بحيث يكون الطرف المقعر باتجاه السن المراد قلعه والطرف المحدب باتجاه السن المجاور ويتم القلع بعملية شد وفتل نحو الأعلى والخلف.

التطبيق الخاطئ يمكن أن يخرج الرحى والحذبة الفكية في قطعة واحدة .

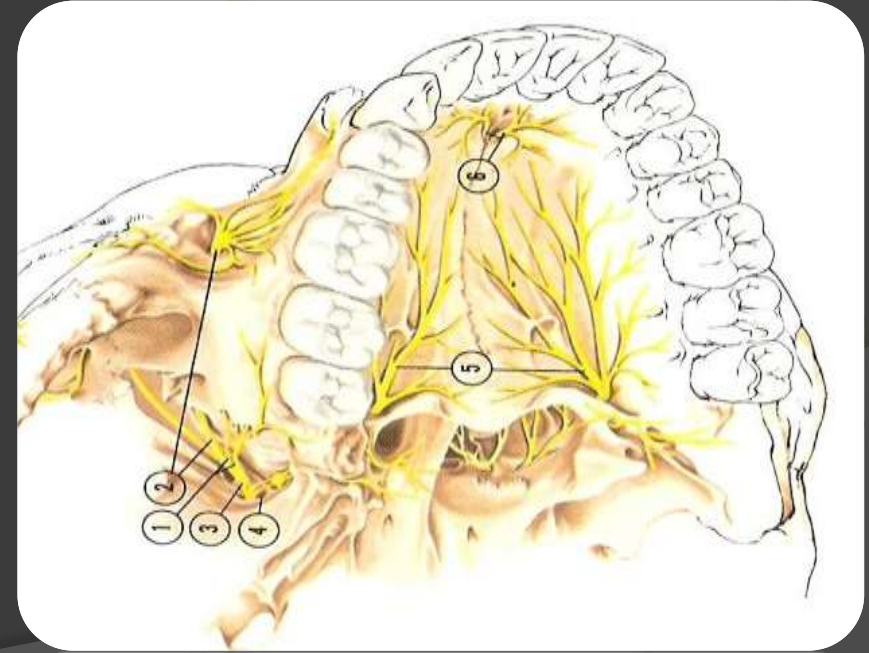
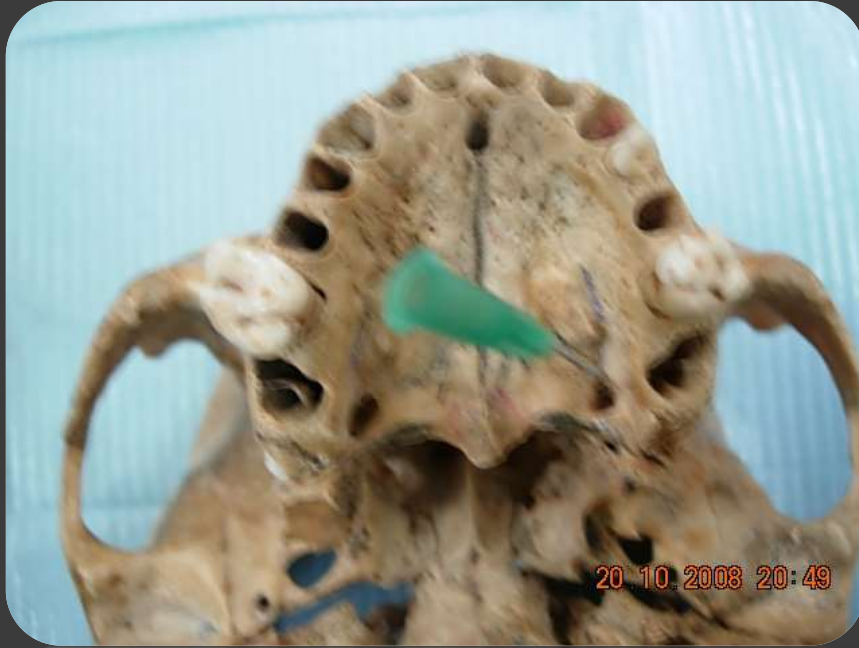# الأماكن التشريحية الهامة في الفك العلوي :

## ◆ ملاحظة :

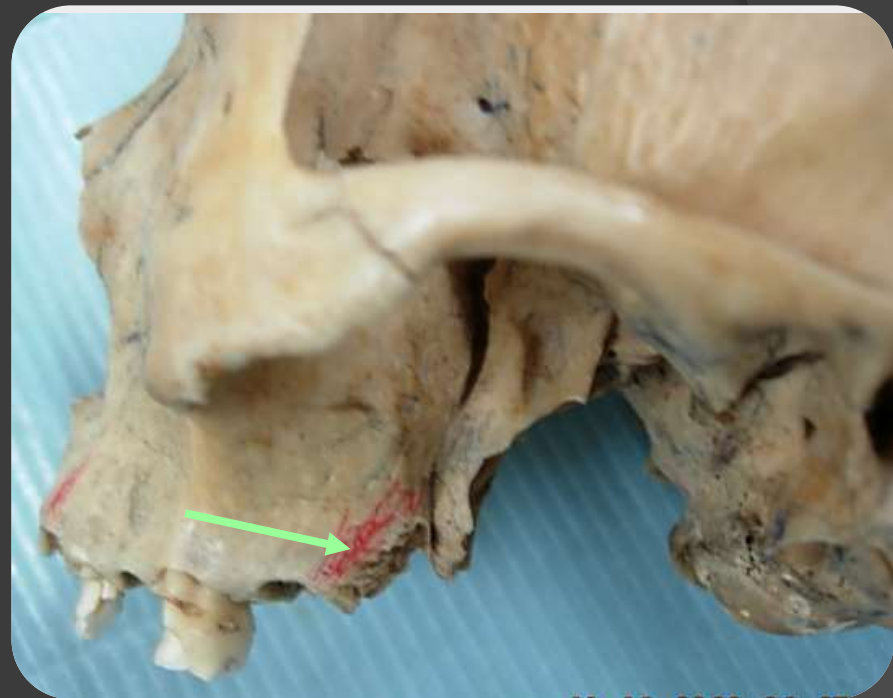
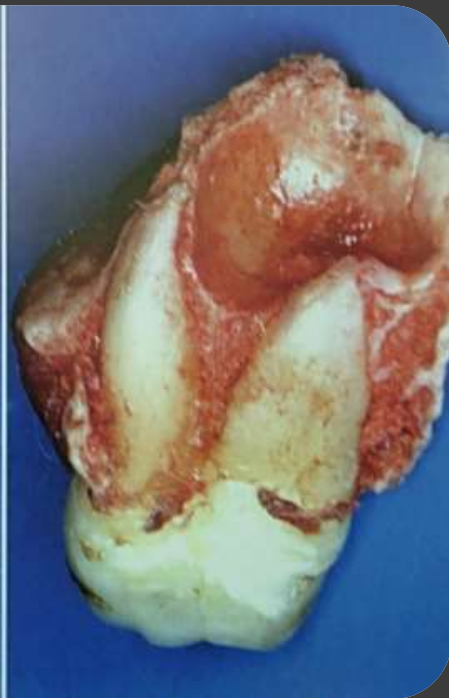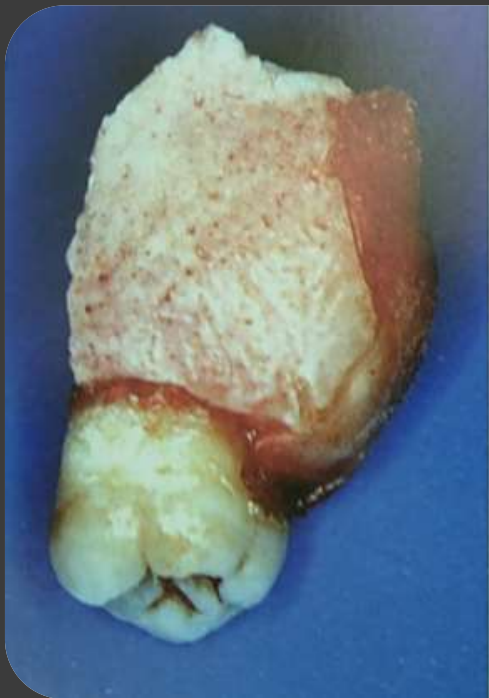إذا انكسرت الحذبة الفكية تقيم القطعة المكسورة إذا كانت كبيرة ملتصق عليها غشاء مخاطي ترد إلى مكانها ويجرى عليها خياطة عظمية أما إذا كانت القطعة صغيرة وغير ملتصقة بالغشاء المخاطي تزال هذه القطعة.

# الحدبة الفكية والثقبه الحنكية الخلفية والأرجاء الأخيرة:

وهنا يجب الانتباه الى منطقة الثقبه الحنكية الخلفية القريبة من ذروة  
الجذر الحنكي للرحى الثانية العلوية التي يخرج منها العصب الحنكي  
الكبير والأوعية المرافقة حيث يمكن رصها أثناء قلع هذه السن .



20 10 2008 20:49

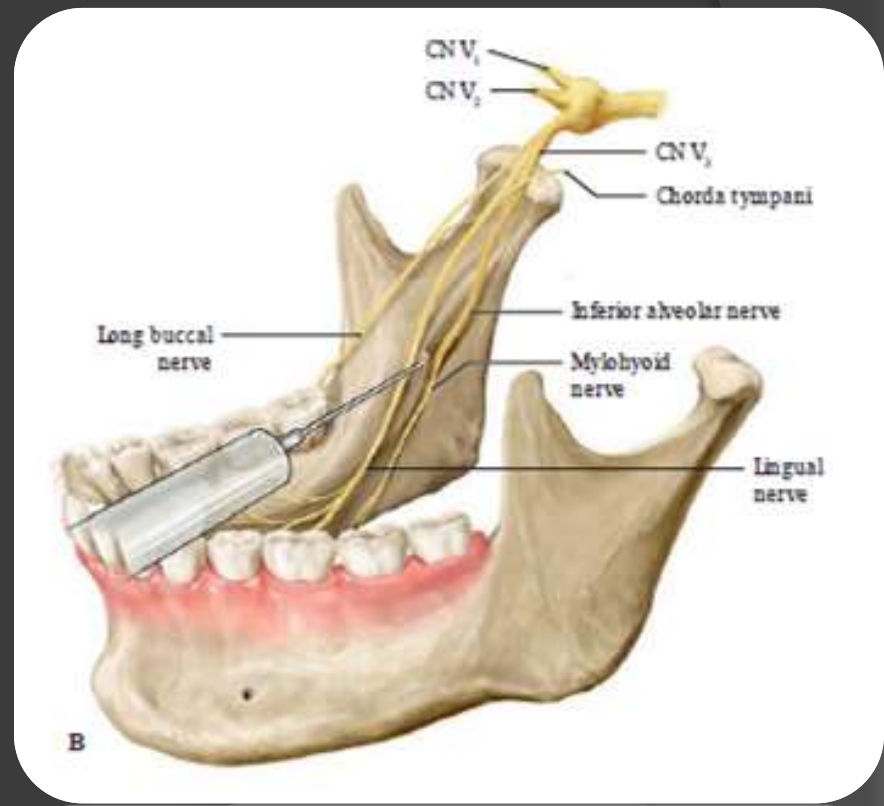
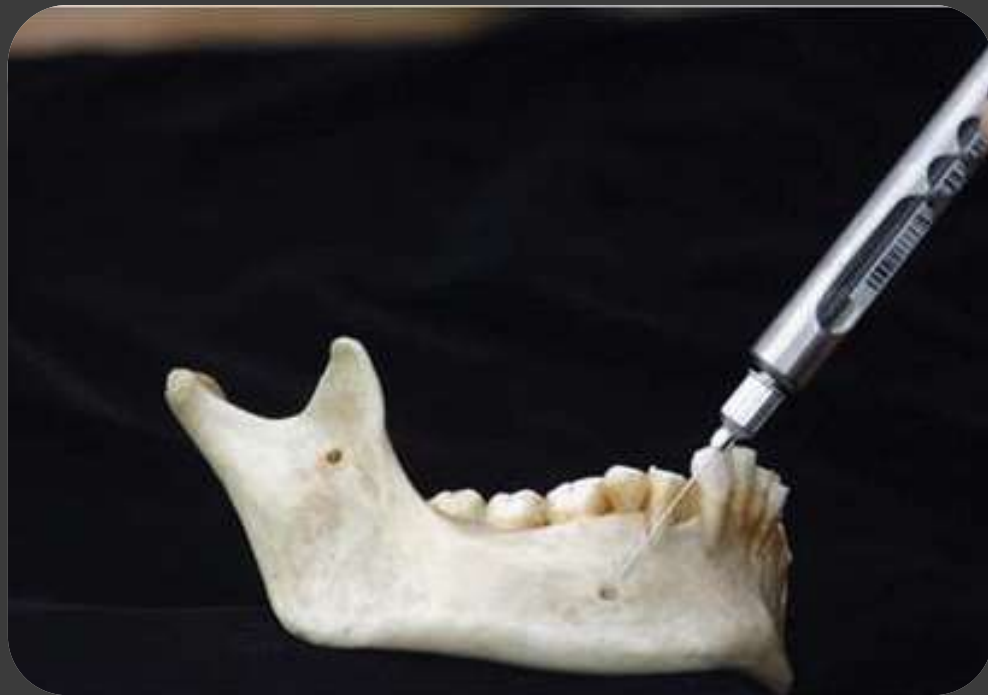

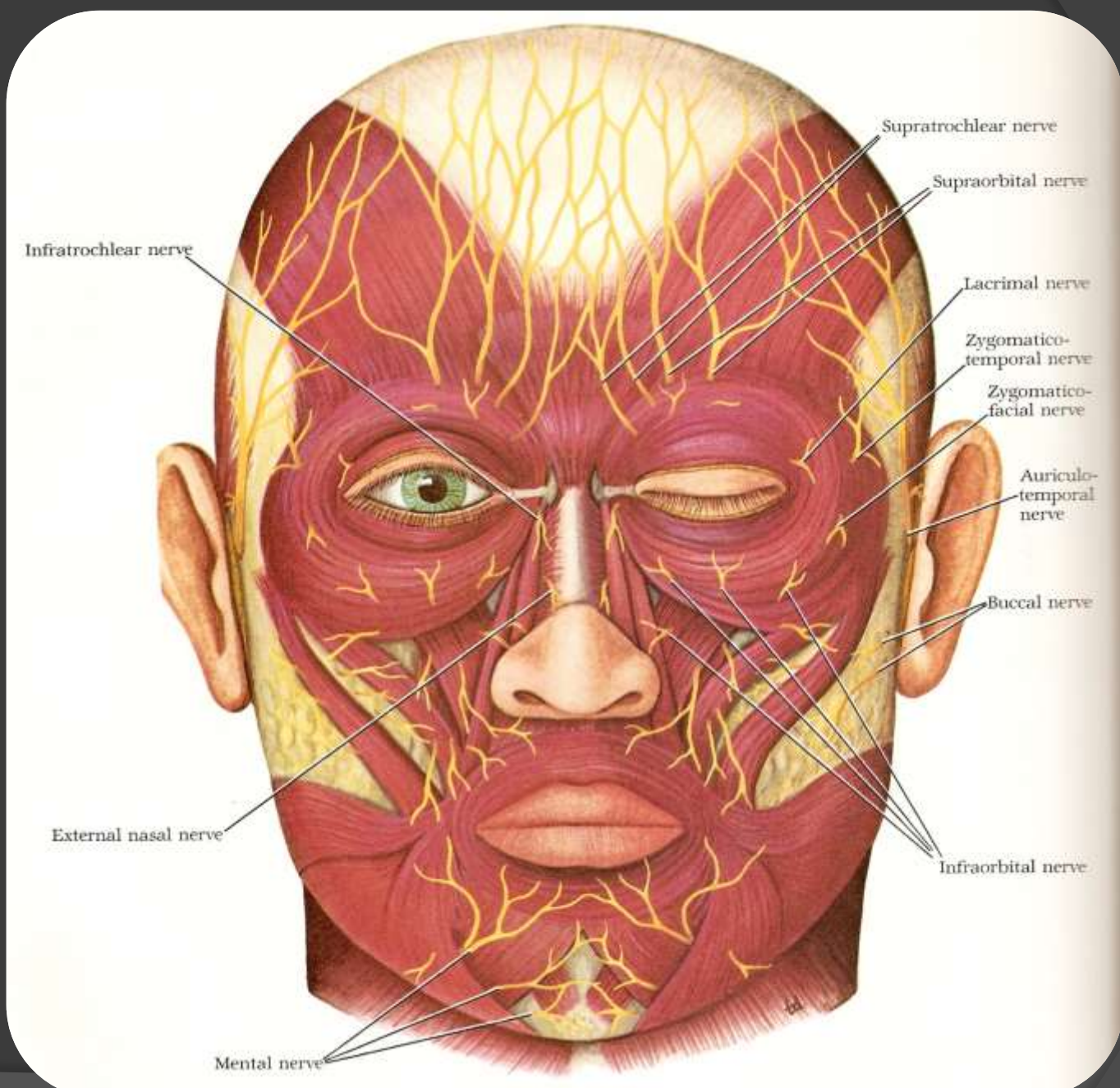
# الفك السفلي

- يكون العظم فيه كثيف قليل المرونة
- قليل الثقوب لا يوجد مسام
- التوعية مركزية للفك
- عظم متحرك

➤ محاط بأربطة وصفق وعضلات من شتى الأنواع

هنا تكمن صعوبة التخدير الموضعي وأفضلية التخدير الناحي بالتالي ينعكس هذا على عملية التخدير والتندب من بداية تشكل الخثرة حتى بداية تشكل العظم ويمكن أن يتعرض الفك السفلي إلى شتى الإنتانات أهمها التهاب السنخ الجاف والتهاب العظم والنقي.





Supratrochlear nerve

Supraorbital nerve

Lacrimal nerve

Zygomatico-temporal nerve

Zygomatico-facial nerve

Auriculo-temporal nerve

Buccal nerve

Infraorbital nerve

Infratrochlear nerve

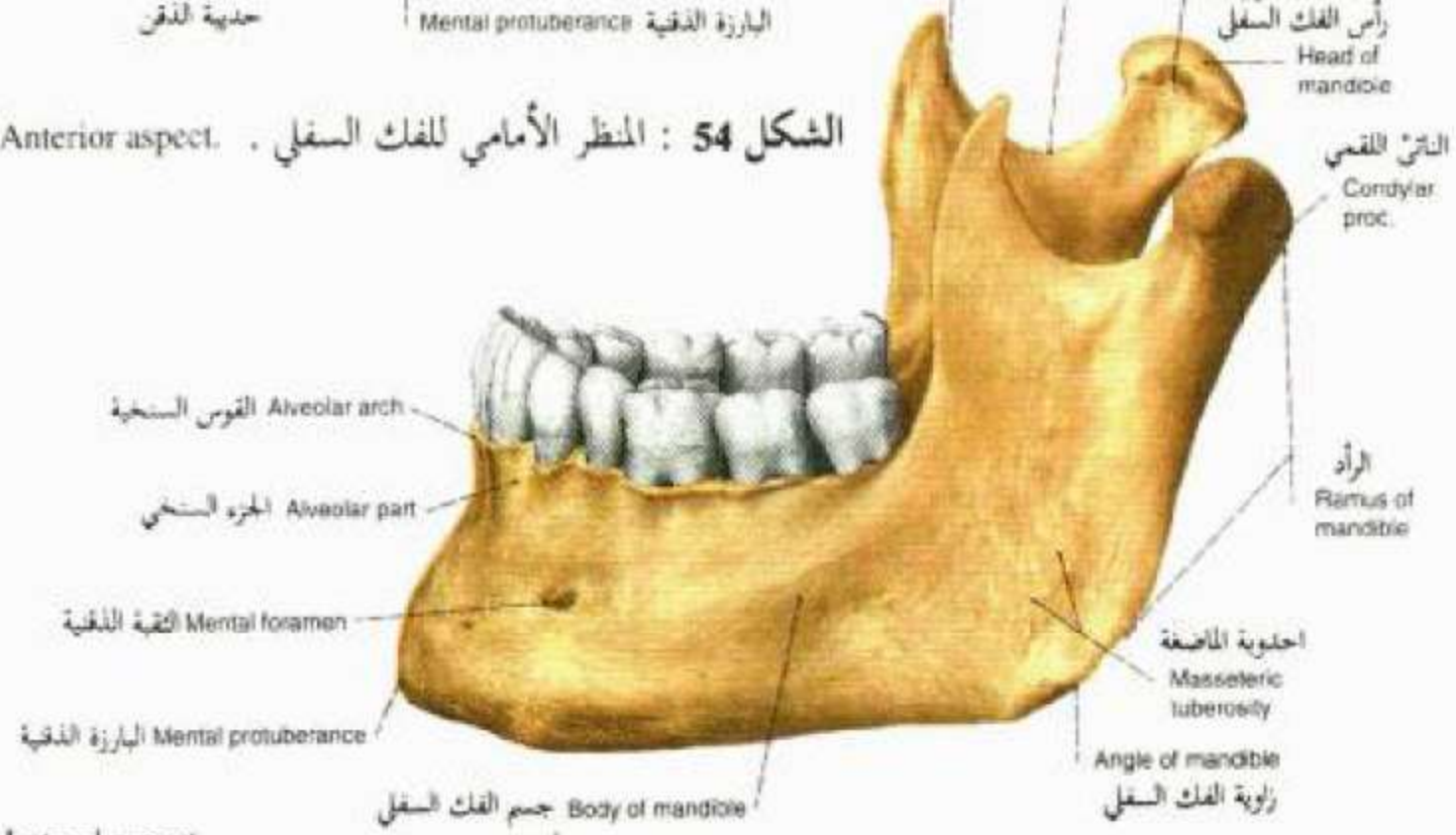
External nasal nerve

Mental nerve

قاعدة الفك السفلي Base of mandible  
 جسم الفك السفلي Body of mandible  
 Mental tubercle حديبة الذقن  
 Mental protuberance البارزة الذقنية

Coronoid proc. الثاني القاري  
 Mandibular notch الثلمة الفكوية السفلية  
 Pterygoid fovea الغرة الجناحية  
 رأس الفك السفلي Head of mandible

4. Mandible. Anterior aspect. الشكل 54 : المنظر الأمامي للفك السفلي .



الثاني القاري Condylar proc.

الرامد Ramus of mandible

احديوية الماصغة Masseteric tuberosity

زاوية الفك السفلي Angle of mandible

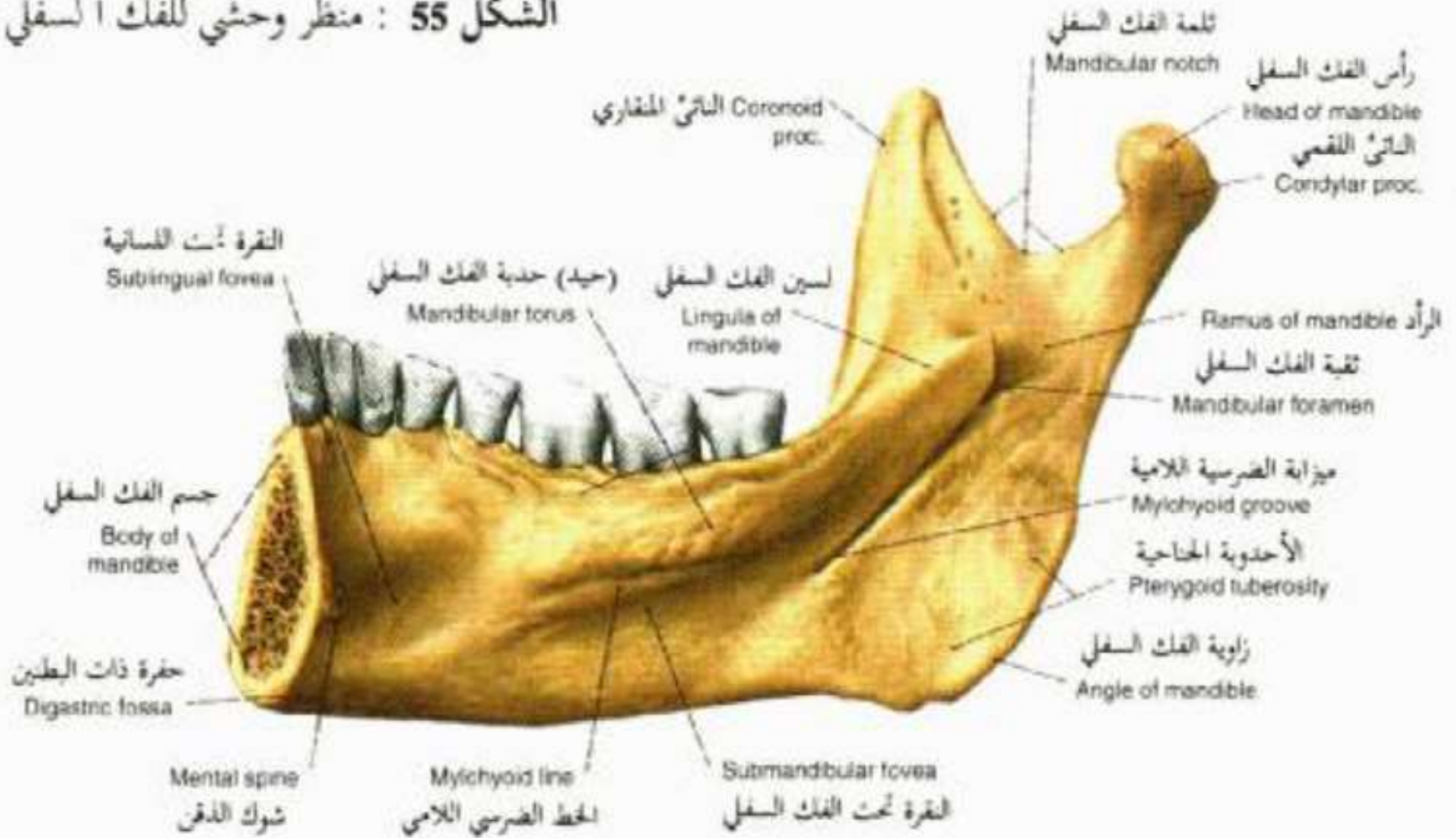
الثقب الذقنية Mental foramen  
 البارزة الذقنية Mental protuberance

جسم الفك السفلي Body of mandible

Mandible. Lateral aspect.



الشكل 55 : منظر وحشي للفك السفلي .

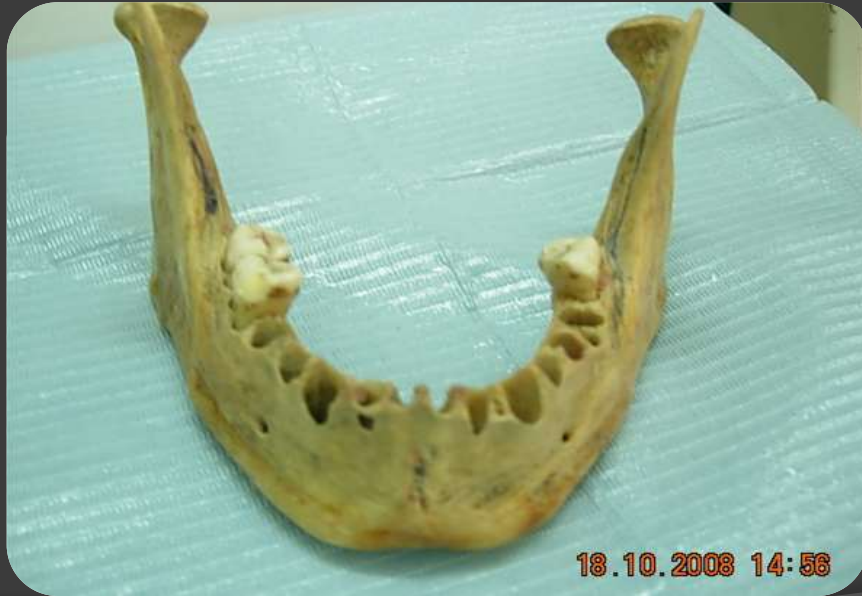

Characteristics	Part	Ossification	Comments
<p>Forms the lower jaw Described as horseshoe shaped All muscles of mastication attach to the mandible There is 1 mandible</p>	Body	<p>Intramembranous (ossifies around Meckel's cartilage)</p>	<p>Mental foramen lies on the anterior part of the lateral surface of the body External oblique line is observed on the lateral side of the mandible On the medial side of the body lies the mylohyoid line Mylohyoid line helps divide a sublingual from a submandibular fossa Posterior border of the mylohyoid line provides for attachment of the pterygomandibular raphe At the midline on the medial side are the superior and inferior genial tubercles, as well as the digastric fossa</p>
	Ramus		<p>Meets the body of the mandible at the angle of the mandible on each side Masseter m. attaches to the lateral side Medial pterygoid m. and sphenomandibular lig. attach to the medial side Mandibular foramen is located on the medial side of the ramus Superior part divides into a coronoid process anteriorly and a condylar process posteriorly, separated by a mandibular notch</p>
	Coronoid process		<p>The anteriormost superior extension of each ramus Temporalis m. attaches to the coronoid process</p>
	Condylar process		<p>Articulates with the temporal bone in the temporomandibular joint Has a neck that forms a condyle superiorly Lateral pterygoid muscle attaches to pterygoid fovea on the neck</p>
	Alveolar process		<p>Extends superiorly from the body Created by a thick buccal and a thin lingual plate of bone The part of the mandible that supports the mandibular teeth Each side of the mandible contains 5 primary and 8 permanent teeth Alveolar bone is resorbed when a tooth is lost</p>

الوصف	القسم	العضو
تتوضع <b>الثقبة الذقنية</b> في الجزء الأمامي من القسم الجانبي لجسم الفك السفلي، كما يشاهد الخط المنحرف الظاهر والباطن حيث يعتبر <b>الخط المنحرف الباطن</b> الخط الفاصل بين الحفرة تحت اللسان والحفرة تحت الفك السفلي.	<b>جسم الفك السفلي</b>	<b>الفك السفلي ذو شكل يشبه نعل الفرس ويعتبر العظم الوحيد المتحرك في الوجه حيث ترتكز عليه جميع العضلات الماضغة</b>
يلتقي مع قاعدة الفك السفلي ليشكل زاوية الفك السفلي يرتكز على الجهة الوحشية من الرأد العضلة الماضغة ومن الجهة الأنسية الرباط الوتدي الفكي الذي يرتكز على شوك سببكس والذي يتوضع وسط السطح الأنسي للرأد حيث توجد الى الخلف منه ثقبة الفك السفلي ، يتفرع الرأد في قسمه العلوي الى ناتئ منقاري في الأمام وناتئ لقمي في الخلف	<b>الرأد</b>	
يرتكز عليه الوتر العميق للعضلة الصدغية	<b>الناتئ المنقاري</b>	
يتمفصل مع العظم الصدغي ليشكل المفصل الفكي الصدغي	<b>الناتئ اللقمي</b>	
هو العظم الذي يحوي على الأسنان <b>ويمتص بعد قلع الأسنان</b>	<b>العظم السنخي</b>	

# الأماكن التشريحية الهامة في الفك السفلي :

- المنطقة الأمامية للفك السفلي والقواطع السفلية
- الثقب الذقني والضواحك السفلية
- القناة السنخية السفلية والارجاء السفلية
- العصب اللساني
- المفصل الفكي الصدغي .



18.10.2008 14:56

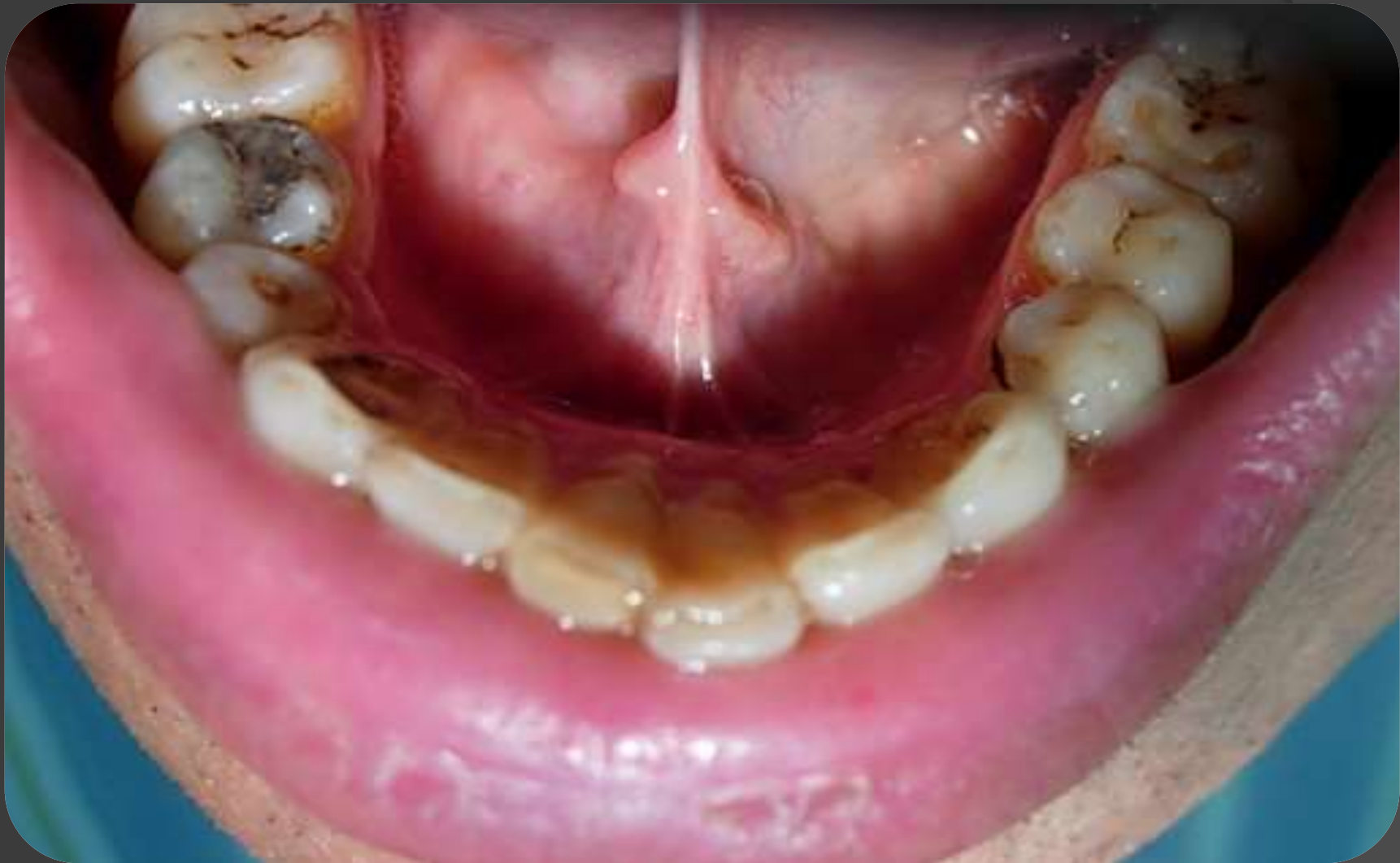18.10.2008 14:56

# الأماكن التشريحية الهامة في الفك السفلي :

## ➤ المنطقة الأمامية للفك السفلي والقواطع السفلية:

إلى الخلف قليلا من القواطع السفلية هناك فوهتي قناة وارطون ( يجب الانتباه إلى انزلاق الأدوات ) وكذلك ارتكاز العضلات الذقنية اللسانية والذقنية اللامية.

شكل القواطع بيضوي عملية الفتل أثناء القلع ليست كعملية الفتل في العلوي نقتل بدرجة قليلة لتوسيع فوهة السنخ.



# الأماكن التشريحية الهامة في الفك السفلي :

## ➤ المنطقة الأمامية للفك السفلي والقواطع السفلية:

الحفرة الذقنية أو القاطعة : وهي عبارة عن انخفاض صغير يقع إلى جانب الناشزة الذقنية في أسفل جذري الرباعية والناناب، تشاهد في هذه الحفرة فوهات أو ثقبات عظمية صغيرة تسمح للمحلول المخدر المحقون في هذه الحفيرة أو ما حولها (تخدير تحت السمحاق subperiosteal infiltration anesthesia) أن ينفذ إلى النسيج الاسفنجي للعظم مما يعمل على تخدير العصب القاطع incisive nerve، فتتخدر بذلك الأسنان القاطعة السفلية، ويشمل التخدير الصفائح السنخية والنسج الرخوة التي تسترّها، وتوضح أهمية مثل هذا النوع من التخدير بالارتشاح عند اليافعين الصغار ومتوسطي الأعمار، أما عند الكهول فإن مثل هذه الثقب، قد تُسد، أو تتكلس مما يصعب معه الحصول على تخدير عميق كافي للتداخل الجراحي على هذه المنطقة .

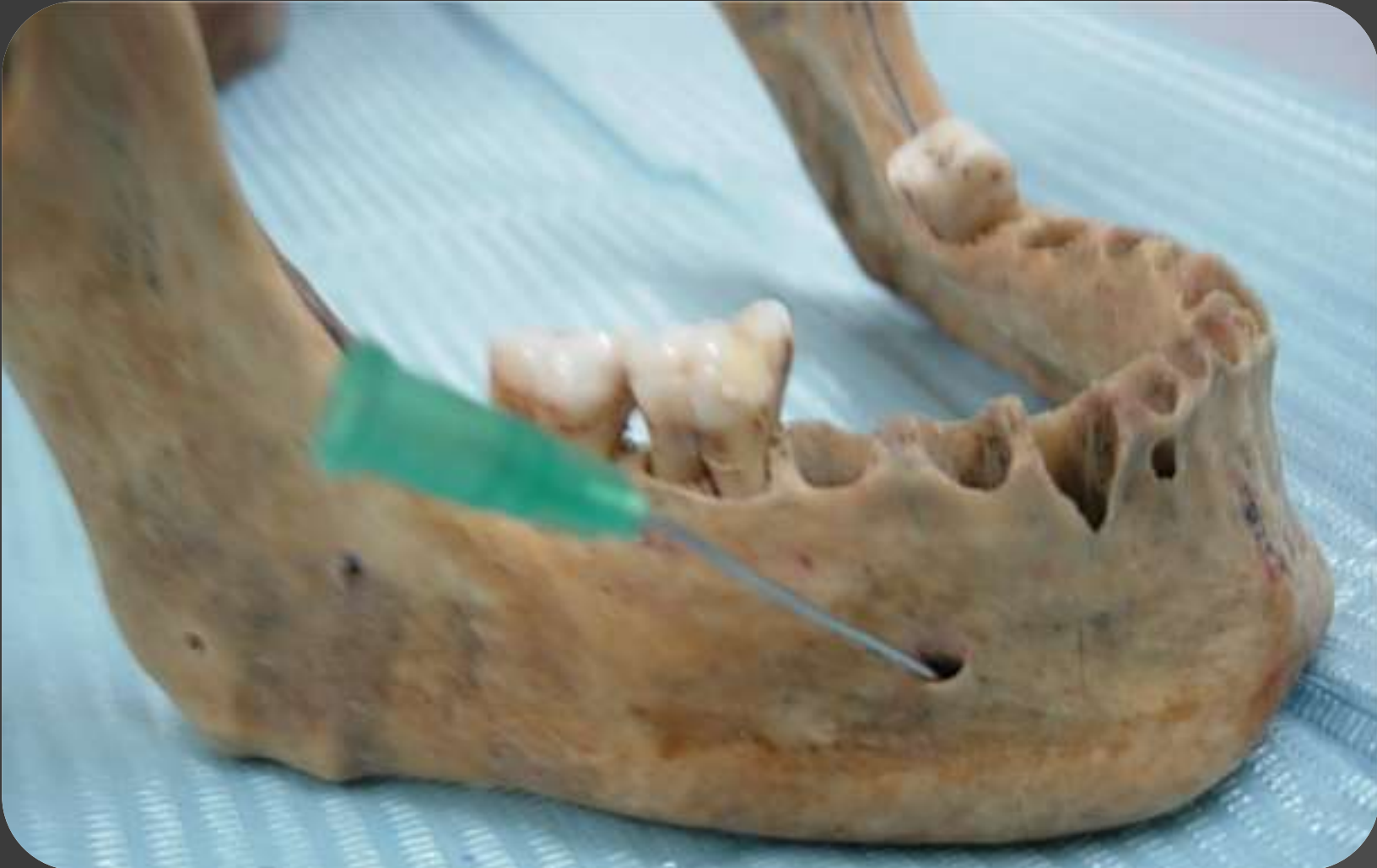# الأماكن التشريحية الهامة في الفك السفلي :

## ➤ الثقة الذقنية والضواحك السفلية:

إن فوهة الثقة الذقنية التي يخرج منها العصب الذقني تقع بين ذروتَي الضاحكتين و يجب عدم قتل الضاحك الثاني ما أمكن لان هناك احتمال أن يكون له جذران

وإن رض العصب الذقني يؤدي إلى حدوث خدر مؤقت أو دائم في منطقة الشفة السفلية والذقن الموافقة .





# الأماكن التشريحية الهامة في الفك السفلي :

➤ **القناة السنخية السفلية والارحاء السفلية**

**الأرحاء الأولى :**

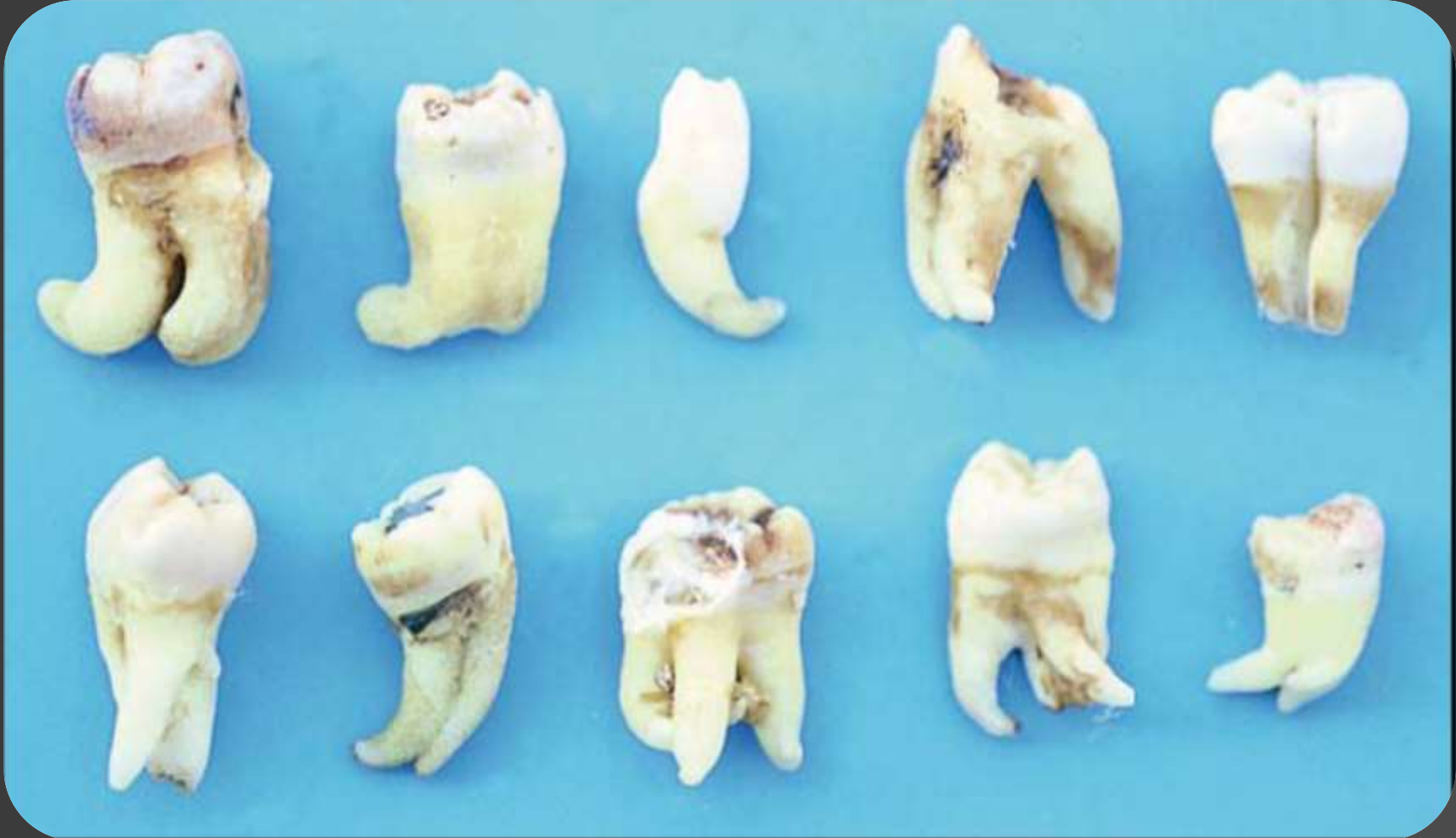لها جذر أنسي وجذر وحشي يكونان متباعدين قليلا بالتالي عملية القلع فيها شئ من التثبيت

**الأرحاء الثانية :**

ليس لها خصوصية ممكن أن تتعرض لبعض الشذوذات

**الأرحاء الثالثة :**

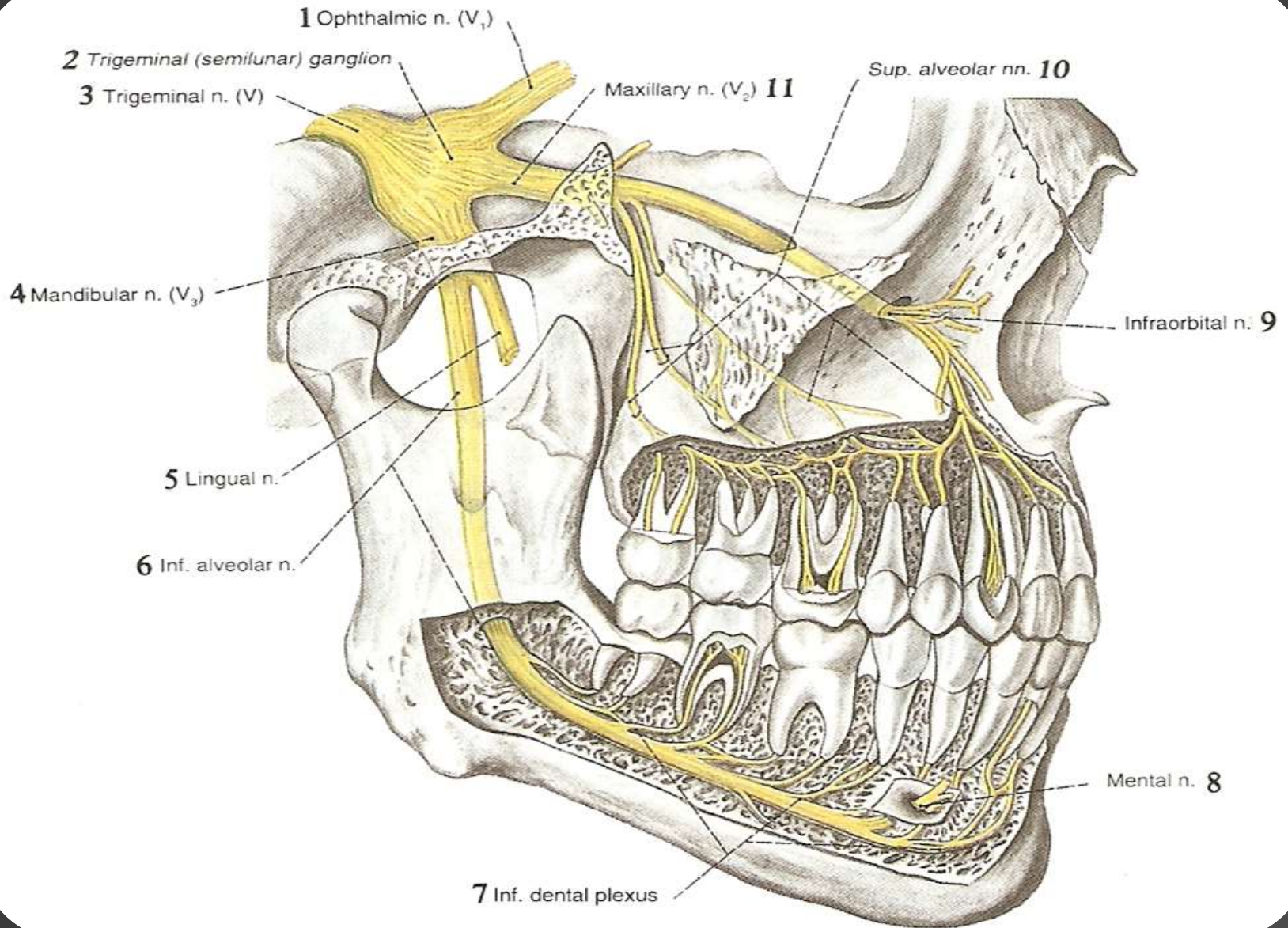
شاذة بالشكل والحجم والتوضع



# الأماكن التشريحية الهامة في الفك السفلي :

## ➤ القناة السنخية السفلية والارحاء السفلية

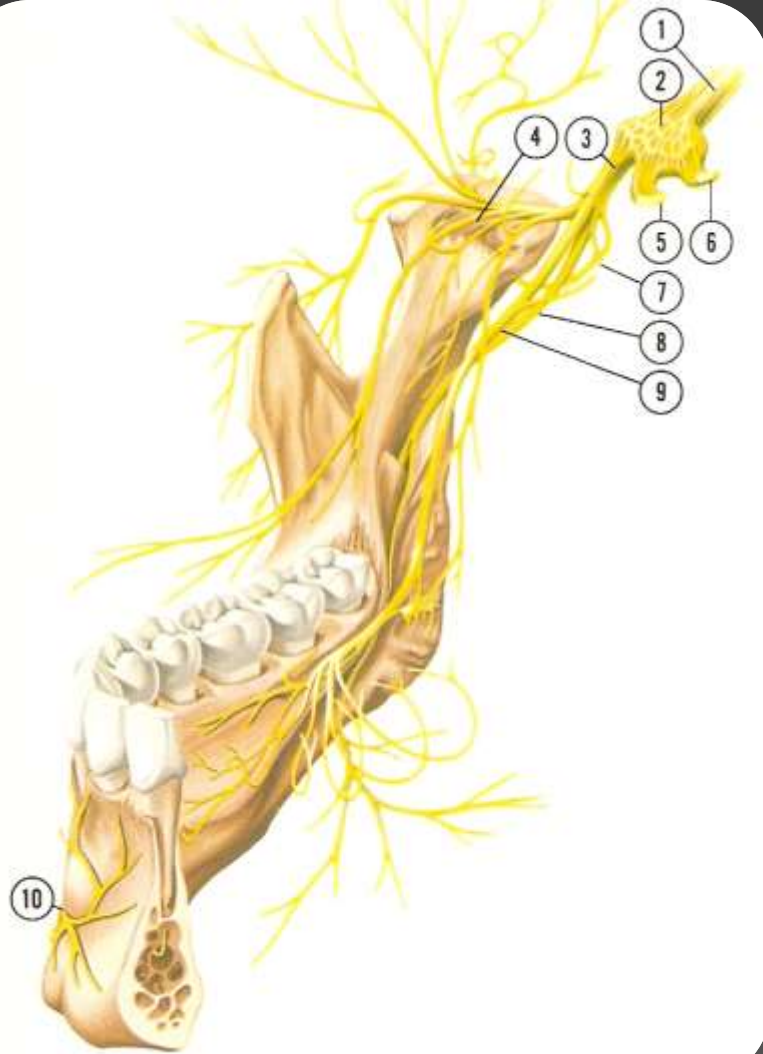
- ❖ تبدأ القناة السنخية السفلية من شوك سبيكس وتتجه نحو الأسفل قريبا من جذور الأرحاء الثالثة.
- ❖ وهي عبارة عن نفق يمر فيه العصب السنخي السفلي فرع مثلث التوائم والحزمة الوعائية المرافقة وتبعد عن ذرى الأرحاء السفلية تقريبا 5 ملم عن الثالثة -7ملم عن الثانية -9ملم عن الأولى.
- ❖ كثيراً ما ينثقب سقف القناة أو يتمزق أو تندخل قطعة من الجذر فيها عندئذ يجب أن نتوقف عن القلع ونرسل المريض إلى أخصائي جراحة الفكين مع إجراء صورة شعاعية
- ❖ وإن رض العصب السنخي السفلي قد يحدث خدرا مؤقتا أو دائما في منطقة الشفة السفلية والذقن الموافقة .



# الأماكن التشريحية الهامة في الفك السفلي :

## العصب اللساني والحزمة الوعائية المرافقة:

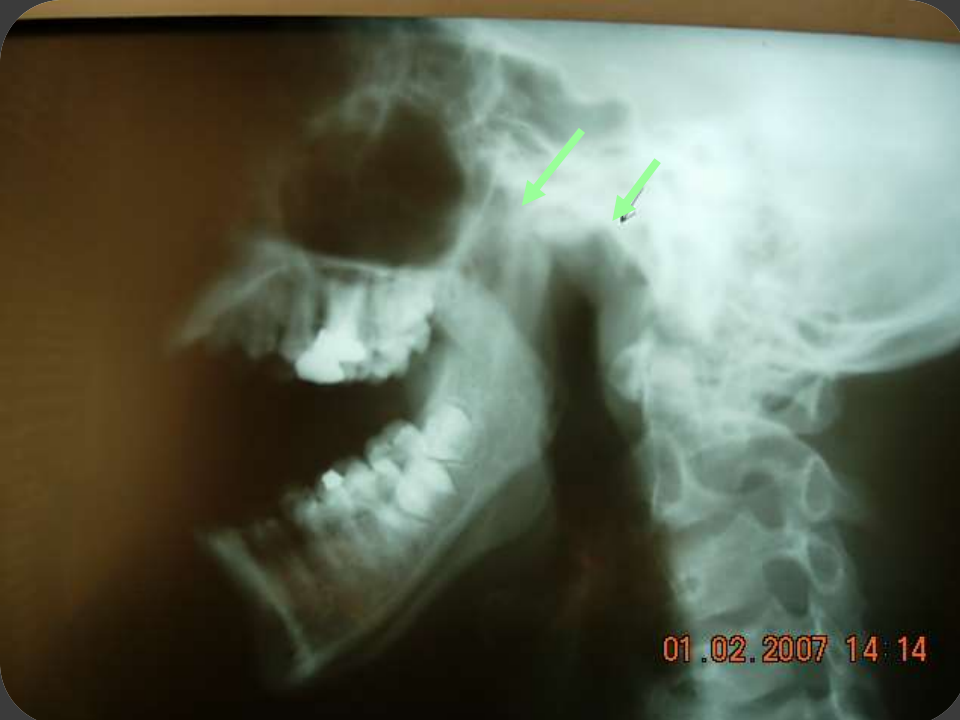أي انزلاق للروافع أو الكلابية باتجاه العصب اللساني أثناء قلع الرحى الثالثة والثانية قد يقطع الحزمة الوعائية العصبية وتعرض لمشكلتين مشكلة نزفية وفقدان الحس أو اضطرابه في ثلثي اللسان الأماميين الموافقين لجهة الإصابة .



# الأماكن التشريحية الهامة في الفك السفلي :

## المفصل الفكّي الصدغي:

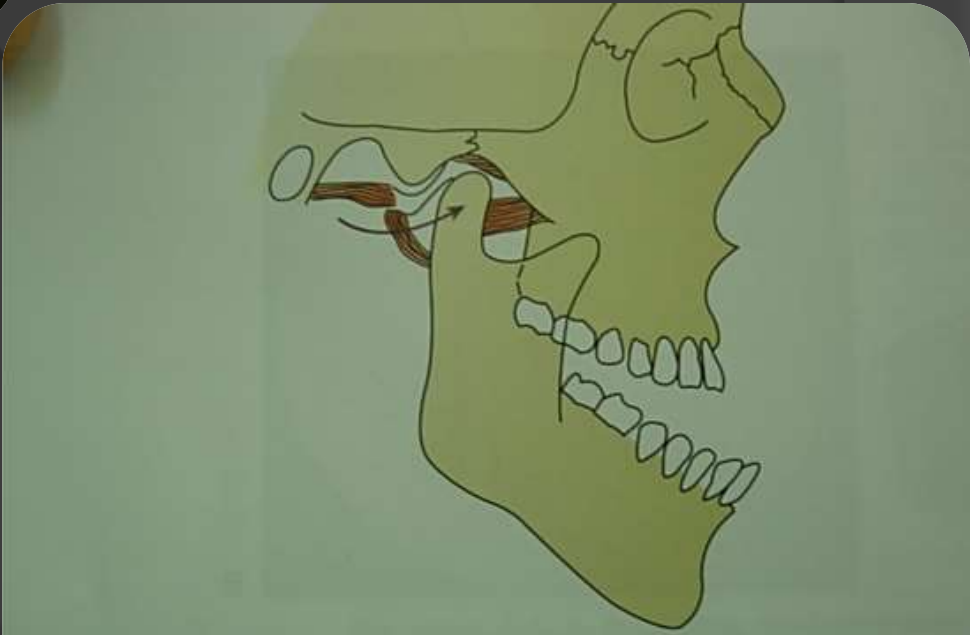
- إن الفك السفلي عظم متحرك ويرتبط عظم الجمجمة بالمفصل الفكّي الصدغي
- فالقلع الراض وتطبيق قوة كبيرة على الفك السفلي قد يؤدي إلى **خلع المفصل** وخروج اللقمة من الجوف العنابي و تعرض المريض إلى ألم ووضع نفسي سيء.
- يجب تثبيت الفك السفلي جيداً أثناء القلع حتى لا يحدث تمزق في الأربطة أيضاً .وعند حدوث الخلع يجب اللجوء إلى طريقة **NELATON** لرد المفصل الفكّي الصدغي.



01.02.2007 14:14

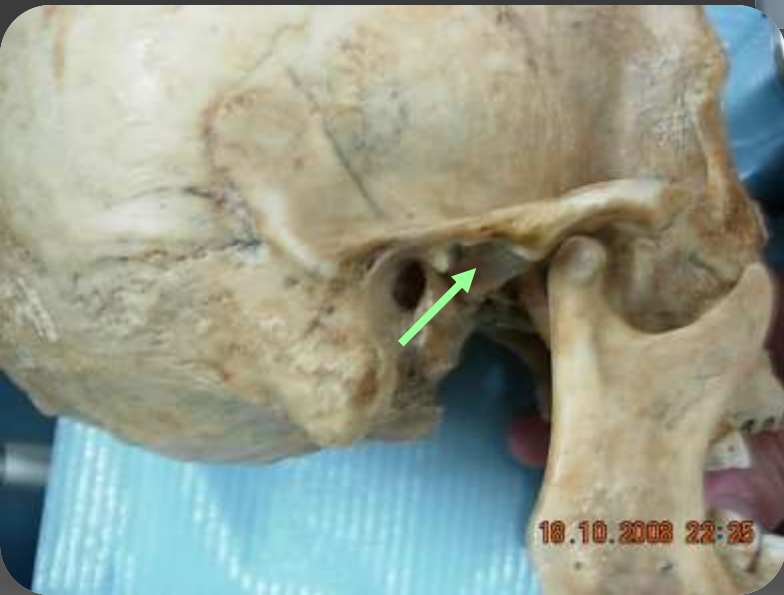
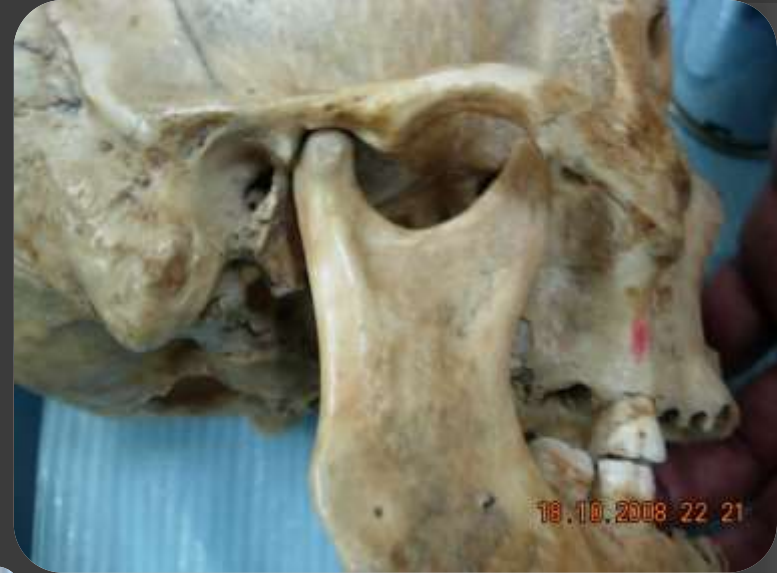

01.02.2007 14:14



**FIGURE 30-14** Diagram demonstrating hypermobility of joint allowing dislocation of condyle anterior to articular eminence.





شكراً لحسن استماعكم

