

مضاعفات قلع الأسنان وتديرها

---

- من المعروف أنّ مضاعفات قلع الأسنان متعددةً ومتنوعةً حيث يمكن أن يحدث بعضها **حتى عند تطبيق العناية القصوى أثناء القلع**، ولكن يمكن تجنب بعضها الآخر إذا ما طبقت الطريقة الصحيحة المتبعة للتعامل مع الصعوبات المشخّصة أثناء التقييم الدقيق قبل القلع.

• وهذا ما يمكن تحقيقه بواسطة الطبيب الذي يلتزم بالمبادئ الجراحية أثناء القلع.

• وفي ما يلي سنتناول أهم المضاعفات **الموضعية** و**العامة** التي يمكن أن تحدث أثناء **قلع الأسنان** أو **بعد القلع** وكيفية تدبيرها.

## • الفشل Failure:

• الفشل في تأمين التخدير: يحدث الفشل في تأمين التخدير عادةً

بسبب التقنية الخاطئة في التخدير أو الجرعة غير الكافية من

المادة المخدرة. فمن الصعب قلع السن بشكلٍ جيدٍ ما لم يكن

للطبيب والمريض ثقةٌ تامةٌ بالتخدير ودوره بالعمل المراد

إجراؤه، وعند استخدام التخدير الموضعي يجب اختبار

فعاليته وتأثيره قبل البدء بالقلع.

• وبعد التوضيح للمريض أنّه على الرغم من أنّه يمكن أن يشعر بضغطٍ فيجب ألاّ يشعر بأي إحساسٍ بحدّة المسبر الكليل الذي يُدفع بقوةٍ داخل العنق اللثوي على السطوح الدهليزية واللسانية للسن المراد

قلعه.

• فإذا لم يشعر المريض بشيءٍ يكون قد تمَّ

تأمين التخدير، أمّا في حال شعوره

بالضغط دون الألم يكون قد تمَّ تحقيق

التسكين ولكن يشير الألم إلى ضرورة

حقن كميةٍ إضافيةٍ من المحلول المخدر.

الفشل في قلع السن باستخدام الكلابة أو الرافعة  
**FAILURE TO REMOVE THE TOOTH WITH  
EITHER FORCEPS OR ELEVATOR**

- في حال فشل الطبيب في إحداث استجابة عند تطبيق قوة معتدلة باستخدام الكلابة أو الرافعة عندها يجب وضع هذه الأدوات جانباً والبحث عن سبب الصعوبة في القلع، وفي معظم الحالات يكون قلع السن أفضل بالجوء لتجزئته.

# الكسور :FRACTURES

• كسر تاج السن المراد قلعه

• قد يكون كسر تاج السن أثناء القلع أمراً لا يمكن تجنبه إذا كان السن ضعيفاً بسبب النخر أو وجود حشوة ترميمية كبيرة أو المعالجة اللبية وهنا يجب تنبيه المريض قبل البدء بالقلع باحتمال انكسار السن أثناء القلع. ومع ذلك فإنه عادةً ما يحدث

• \* بسبب تطبيق قوة زائدة أو غير مدروسة.

• \* التطبيق غير الملائم للكلاية على السن كتطبيق فكي الكلاية على التاج بدلاً من الجذر.

• \* أو بشكلٍ لا يتوافق مع المحور الطولي للسن.



• و السرعة هي السبب الأساسي لجميع هذه الأخطاء التقنية والتي يمكن تجنبها عندما يعمل الطبيب بشكلٍ نظامي ومنهجي. وإن تطبيق قوةٍ زائدةٍ كجهدٍ للتغلب على المقاومة عند القلع هو إجراء غير مبرر ويمكن أن يؤدي لكسر تاج السن.

• عندما يحدث الكسر التاجي Coronal Fracture فإنّ

الطريقة المستخدمة لإزالة الجزء المتبقي من السن

ستُحدد عن طريق كمية الجزء المتبقي من السن وسبب

حدوث الكسر، وأحياناً فإنّ التطبيق الإضافي للكلاية أو

الرافعة سيمكننا من قلع السن وفي بعض الحالات يجب

استخدام طريقة القلع عبر السنخ Trans-alveolar

.Method

## كسر جذر السن المراد قلعه :

- يمكن التقليل من حدوث كسور الجذور التي تفاجئنا أحياناً أثناء القلع عندما يؤخذ بعين الاعتبار صعوبة شكل جذر السن المراد قلعه.
- يمكن أن تسبب العوامل المسببة لكسر التاج أيضاً كسر الجذور .
- وعلى الرغم من أنّ جميع أجزاء الجذور يجب إزالتها بشكلٍ عامٍ فمن الحكمة الإبقاء عليها في حالاتٍ محددةٍ.
- يمكن تعريف ذروة الجذر Root Apex بأنها الجزء الذروي من الجذر الذي لا يتجاوز طوله الأعظمي 5 مم، وقد يكون من الضروري إزالة كمياتٍ كبيرةٍ من العظم للوصول لمثل هذه الذرى وإزالتها.

• ونادراً ما تسبب الذرى المتبقية للأسنان الحية

عند المرضى ذوي الصحة الجيدة مشاكل كالإنتان

أو رد فعلٍ على أنها جسم أجنبي، وفى معظم

الحالات يجب أن تُترك إلا إذا كانت متوضعةً في

أماكن تكون فيها عرضةً لأن تصبح مكشوفةً عند

وضع الأجهزة السنية أو حدوث أعراض.

• يشمل قلع الثلث الذروي من الجذر الحنكي للرحى العلوية إزالة كمية كبيرة من العظم السنخي، كما يمكن أن يتعقد الوضع بدفع هذا الجزء **داخل الجيب الفكي** أو **خلق اتصالٍ فموي جيبي**، لذا من المفضل ترك مثل هذه الأجزاء في معظم الحالات وتترك تحت المراقبة، وعندما يستطب إزالتها يجب أن يسبق هذا الإجراء الفحص الشعاعي ومن ثم إزالتها بواسطة طبيب ذي خبرة باستخدام الطريقة المناسبة.

• وكذلك الأمر عند قلع الثلث الذروي للأرحاء السفلية حيث لا يؤدي قرار إزالة هذه الذرى إلى أذية العصب السنخي السفلي.

• عندما ينكسر السن أثناء القلع يجب أن يحاول

طبيب الأسنان التحقق من السبب بواسطة الوسائل

السريرية وأحياناً الشعاعية في بعض الحالات.

وعادةً ما يقدم فحص جزء السن الذي أزيل دليلاً

مفيداً لمعرفة كلٍ من حجم وتوضع الجزء المتبقي

من السن، بعد ذلك يجب تقييم كلٍ من الزمن

والتسهيلات المتطلبة لإتمام عملية القلع.

• فإذا ما كان أحد أو كلاً من هذه المتطلبات

غير متوفرٍ يجب أن لا يحاول الطبيب إزالة

الجزء المتبقي، ولكن يجب عليه إزالة أي

نسيجٍ لبي مكشوفٍ وتغطية هذه الأجزاء

بضمادٍ من أكسيد الزنك والأوجينول.

• بعد ذلك يجب وضع الترتيبات لإزالة تلك الأجزاء

بواسطة الطبيب نفسه أو بمساعدة زميله تحت

الظروف التي تؤمن النجاح. ونادراً ما يكون الألم

التالي عرضاً لمثل هذه الحوادث إذا تم اتباع هذه

الطريقة ولم تُمزق الأنسجة الداعمة بالمحاولات

العقيمة وغير الملائمة والعجولة لإتمام عملية

القلع.



## كسر السن المجاور أو المقابل

• يمكن تجنب كسر السن المجاور أو المقابل أثناء

القلع، حيث يبين الفحص الدقيق قبل القلع فيما إذا

كان السن المجاور للسن المراد قلعه منحوراً أو

مرمماً بحشوة كبيرة. وإذا كان السن المراد قلعه

هو دعامة لجسر فهنا يجب تقسيم الجسر

بالأقراص الماسية الفاصلة قبل القلع.

• كما يجب إزالة النخور والحشوات الناقصة أو الزائدة من

الأسنان المجاورة ووضع الحشوات المؤقتة قبل القلع.

ويجب أن لا تُطبق أي قوة على أي سنٍ مجاورٍ أثناء

القلع، وأن لا تُستخدم الأسنان الأخرى كنقطة ارتكازٍ

للرافعة إلاّ في حال قلعها في نفس الجلسة. ويمكن أن

تتكسر الأسنان المقابلة إذا خضع السن المراد قلعه لقوة

غير مُسيطرٍ عليها وارتطمت الكلابية بها، لذا فإن تقنيات

القلع المسيطر عليها بحذرٍ تمنع حدوث هذه المضاعفة.

• يمكن أذية عدة أسنان أثناء إجراء القلع تحت التخدير العام

بواسطة الاستخدام الطائش لفواتح الفم والدعامات.

• ويجب ملاحظة وجود الأسنان المرممة بحشوات كبيرة أو

الأسنان المتحركة وكذلك التيجان والجسور وأخذها بعين

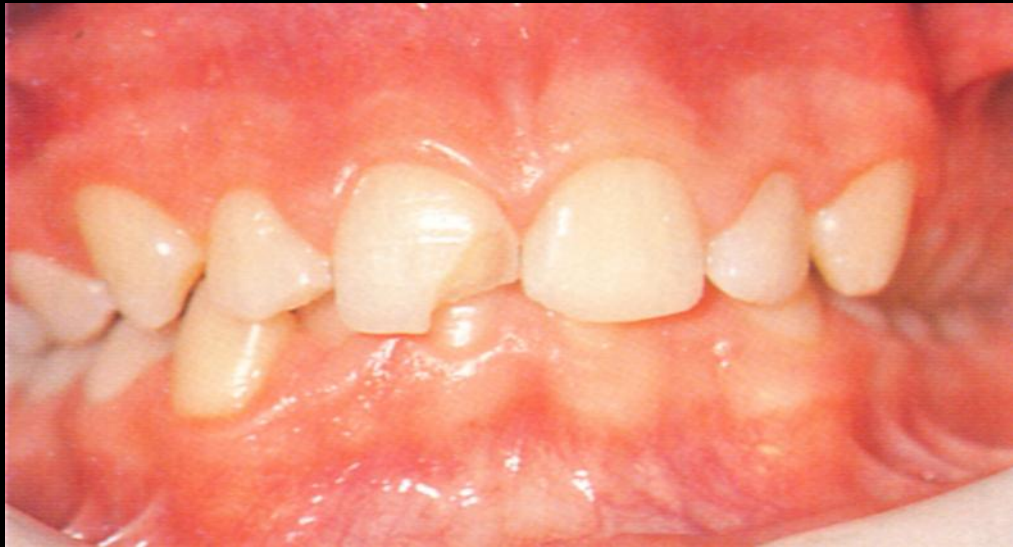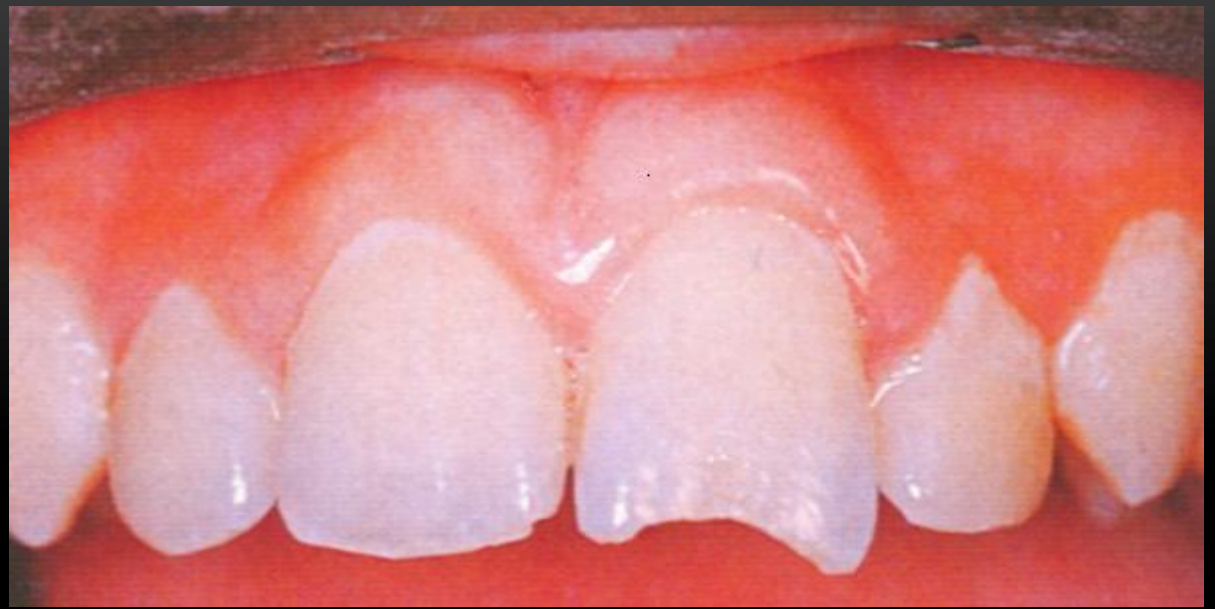الاعتبار من قبل المخدر، حيث يجب تجنب مثل هذه الأسنان

أثناء إدخال فواتح الفم أو الدعامات، ويفضل إذا أمكن عدم

استخدام فواتح الفم. كما يجب وضع فواتح الفم والدعامات تحت

الرؤية المباشرة أو توجيهها بواسطة طبيب الأسنان في حال

إدخالها من قبل المخدر الواقف خلف المريض.



# كسر العظم السنخي

• إنَّ كسر العظم السنخي هو مضاعفةٌ شائعةٌ لقلع الأسنان حيث يبين فحص الأسنان المقلوعة التصاق شظايا من العظم السنخي بعددٍ منها. ويمكن أن يكون هذا بسبب:

• \* الاحتواء العرضي للعظم السنخي بين فكّي الكلابة

\* أو نتيجةً لتطبيق قوى زائدة على الصفيحة السنخية سواءً الدهليزية أو اللسانية.

• \* أو بسبب شكل الجذور.

• \* أو شكل السنخ.

• أو التغيرات المرضية في العظم نفسه.

• \* يمكن الوقاية من كسر الصفائح السنخية ولا سيما

الصفائح الدهليزية بتثبيت السنخ أثناء القلع وقلقلة

السن أو الجذر بشكل جيد قبل إزالته بواسطة

الكلابية أو الرافعة حتى لا نضطر لتطبيق قوة كبيرة

لإزالته.

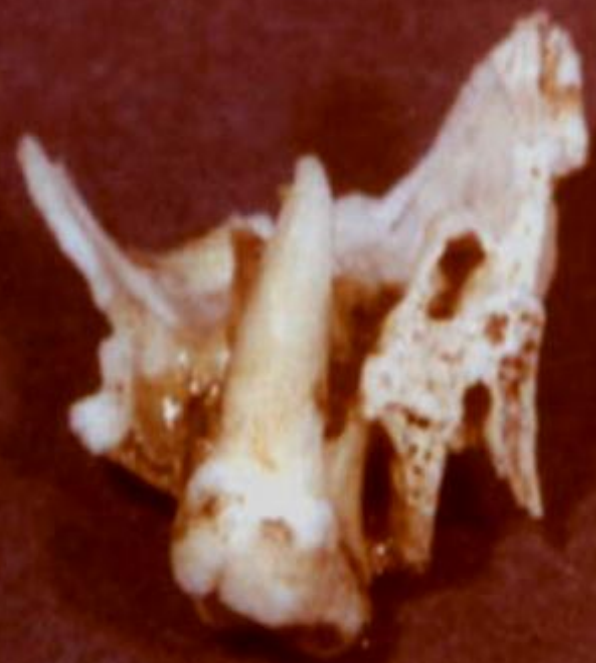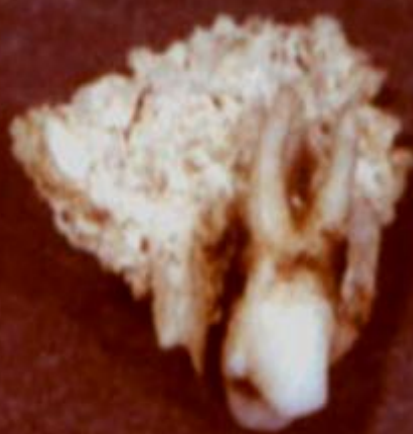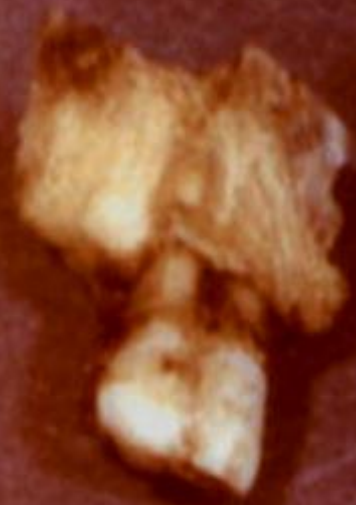• \* ويجب إزالة النتوءات العظمية الحادة باستخدام

مقراض العظم وتنعيم الحواف العظمية بمبرد العظم.

• \* وعادةً ما يختلط قلع الأنياب بكسر الصفيحة الدهليزية وخاصةً عندما يكون العظم السنخي ضعيفاً بسبب قلع الرباعية أو الضاحك الأول قبل قلع الناب، وإذا تم التخطيط لقلع الأسنان الثلاثة هذه في نفس الجلسة فإنّ احتمالية حدوث كسر الصفيحة الدهليزية ستقل في حال قلع الناب أولاً.

• \* وينصح بإزالة أي شظيةٍ من شظايا العظم السنخي التي فقدت أكثر من نصف اتصالها السمحافي بواسطة مسكها بملقط وعائي وتسليخ النسيج الرخوة عنها برافع سمحاق.







## كسر الحذبة الفكّية

• يمكن أن نشعر أحياناً بحركة العظم الداعم

والحذبة الفكّية مع السن أثناء قلع الأرحاء العلوية

وخاصةً الرحي الثالثة العلوية، هذا الحدث عادةً

ما يكون بسبب اتساع الجيب الفكّي وشموله

الحذبة الفكّية والذي يكون شائعاً عند وجود رحي

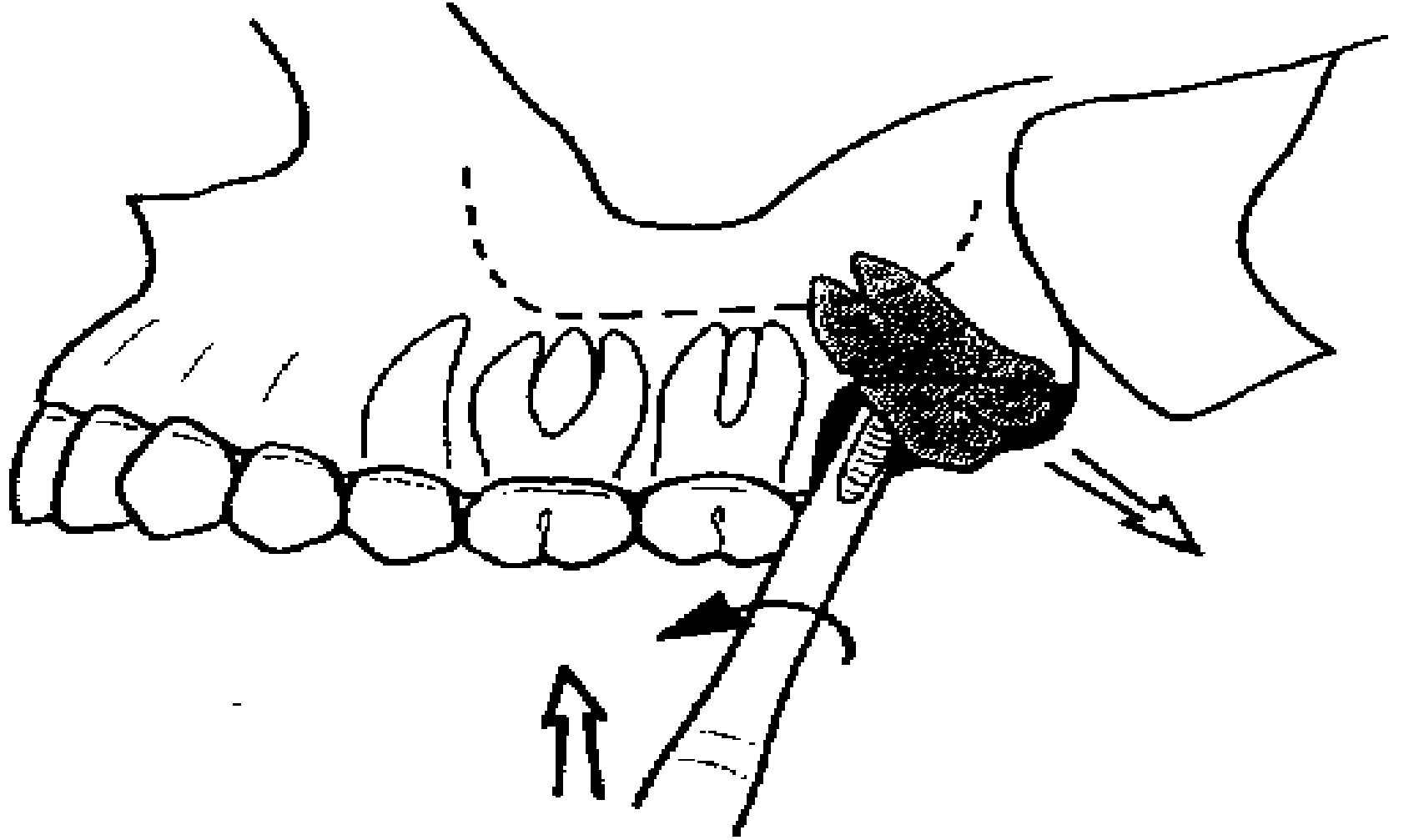
علوية مفردة وخصوصاً إذا ما كان السن متطاولاً.

• عندما يحدث الكسر من الهام جداً المحافظة على السمحاق لتأمين التروية الدموية منعاً لحدوث التمثوت وتثبت الحدبة المكسورة بالجائر.

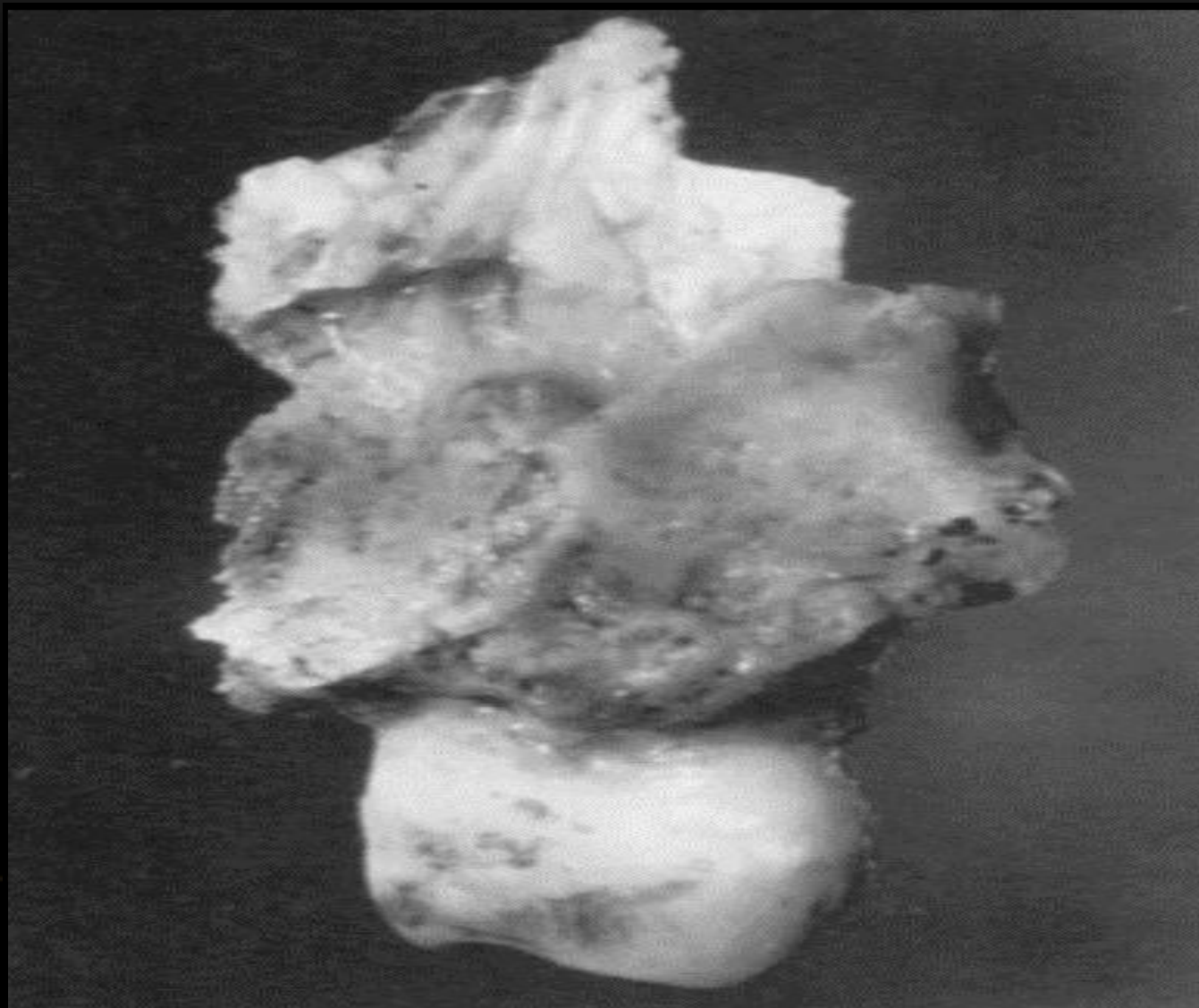
• أمّا إذا كانت الحدبة الفكّية قد فقدت ترويتها الدموية فيجب وضع الكلابة جانباً ورفع شريحة مخاطية سمحاقية دهليزية كافية بعدها يجب تحرير الحدبة المكسورة والسن من الأنسجة الرخوة الحنكية بواسطة التسليخ الكلّيل ورفعها من الجرح وتقريب شريحتي النسيج الرخوة على حوافه باستخدام الخياطة المربعة Mattress Suture التي تقلب الحواف وتترك في مكانها لمدة عشرة أيام.

- إذاً الشرط الأساسي للإبقاء على الجزء المكسور من الحذبة هو ضمان بقاء اتصاله مع السمحاق لكي لا يتموت العظم. ونستأصل الحذبة الفكّية المكسورة عندما:
- 1 - يفقد الجزء المكسور من الحذبة الفكّية اتصاله مع السمحاق.
- 2 - يكون الجزء المكسور من الحذبة صغيراً جداً، حيث يُقلع السن مع الجزء المكسور.
- 3 - يكون الألم هو السبب الرئيسي لقلع السن دون إمكانية تخفيف الألم بفتح الحجرة اللبية مثلاً. (الاستعجال في اتخاذ وتنفيذ العمل).
- 4- إذا حدثت هذه المضاعفة في أحد طرفي الفك العلوي يجب تنبيه المريض أنه من المحتمل أن يكون الطرف الآخر من الفك عرضةً لحدوث مثل هذه المضاعفة عند إجراء قلعٍ مشابهٍ.
- وعندما تبين الصور الشعاعية قبل القلع احتمالية حدوث هذه المضاعفة فمن الممكن تقليل خطر كسر الحذبة الفكّية عن طريق قلع السن بحذرٍ ودقةٍ تامين.

حدوث كسرٍ في الحذبة الفكّية نتيجة تطبيق قوى وحشية مفرطة  
باستخدام الرافعة عند قلع الرّحى الثالثة العلوية.



رحى ثالثة علوية مقلوعة مع كسر في الحدبة الفكية.



## كسر الفك السفلي

• يمكن أن يحدث كسر الفك السفلي كمضاعفة

لقلع السن عند تطبيق قوة مفرطة أو خاطئة

أو عند وجود تغيرات مرضية تُضعف الفك

لذا يجب عدم استخدام القوة الزائدة عند قلع

الأسنان. (وضع البايين في الزاوية الوحشية للرحى

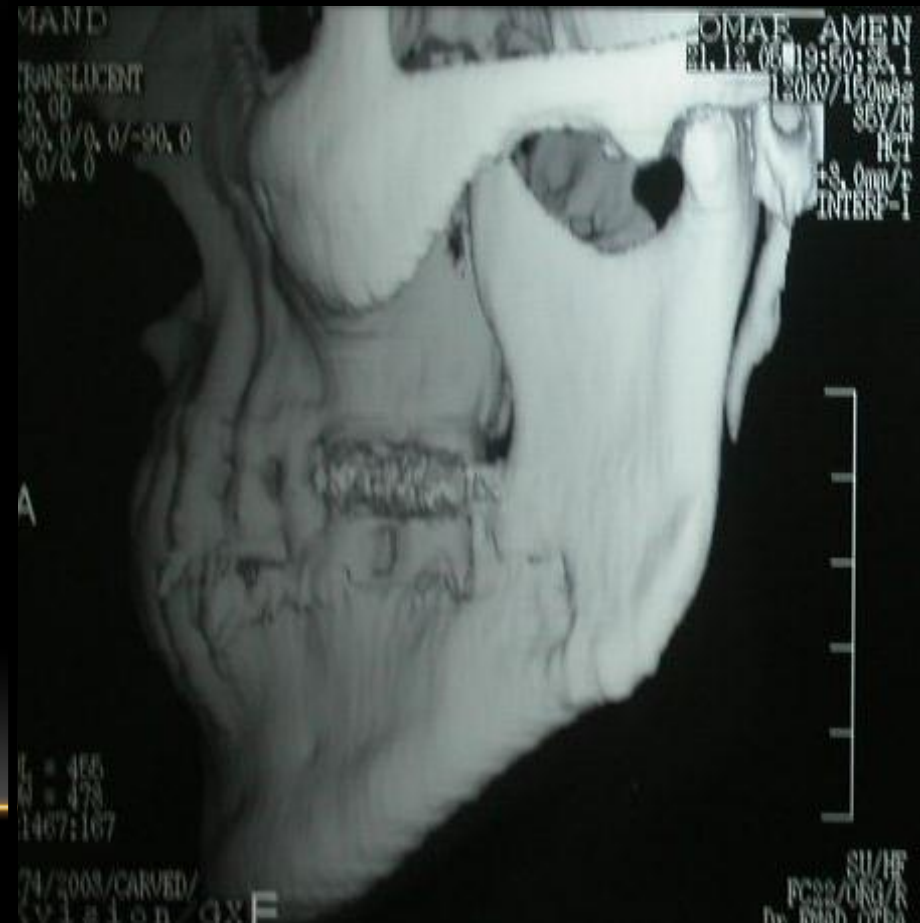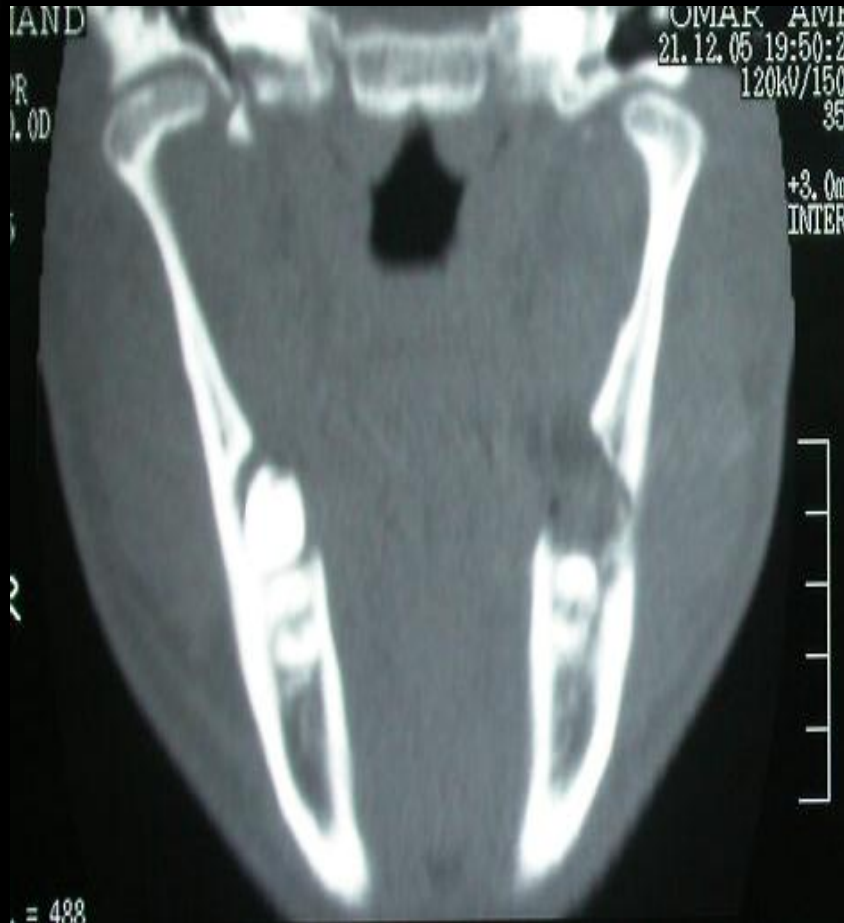الثالثة السفلية).

- ففي حال لم يستجب السن للضغط المعتدل عندها يجب البحث عن السبب ومعالجته. وغالباً ما يحدث كسر الفك السفلي عند قلع الأرحاء الثالثة السفلية نتيجةً لتطبيق قوى وحشية مفرطة عند استخدام الروافع وخاصةً إذا كان توضع الرحي غير مستحبٍ، ويحدث الكسر هنا في منطقة الزاوية لأنها المنطقة الأضعف.

مقطع تاجي بالتصوير الطبقي المحوسب وصورة بالتصوير

المحوسب ثلاثي الأبعاد تظهران وجود كسرٍ في زاوية الفك السفلي

اليسرى نتيجة لقلع رحي ثالثة سفلية يسرى.





• يمكن أن يصبح الفك السفلي ضعيفاً بسبب **تخلخل العظام**

**الشيخوخي Senile Osteoporosis والضمور Atrophy والتهاب**

**العظم والنقي Osteomelitis والمعالجة الشعاعية**

**السابقة Previous Therapeutic Irradiation أو بعض الإصابات**

**العظمية Osteodystrophies كالتهاب العظم المخرب Osteitis**

**Deformans وسوء التصنع الليفي Fibrous Dysplasia وهشاشة**

**العظام Fragilitas Ossium.** وهناك بعض العوامل المؤهبة أيضاً

**لحدوث الكسر كالأسنان غير البازغة والأكياس Cysts والأورام**

**Tumors وفرط نشاط جارات الدرق Hyperparathyroidisim.**

• وبوجود أحد هذه الحالات يجب :

• 1- محاولة إجراء القلع فقط بعد إجراء تقييم سريري

وشعاعي دقيق .

• 2 - تحضير الجبائر Splints قبل القيام بالعمل الجراحي .

• 3 - إعلام المريض قبل العمل باحتمال حدوث كسر الفك السفلي .


• وفي حال حدوث هذه المضاعفة يجب البدء بمعالجتها

حالا

• لهذه الأسباب فإنّ أفضل تعاملٍ مع مثل هذه الحالات يكون في مراكز جراحة الفم والفكين. وفي حال حدوث الكسر في العيادة السنية يجب تطبيق دعم خارج فموي Extra-oral Support كوضع رباطٍ ضاغطٍ حول الفك ويستند إلى الرأس ومن ثم إلى إرسال المريض فوراً إلى المستشفى حيث تتوفر التسهيلات العلاجية اللازمة.

• الدعم خارج الفموي للفك السفلي

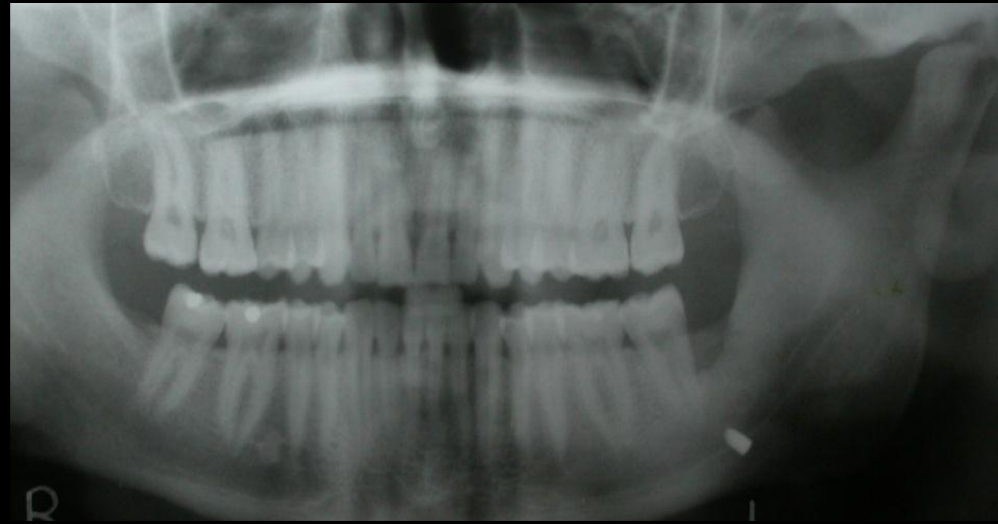
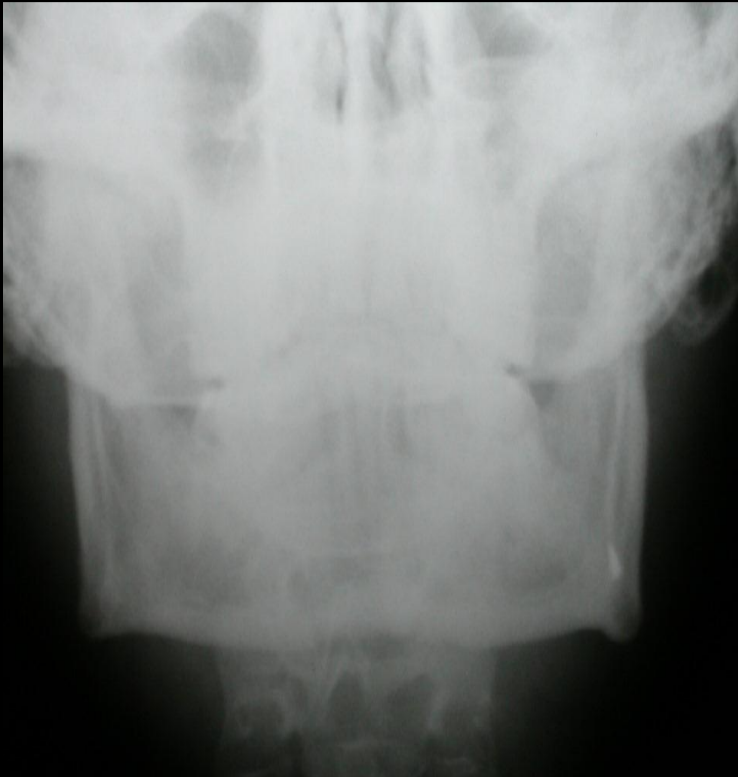
• بواسطة الرباط الضاغط.

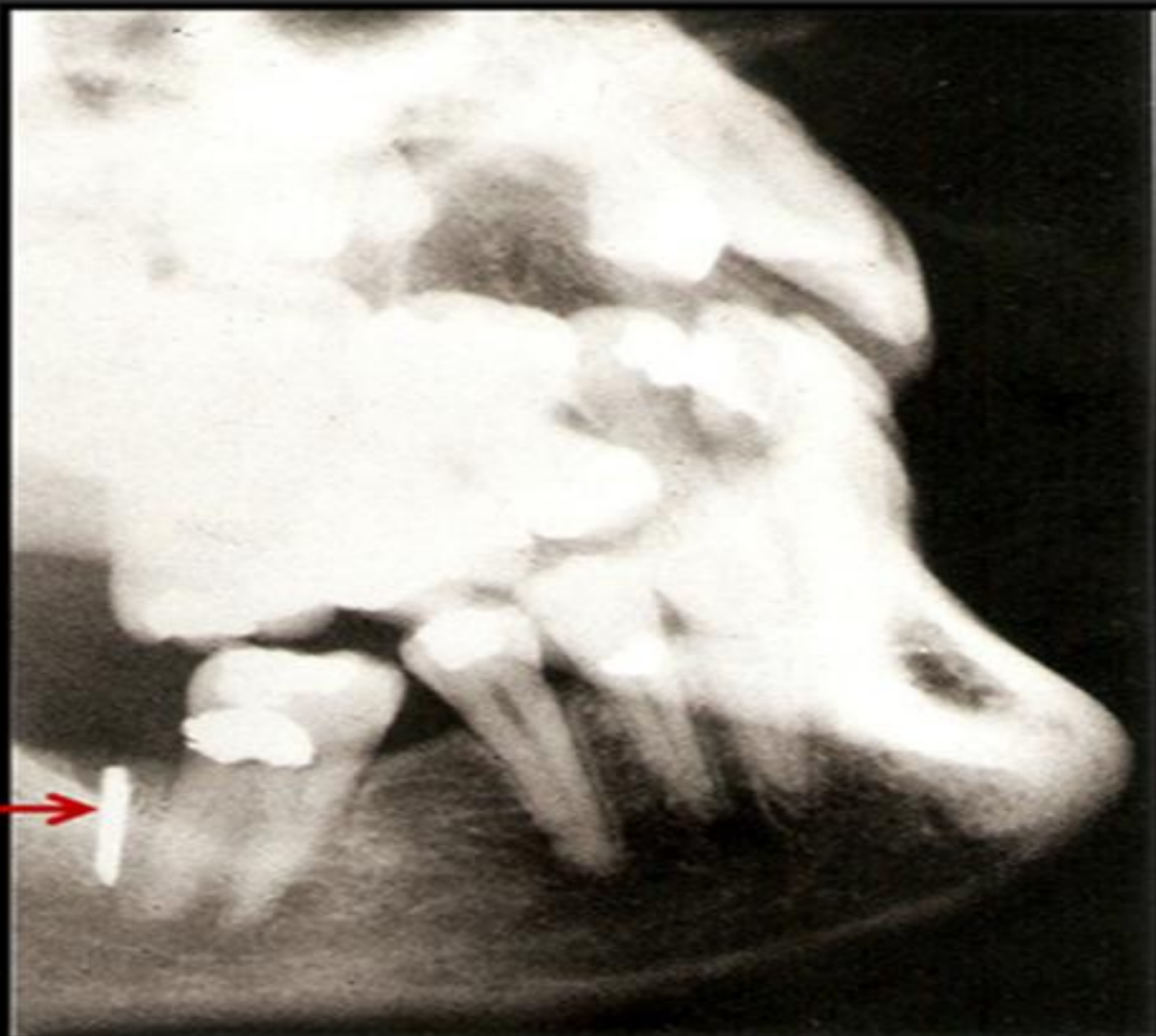


# انكسار الأدوات

- يمكن أن تنكسر الأدوات المستخدمة في القلع نتيجةً لتطبيق قوى كبيرة أو ضعف مقاومة معدن الأداة، وأكثر الأدوات تعرضاً للكسر هي السنابل الدوارة والروافع، حيث تزال القطع المكسورة إذا بقيت في العظم بتحضير حفر حولها ليسهل إزالتها.

صورة بانورامية وصورة خلفية أمامية للجمجمة تظهران انكسار  
سنبله جراحية وبقاءها ضمن العظم عند استخدامها أثناء إزالة  
العظم لقلع الرحى الثالثة السفلية اليسرى المنظرة.





# الانخلاعات *:DISLOCATIONS*

• - انخلاع السن المجاور *:Dislocation of Adjacent Tooth*

• انخلاع السن المجاور أثناء القلع هو مضاعفة يمكن تجنبها

و أسباب حدوثه هي مشابهة لتلك المسببة لكسر السن المجاور.

وحتى أثناء الاستخدام الصحيح للرافعة يمكن لبعض الضغط أن

ينتقل للسن المجاور عبر الحاجز بين السني، لهذا السبب يجب

عدم تطبيق الرافعة على السطح الأنسي للرحى الأولى الدائمة

لإمكانية انزياح الضاحك الثاني الأصغر حجماً منها من سنخه.



كما يجب أثناء القلع وضع الإصبع على السن

المجاور لدعمه وإمكانية اكتشاف أي قوة منقولة

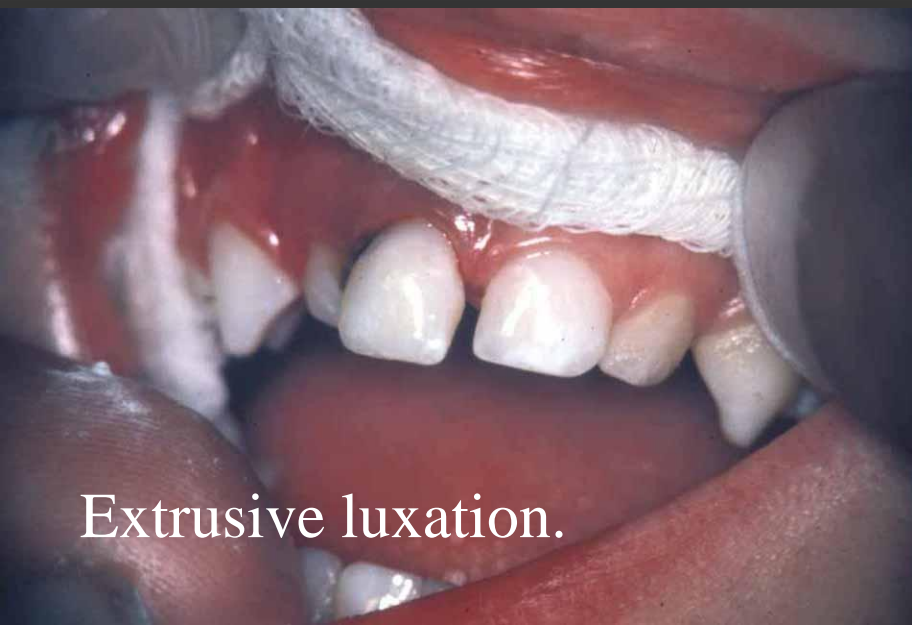إليه. وفي حال حدوث هذه المضاعفة يمكن إعادة

زرع السن المخلوعة في مكانها الأصلي وتثبيتها

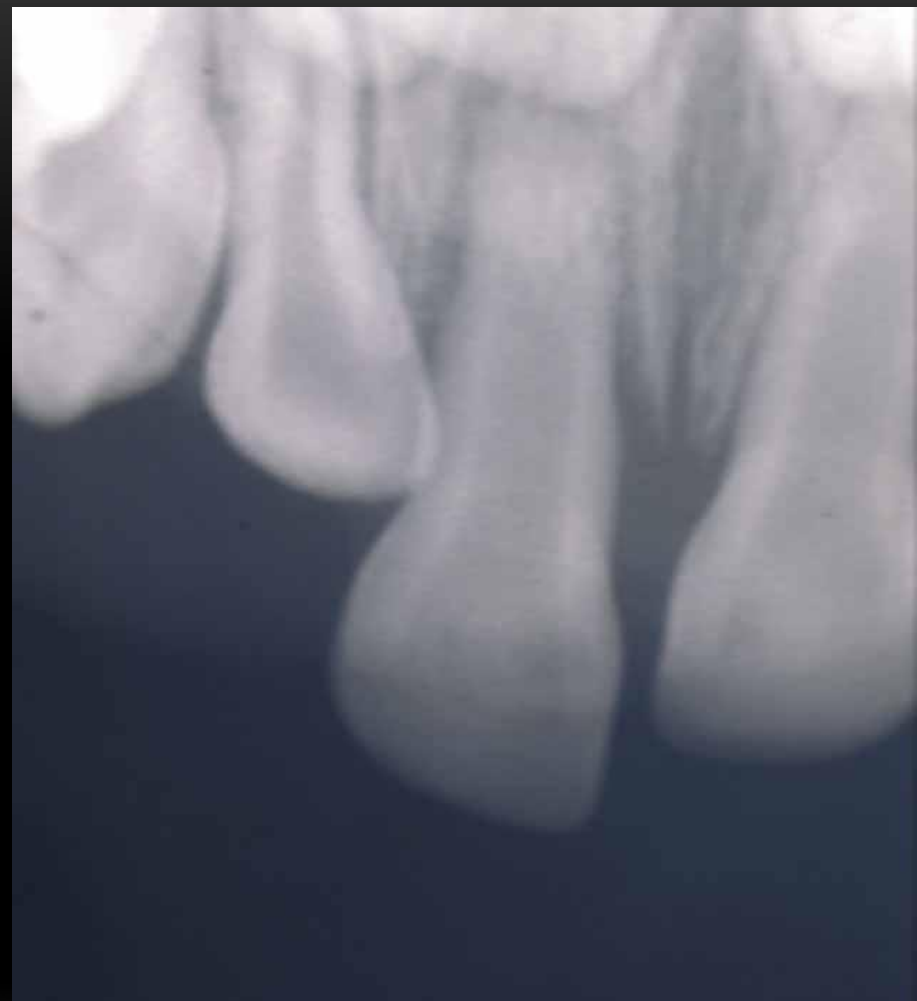بالجبائر لفترة كافية من الزمن أو تركها لتثبت من

تلقاء نفسها في حال كان الانخلاع بسيطاً.

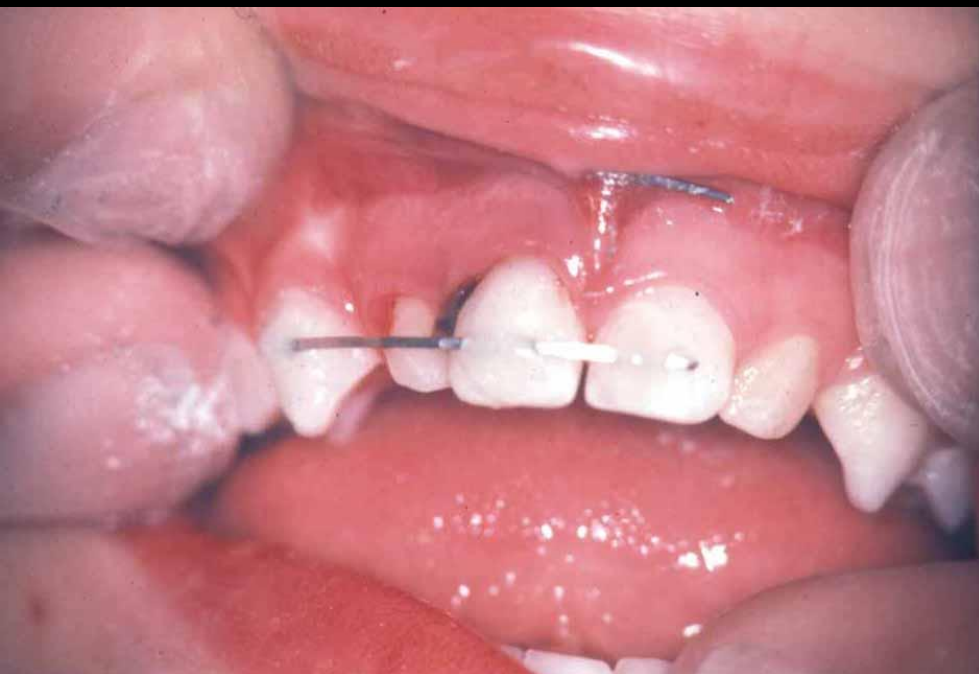
(نبه لانخلاع البراعم)

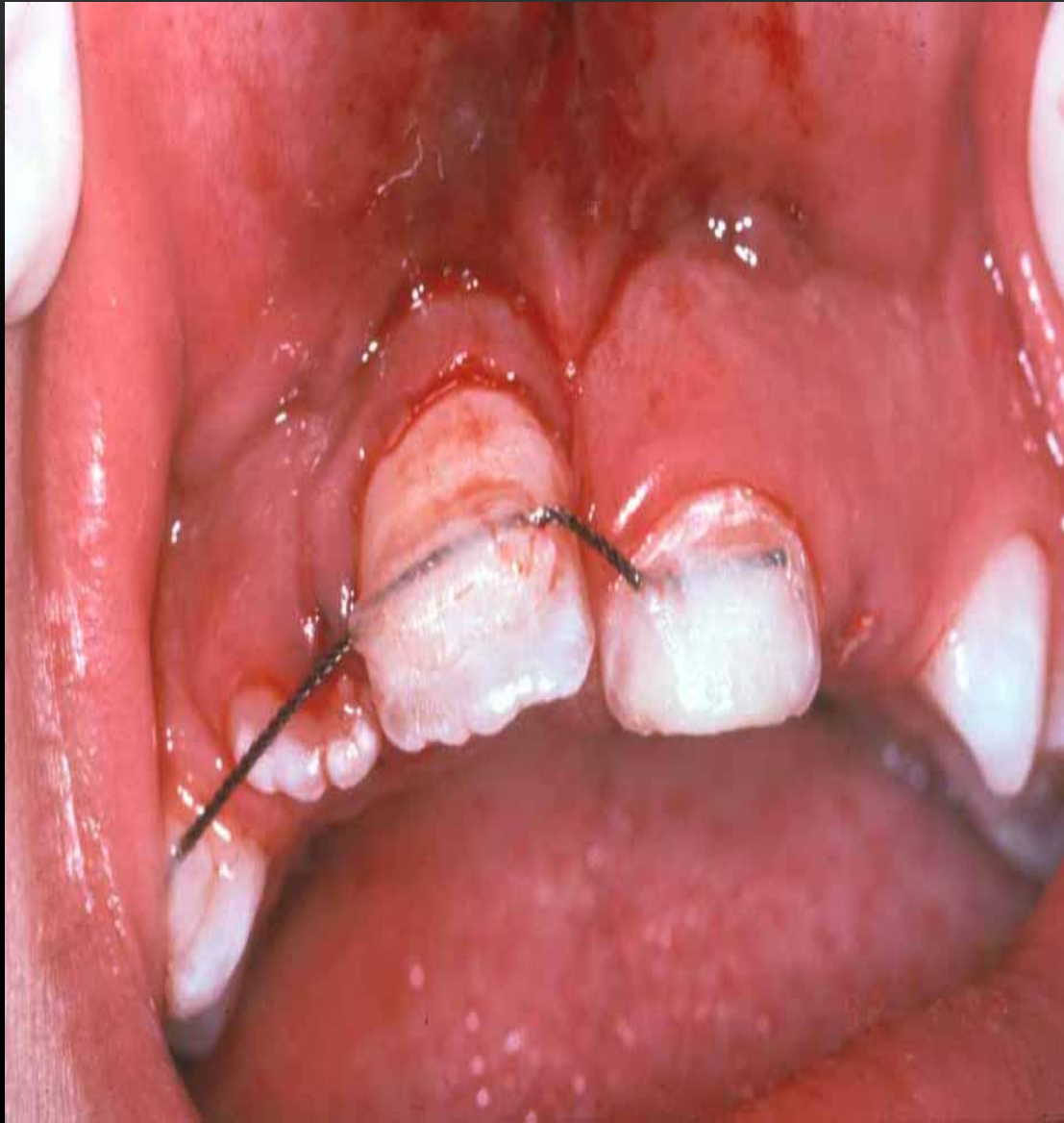


Extrusive luxation.

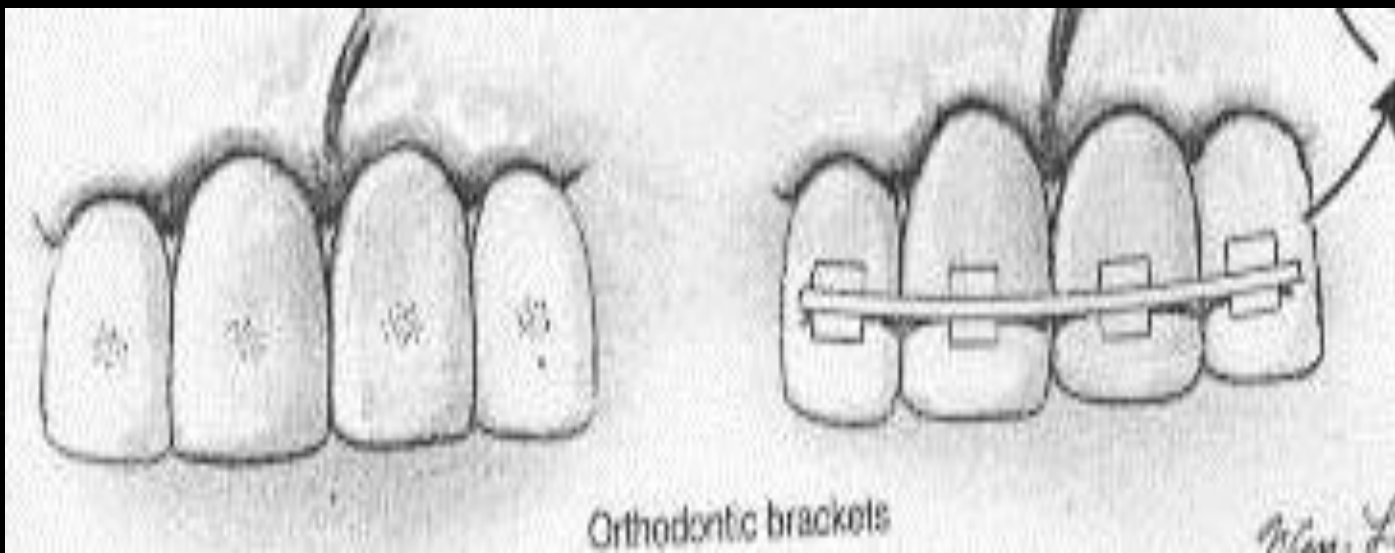
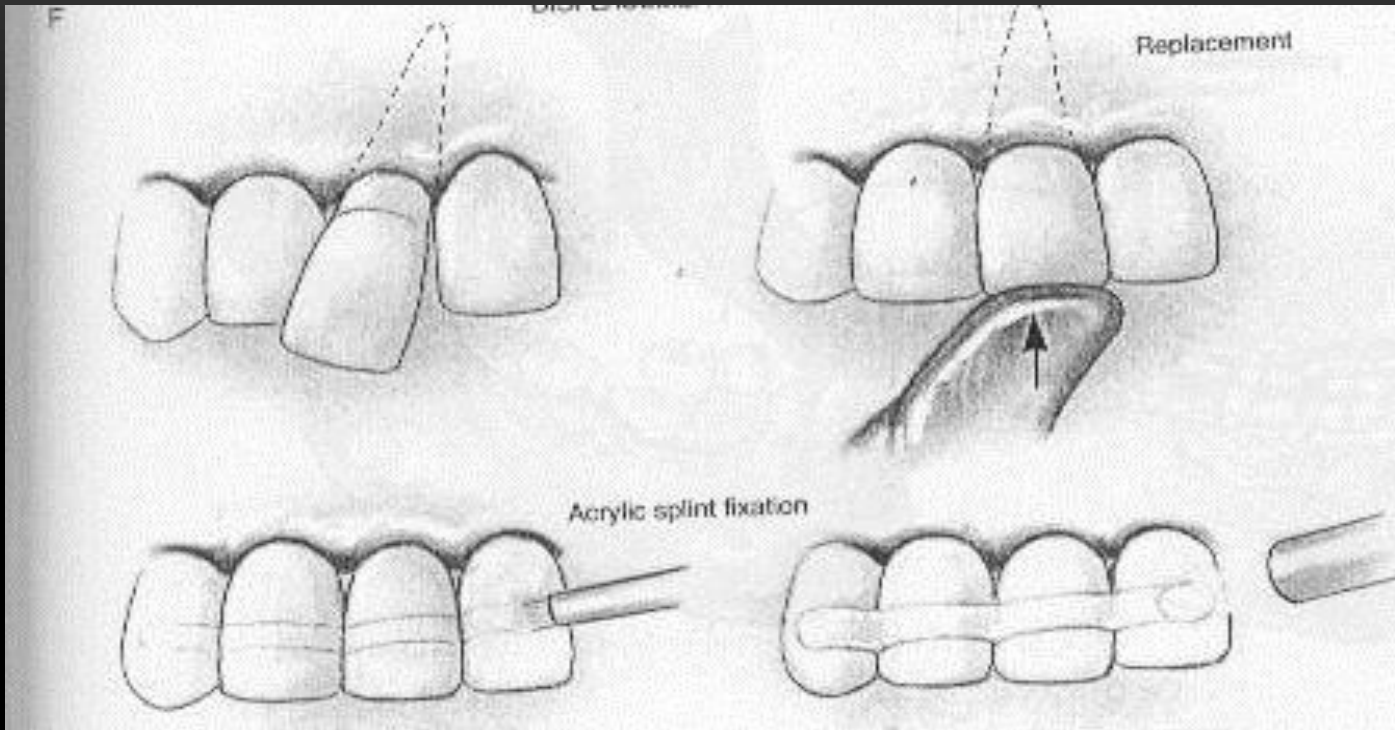


Bonded splinting.









• انخلاع المفصل الفكي الصدغي

• *:Dislocation of Temporomandibular Joint*

• يمكن حدوث انخلاع المفصل الفكي الصدغي

بسهولةٍ عند بعض المرضى خاصةً عند وجود

قصةٍ سريريةٍ تتضمن حدوث الانخلاع المتكرر في

المفصل لدى المريض حيث لا يجوز أبداً إهمال

وجود مثل هذه القصة السريرية.

• ويمكن عادةً منع حدوث هذه المضاعفة عند

قلع أسنان الفك السفلي في حال دعم الفك

السفلي أثناء القلع، ويمكن تحقيق هذا الدعم

للفك بواسطة وضع اليد اليسرى للطبيب التي

تُتم عمل كلتا يدي المساعد تحت زاويتي الفك

السفلي وتطبيق ضغطٍ باتجاه الأعلى.

• يمكن حدوث انخلاع المفصل الفكي الصدغي أيضاً بسبب الاستخدام

الطائش لفواتح الفم. **ويجب** رد الانخلاع مباشرةً فى حال

حدوثه، حيث يقف الطبيب أمام المريض ويضع إبهاميه من داخل

الفم على الخط المنحرف الظاهر وحشي الأرحاء السفلية كما يضع

بقية أصابعه من خارج الفم تحت الحافة السفلية للفك السفلي ويتم

رد الانخلاع بتطبيق ضغطٍ باتجاه الأسفل بواسطة الإبهامين وضغطٍ

باتجاه الأعلى بواسطة بقية الأصابع، حيث يتم تحريك الفك السفلي

نحو الأسفل والخلف حتى تتجاوز اللقمة الفكية الحديبة المفصليّة

وتعود إلى وضعها الطبيعي ضمن التجويف المفصلي.

• يجب

• 1 - تنبيه المريض بعدم فتح فمه بشكلٍ واسعٍ.

• 2 - عدم التثاؤب لعدة أيام بعد الرد.

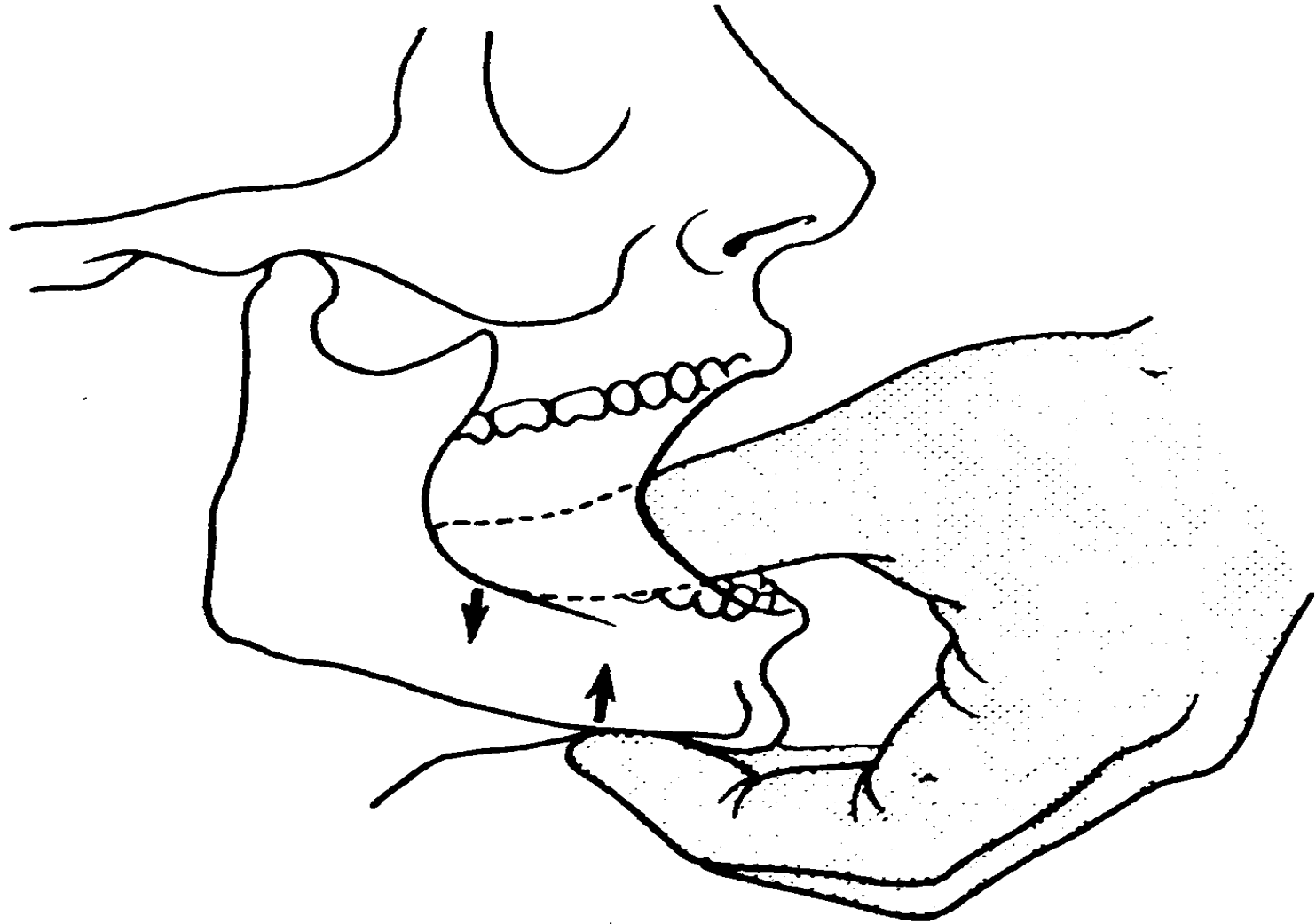
• 3 - تطبيق دعم خارج فموي Extra-oral Support

للمفصل كوضع رباط ضاغط حول الفك يستند إلى الرأس

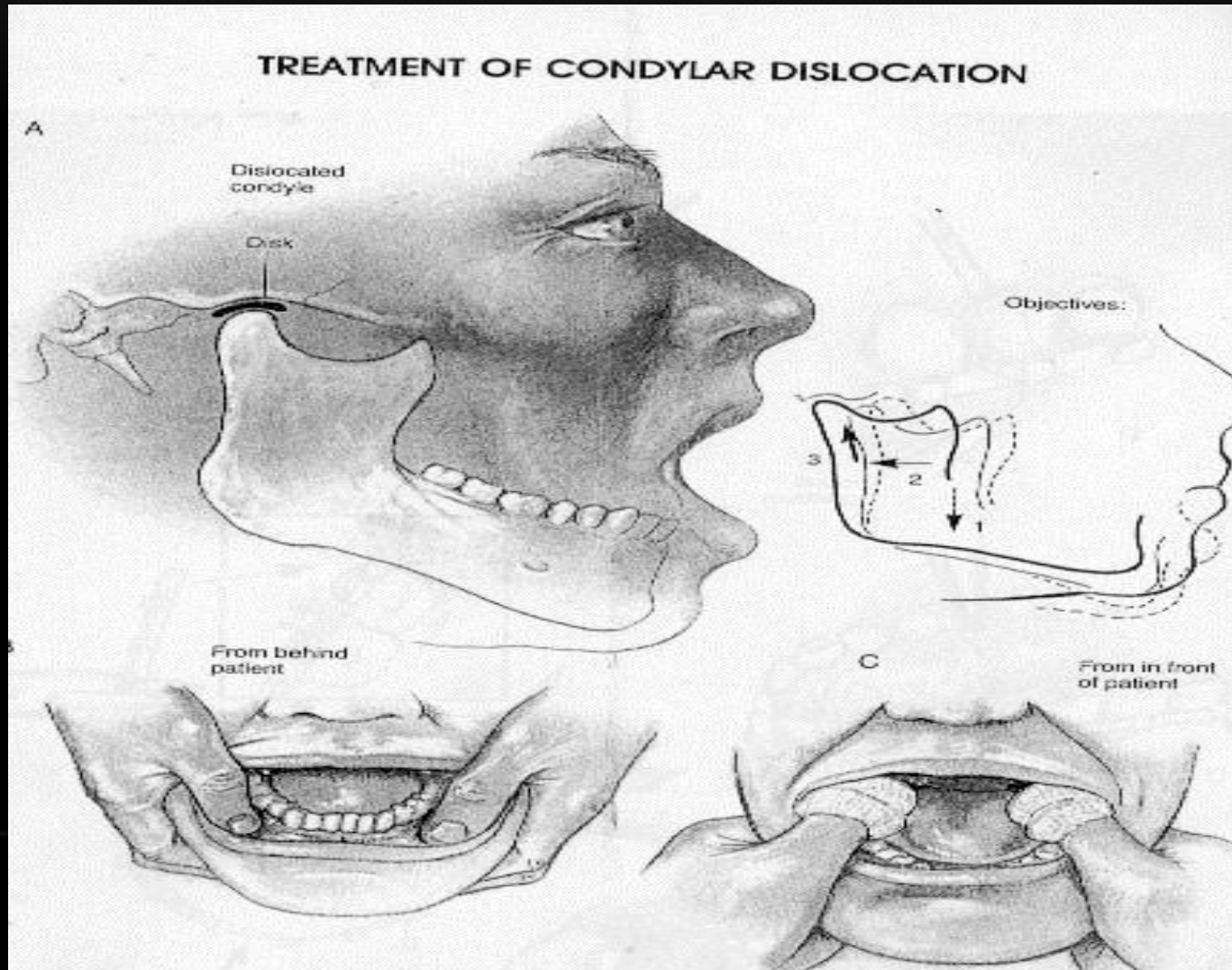
ويترك حتى استقرار حالة المفصل المصاب.



# كيفية رد انخلاع المفصل الفكي الصدغي.



# طريقة NEALTON



• انزياح السن أو جذر السن إلى البنى التشريحية

*Displacement of The Tooth or Root into Adjacent* المجاورة

*:Anatomical Structures*

• يحدث انزياح جذر السن إلى البنى التشريحية المجاورة والأنسجة

الرخوة عادةً نتيجة المحاولات غير المجدية للإمساك بجذر السن عندما

يكون مدخل الرؤية غير كافٍ. حيث يمكن انزياح الأسنان أو جذورها

لداخل الجيب الفكي Maxillary Antrum أو الحفرة تحت الصدغية

Inferior Dental Subtemporal Fossa أو القناة السنية السفلية

Canal أو المسافة تحت الفك السفلي Submandibular Space أو

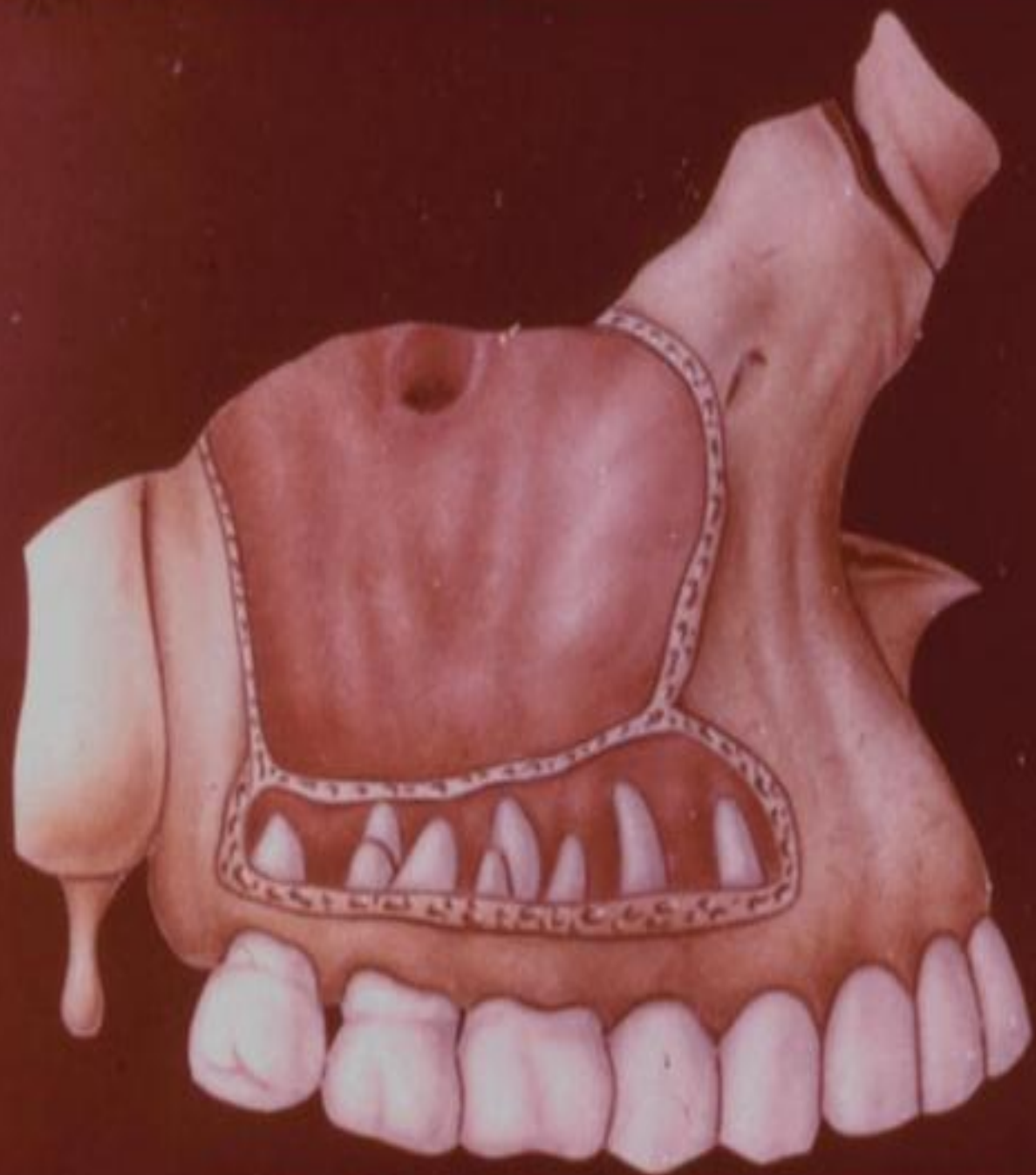التجويف الأنفي Nasal Cavity. لذا يمكن تجنب حدوث هذه المضاعفة

عندما يحاول الطبيب الإمساك بالجذر تحت الرؤية المباشرة فقط.

# • انزياح جذر السن داخل الجيب الفكي

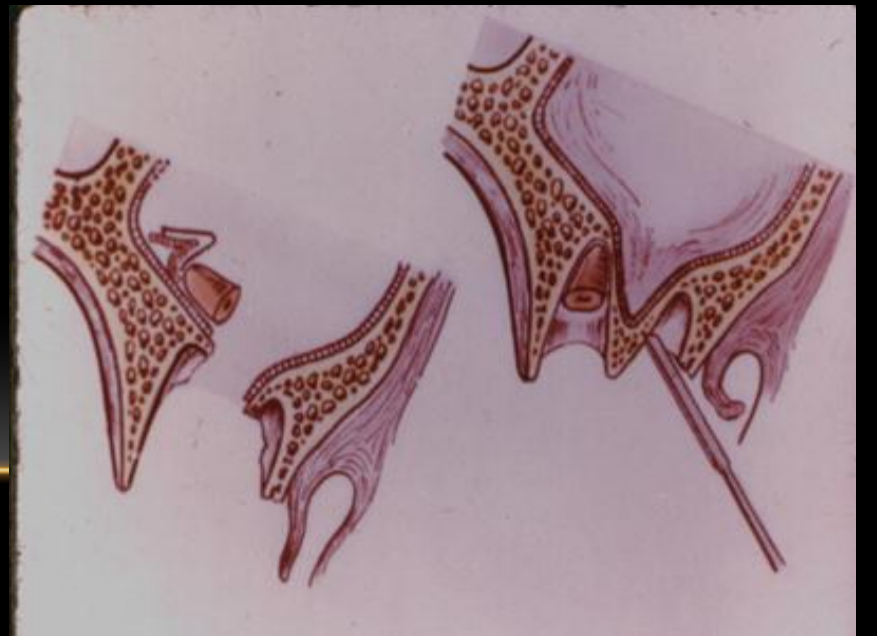
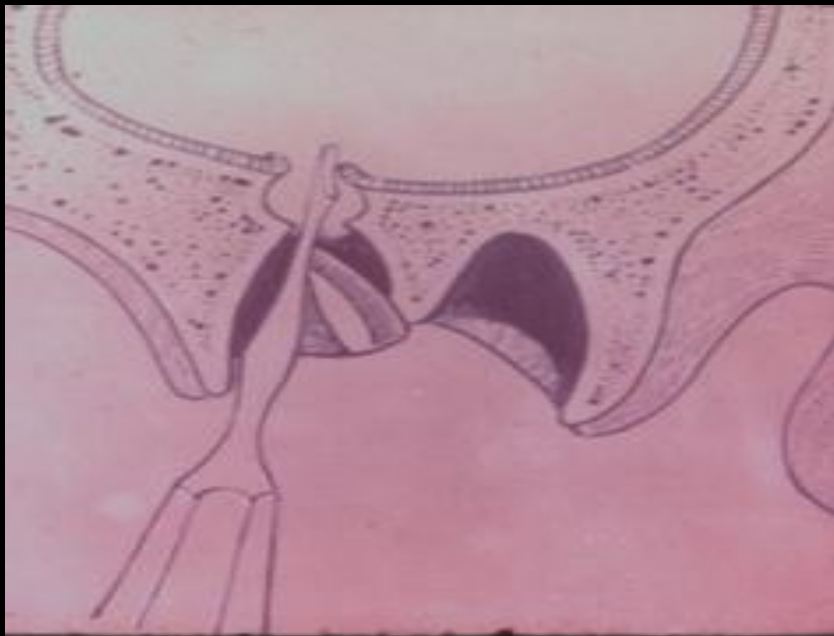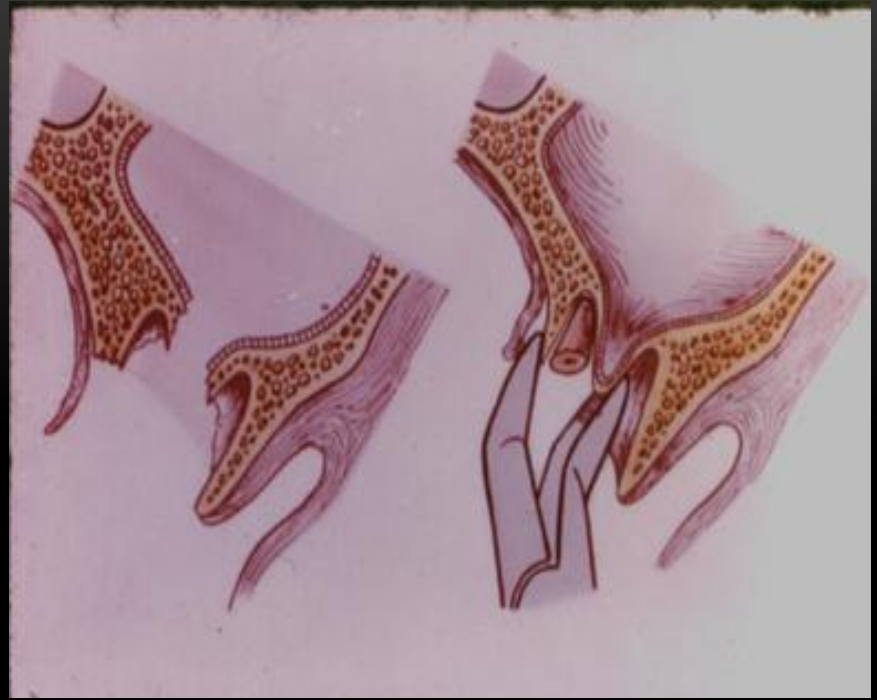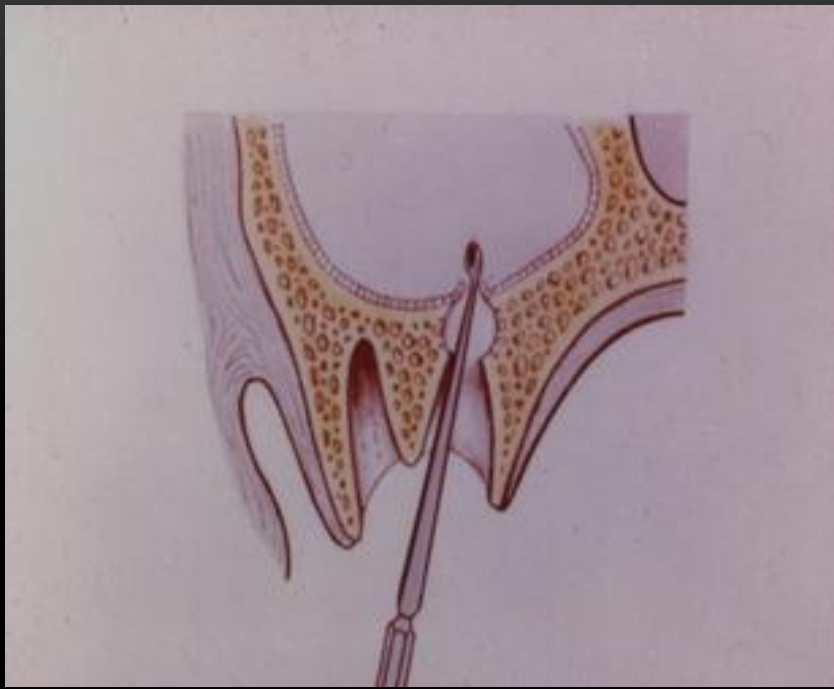
## • *:Displacement of a Root into The Maxillary Antrum*

- غالباً ما تنزاح جذور الأرحاء والضواحك العلوية داخل الجيب الفكي ولا سيما الجذور الحنكية. ويُعد وجود جيب فكي كبير الحجم عاملاً مساعداً ويعتبر التشخيص الشعاعي الصحيح قبل العمل الجراحي ضرورياً لتقييم قرب ذرى الجذور من الجيب الفكي، ولكن يمكن تقليل فرصة حدوث هذه المضاعفة بشكلٍ كبيرٍ عند اتباع القواعد البسيطة التالية أثناء القلع:



- عدم تطبيق الكلابات على الضواحك والأرحاء العلوية أو جذورها إلا في حال انكشاف طول كافٍ منها من الناحيتين الدهليزية والحنكية وذلك للسماح بتطبيق رأسي الكلابة تحت الرؤية المباشرة.
- ترك الثلث الذروي من الجذر الحنكي للأرحاء العلوية في حال انكسارها وبقائها أثناء القلع بالكلابات إلا في حال وجود استطباب إيجابي لإزالته.
- عدم محاولة إزالة الجذور المكسورة للأرحاء والضواحك العلوية عن طريق دفع الأدوات داخل التجويف السنخي. فعند وجود استطباب إزالة تلك الجذور يفضل رفع شريحة مخاطية سمحاقية كافية وإزالة كمية كافية من العظم تسمح بإدخال الرافعة أعلى السطح المكسور من الجذر، وهكذا فإن جميع القوى المطبقة على الجذر تميل لتحريك الجذر للأسفل بعيداً عن الجيب الفكي.

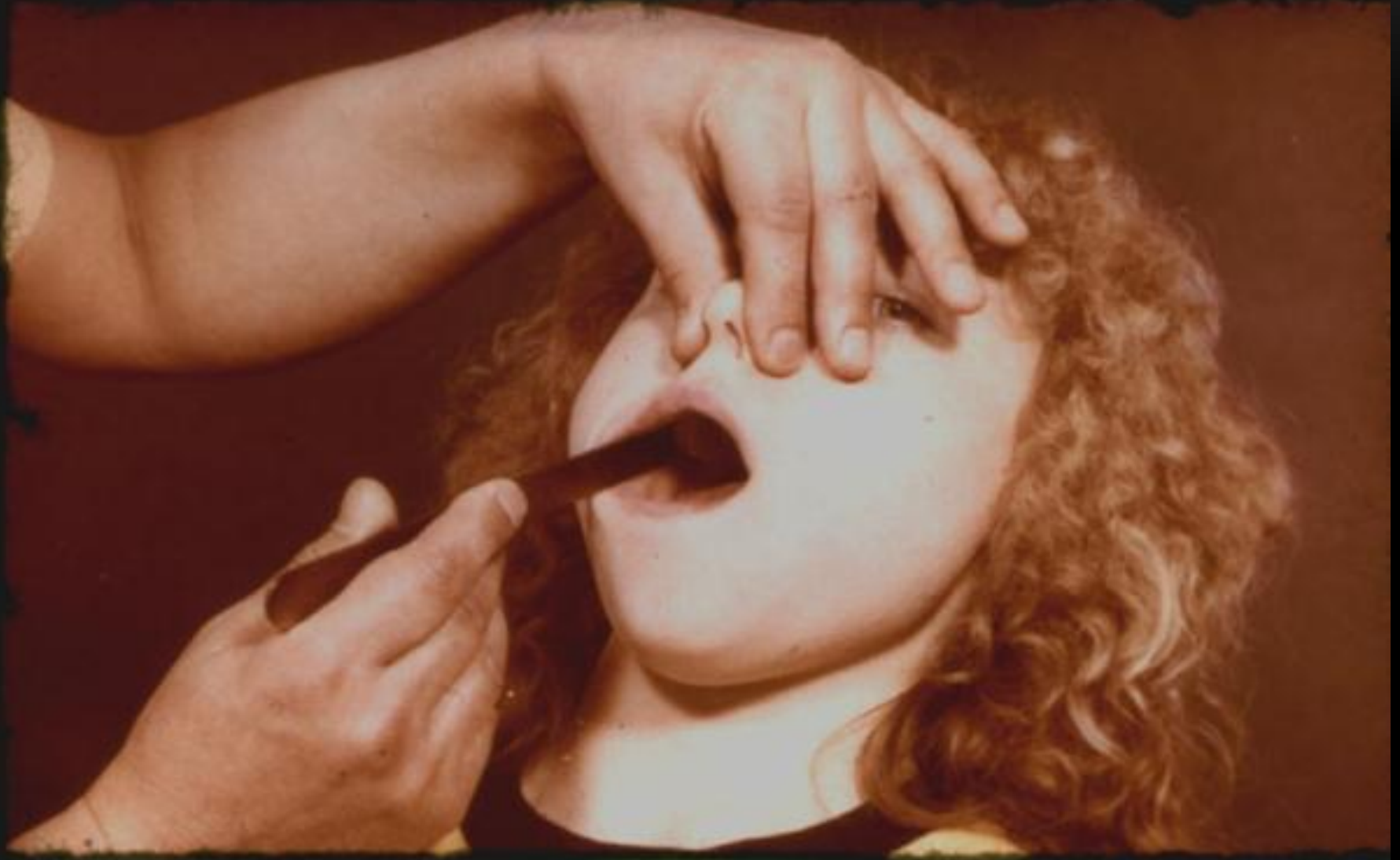







# اختبار فال سلفا VALSELVA



# انتقَاب الجيب الفكي دون اندخال الجذر

- فتحة الانتقَاب صغيرة 2مم أو أقل

- تجنب النفخ من الأنف.

- تجنب المص - التدخين.

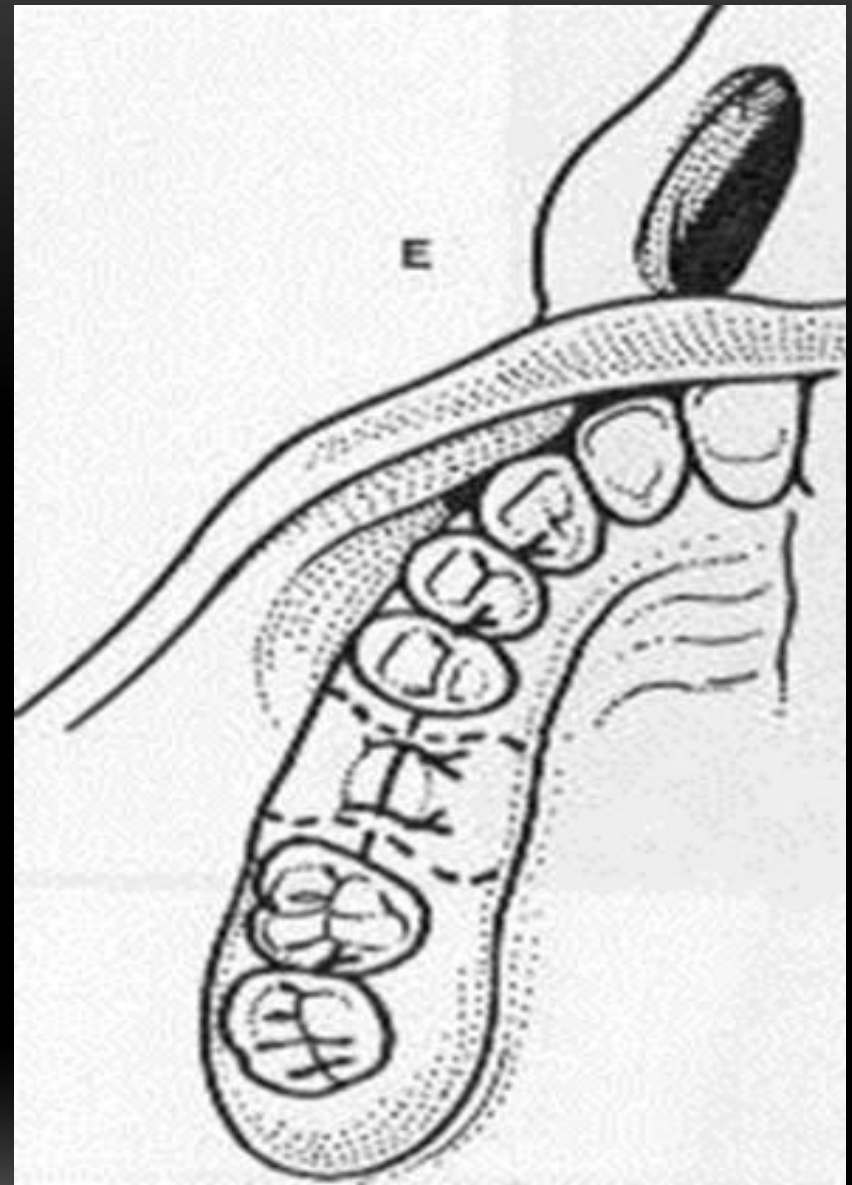
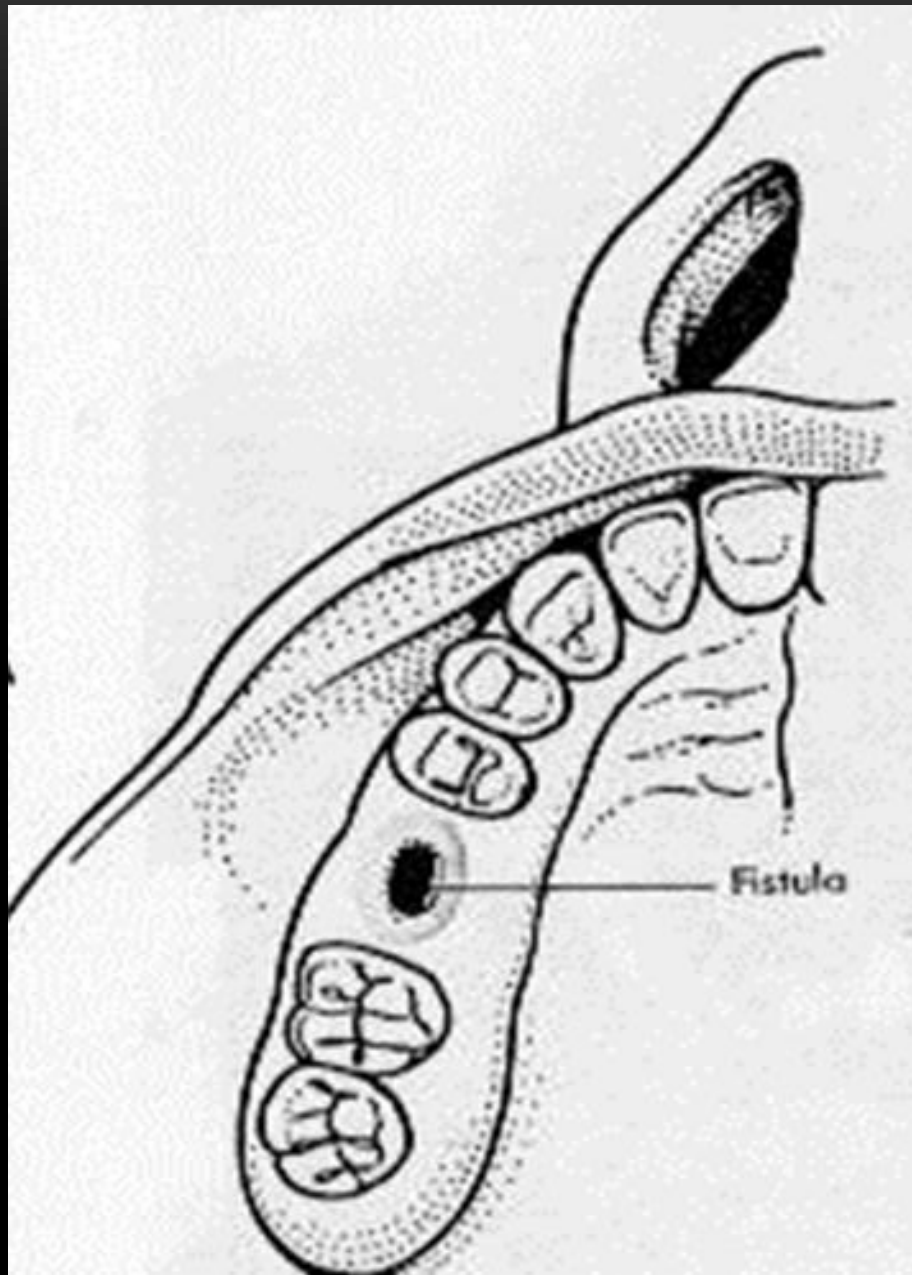
- تجنب تغيرات الضغط.

- ما بين 2-6 مم

- خياطة مربعة.

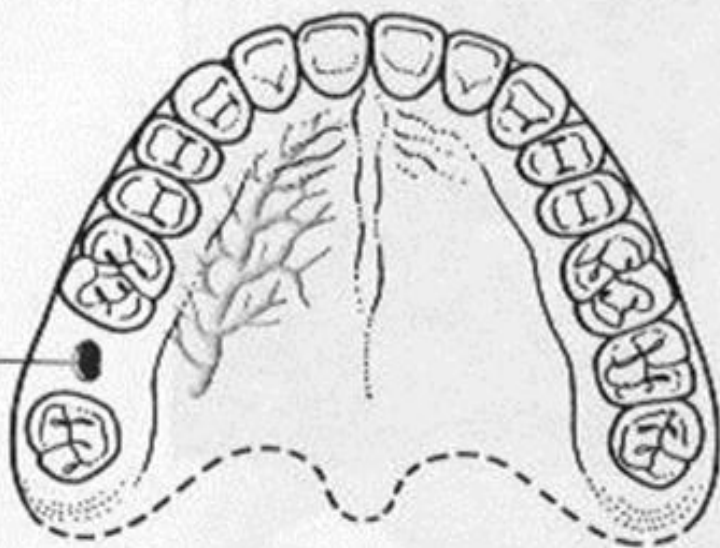
- معالجة دوائية : صادات حيوية- مضادات احتقان.

- أكبر من 7مم : شرائح مزاحة.

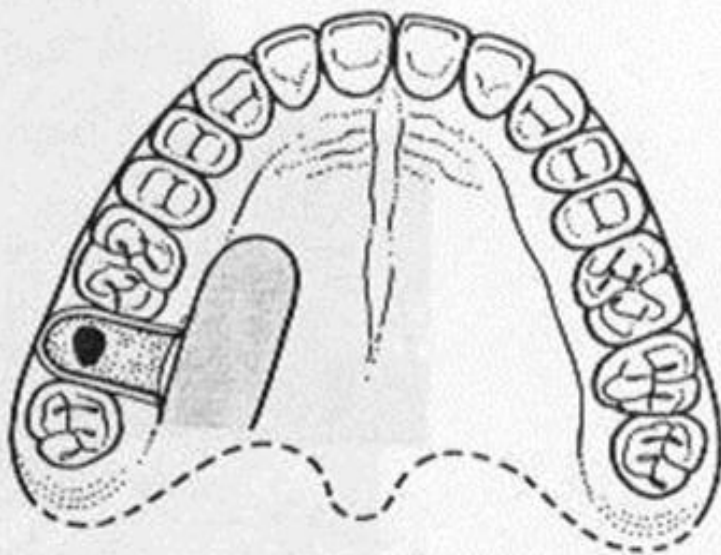


A

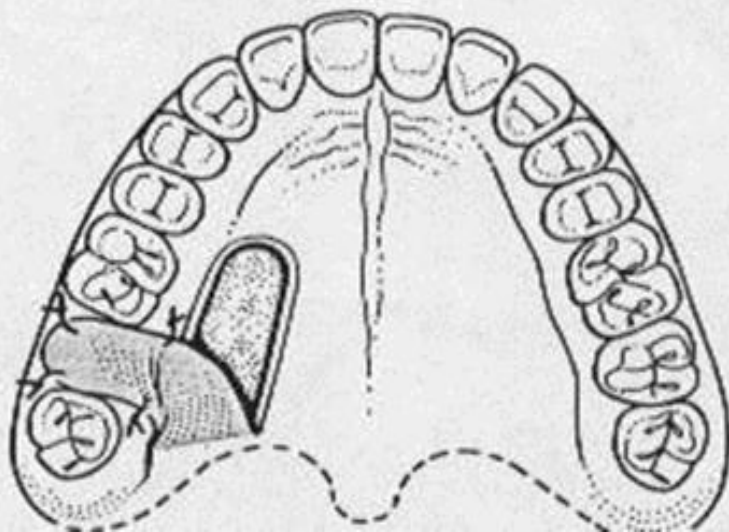
Fistulous opening



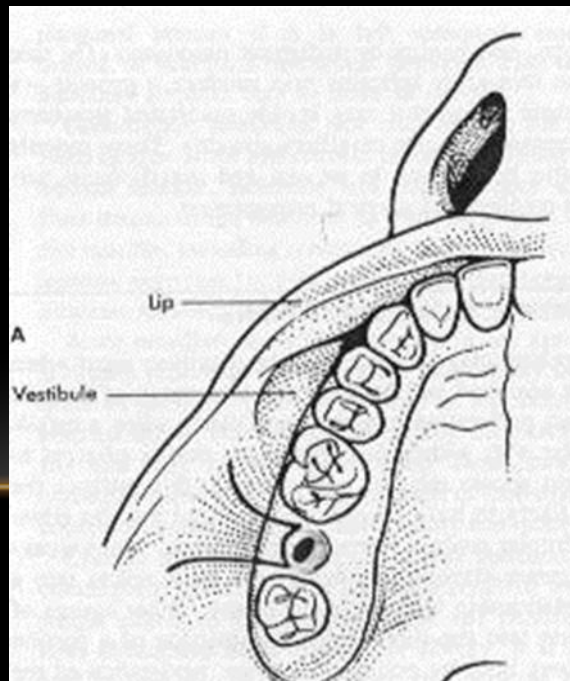
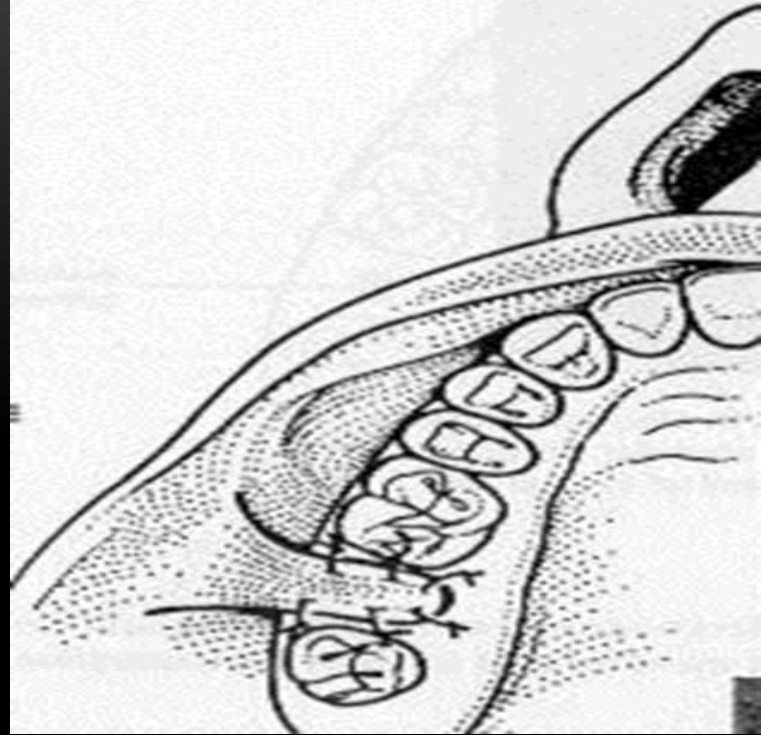
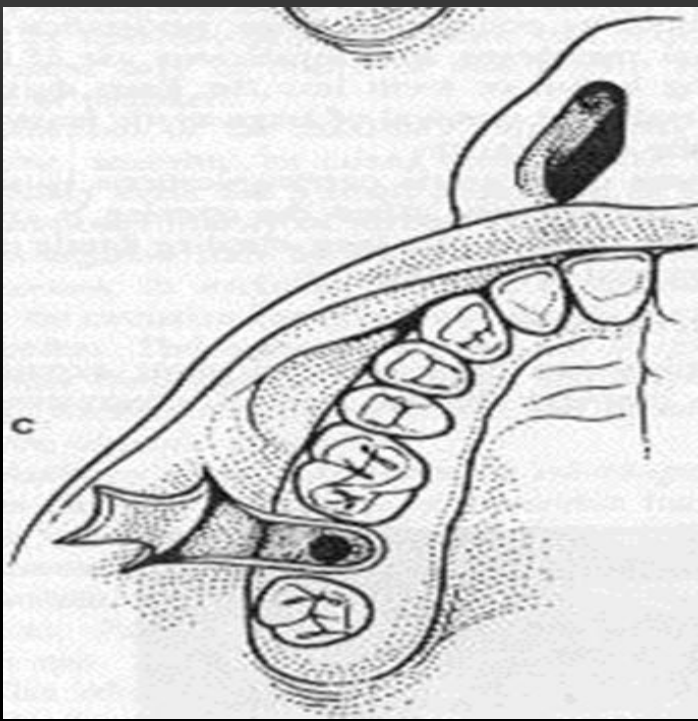
B

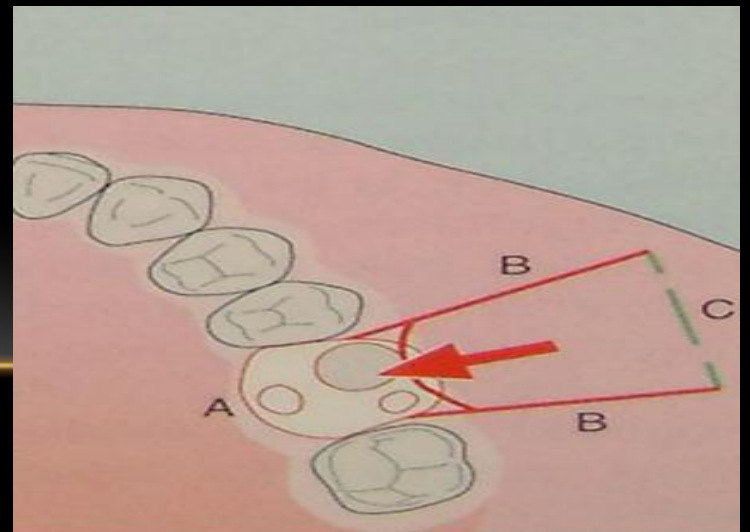
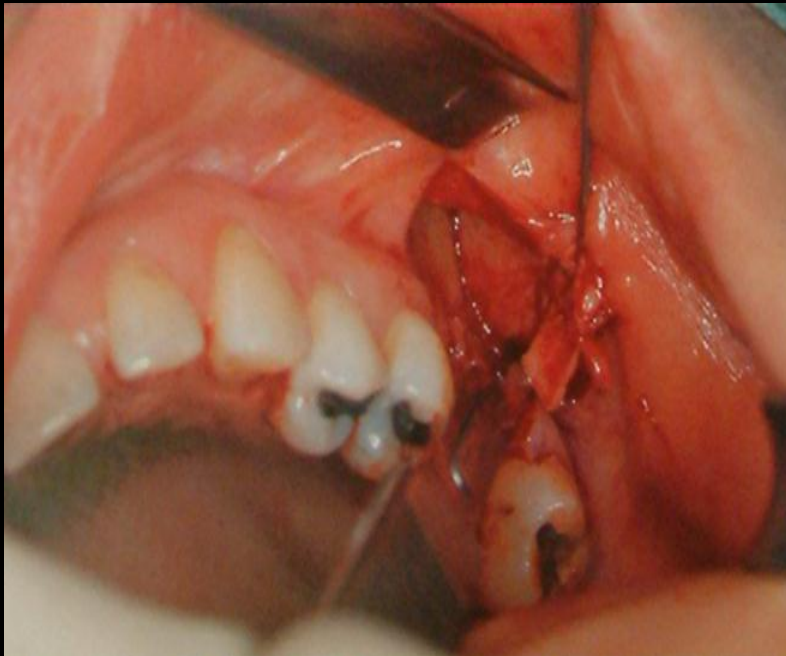
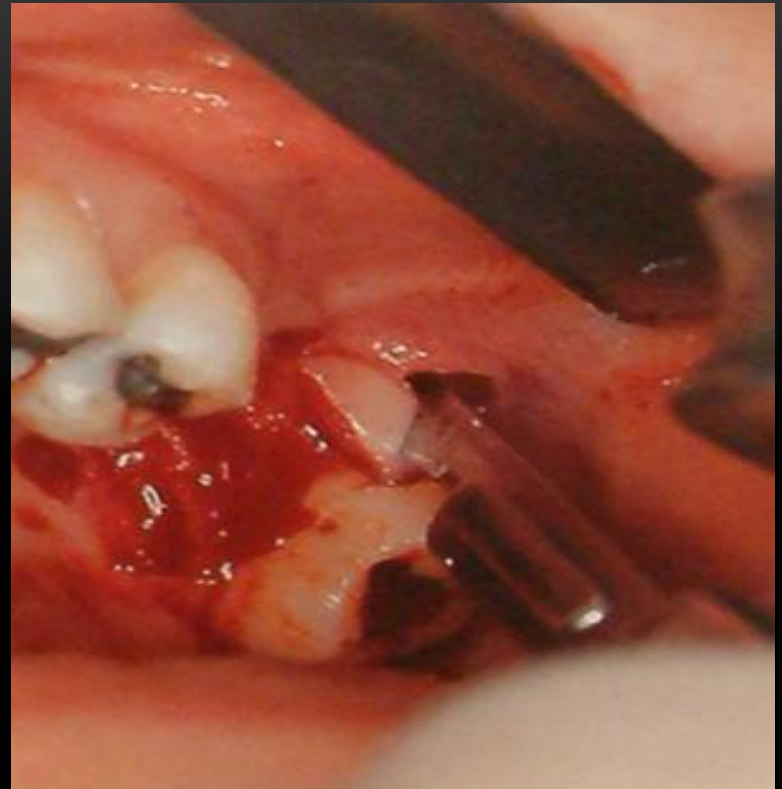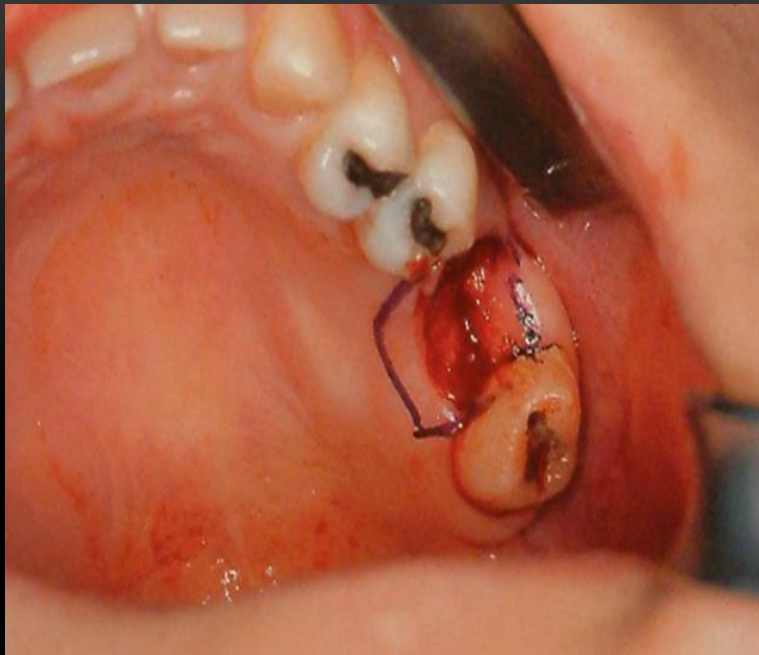


C

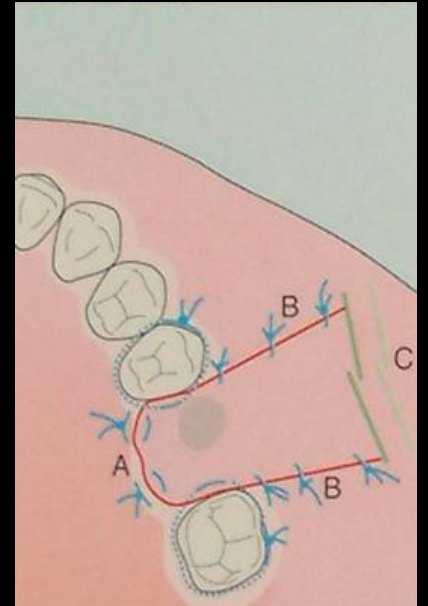
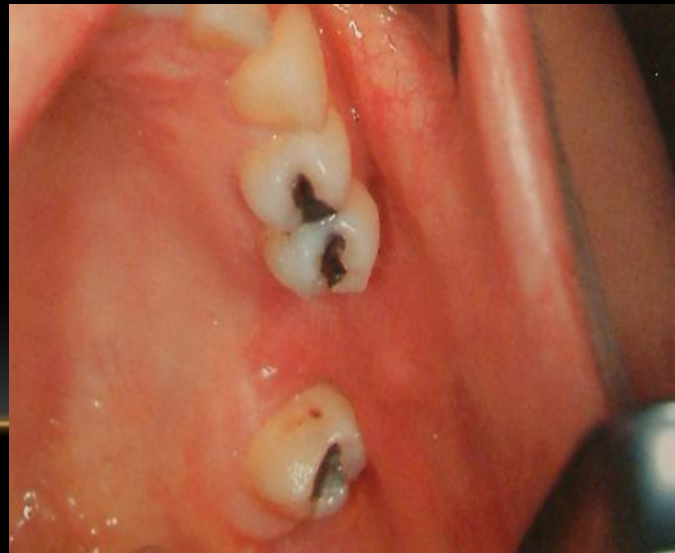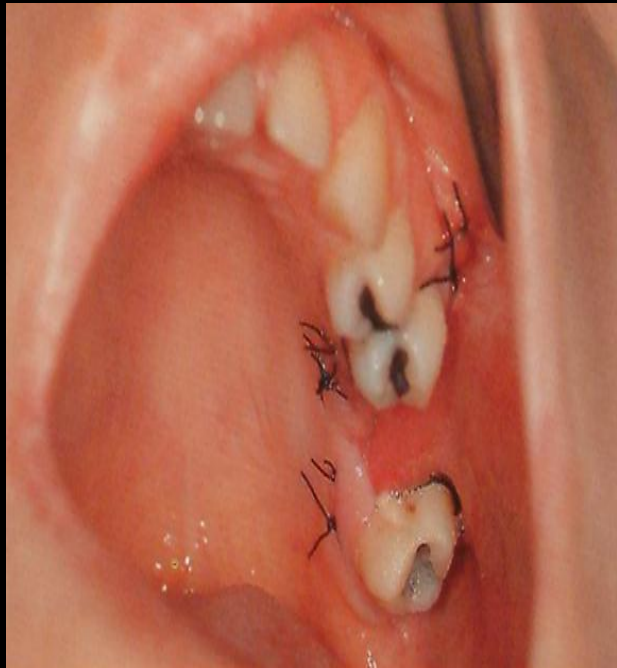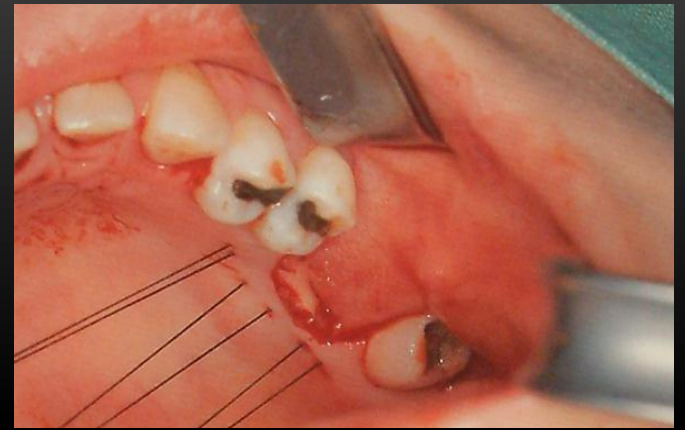


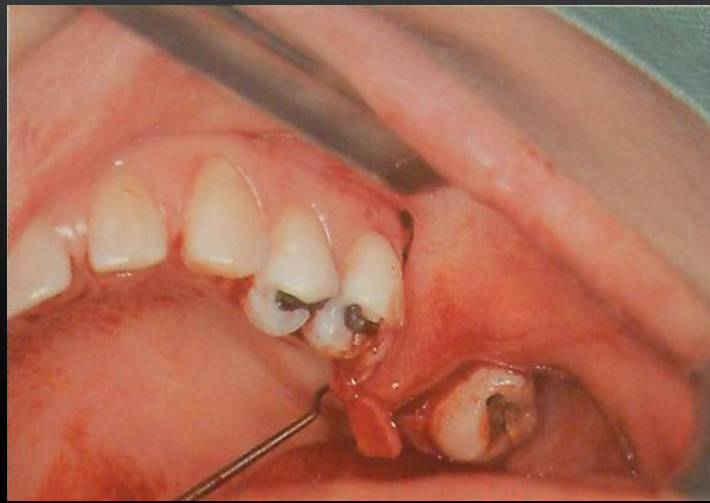

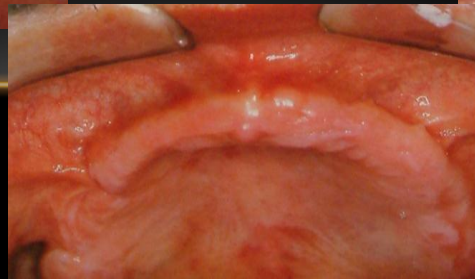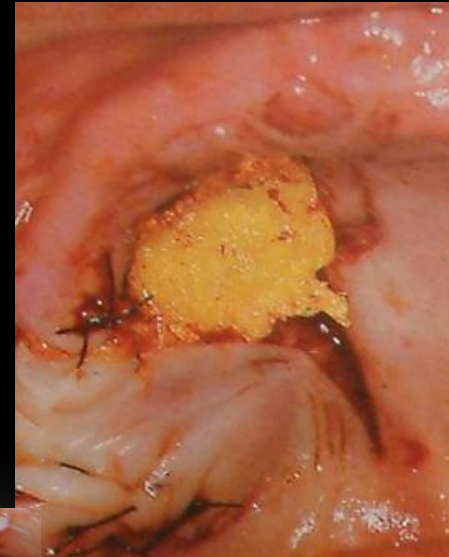
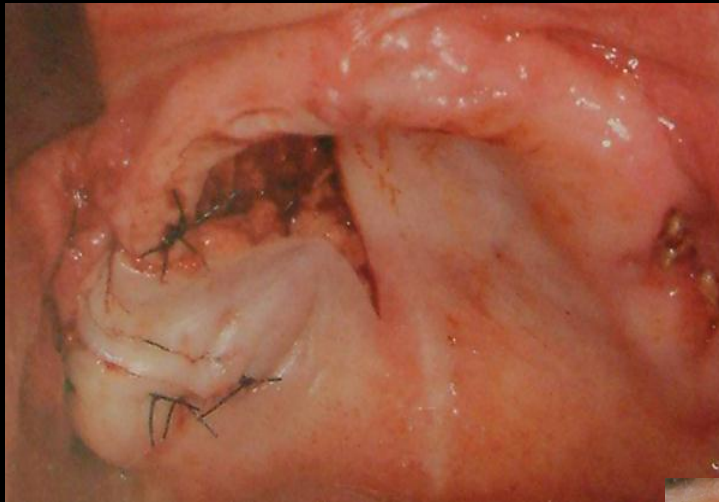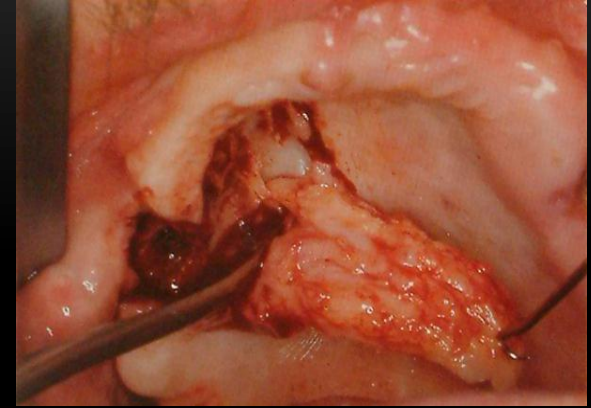
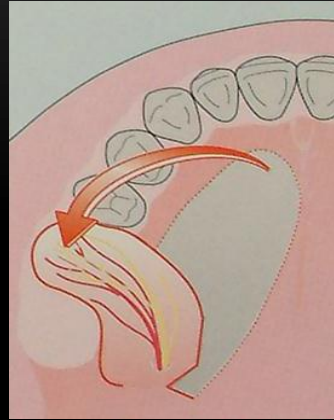
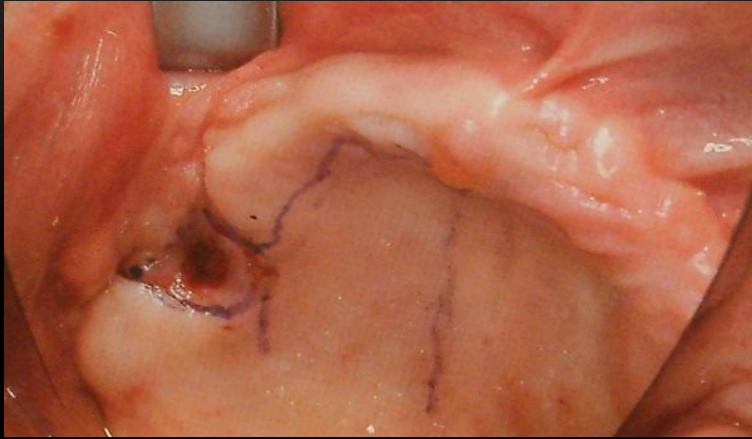






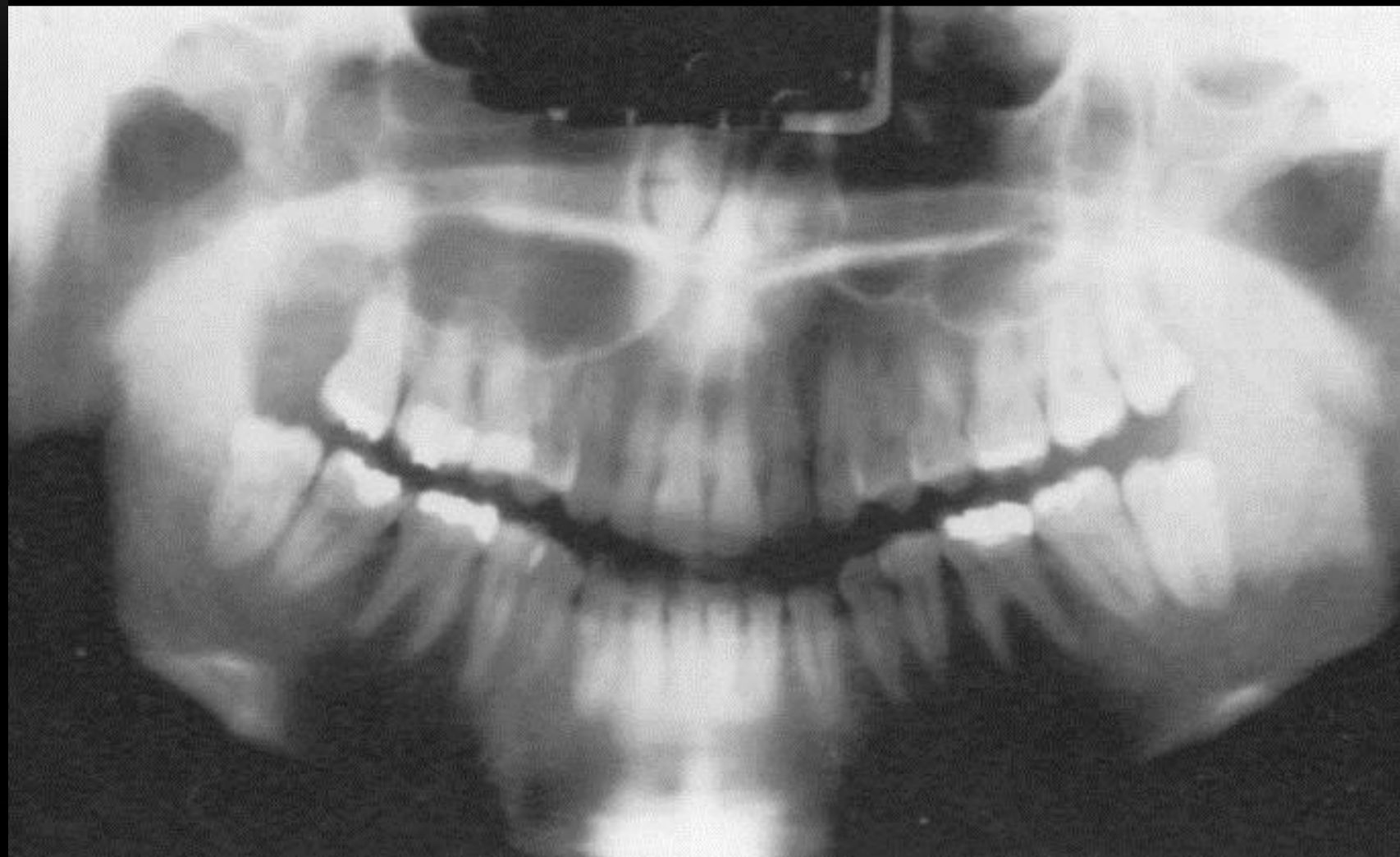


# Palatal flap advancement





صورة بانورامية تظهر فيها علاقة الأسنان العلوية مع الجيوب الفكية.



• يجب عدم إهمال أي قصة سريرية سابقة

تتضمن إصابة الجيب الفكي أثناء القلع لاحتمال

أن يكون لدى المريض جيب فكي كبير الحجم.

وفي حال انزياح الجذر داخل الجيب الفكي يجب

إحالة المريض فوراً لجراح الفم والفكين لإزالة

الجذر ومعالجة مكان الاتصال الفموي الجيبي

المتشكل حديثاً وتغطيته.

• إنَّ محاولة إزالة بقايا الجذور من خلال السنخ غالباً

ما يؤدي إلى توسّع الانفتاح وتشكل ناسور فموي

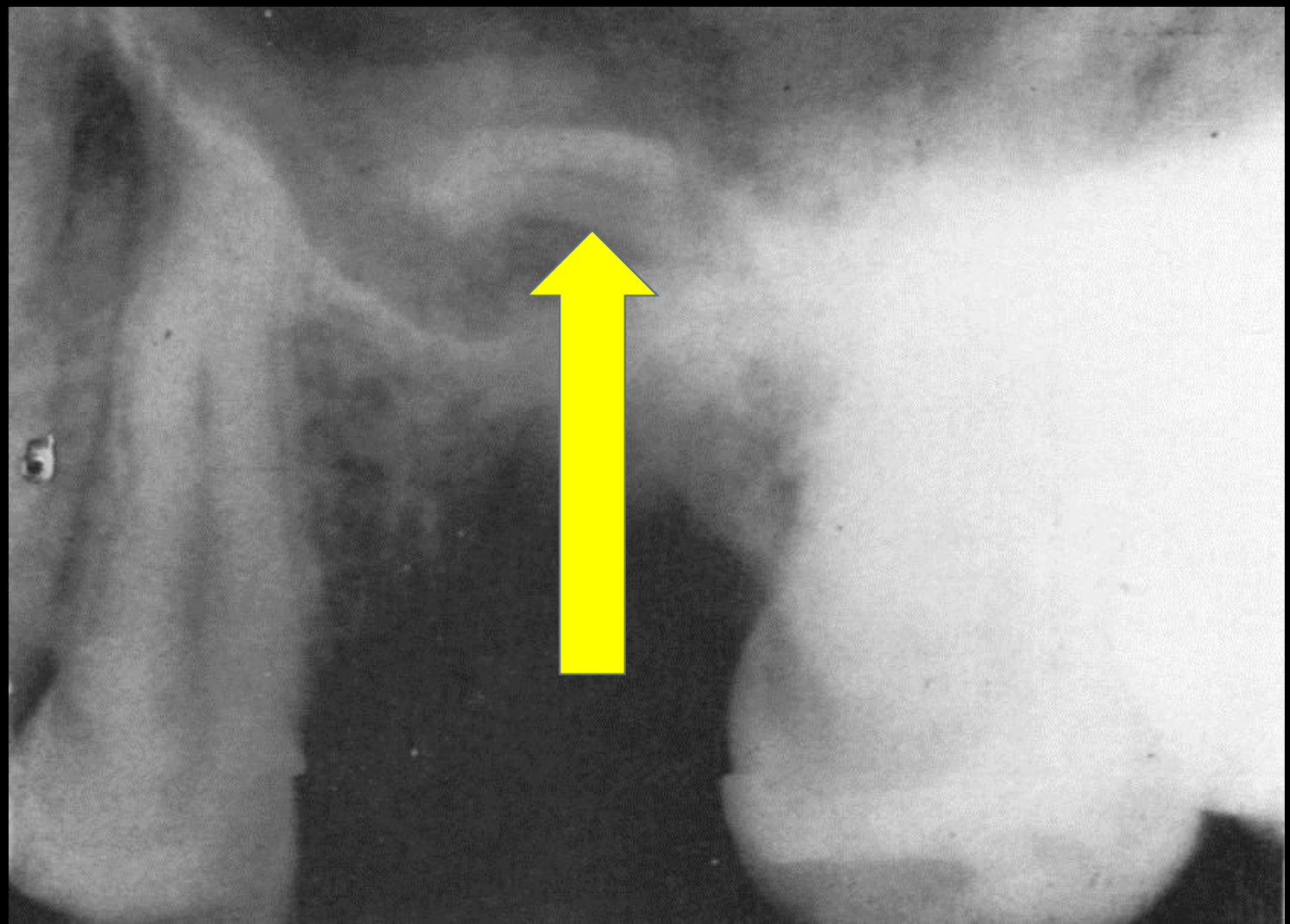
جيبى Oroantral Fistula لاحقاً، لذا يتم إزالة بقايا

الجذور عن طريق الحفرة النابية بعملية كالدويل-

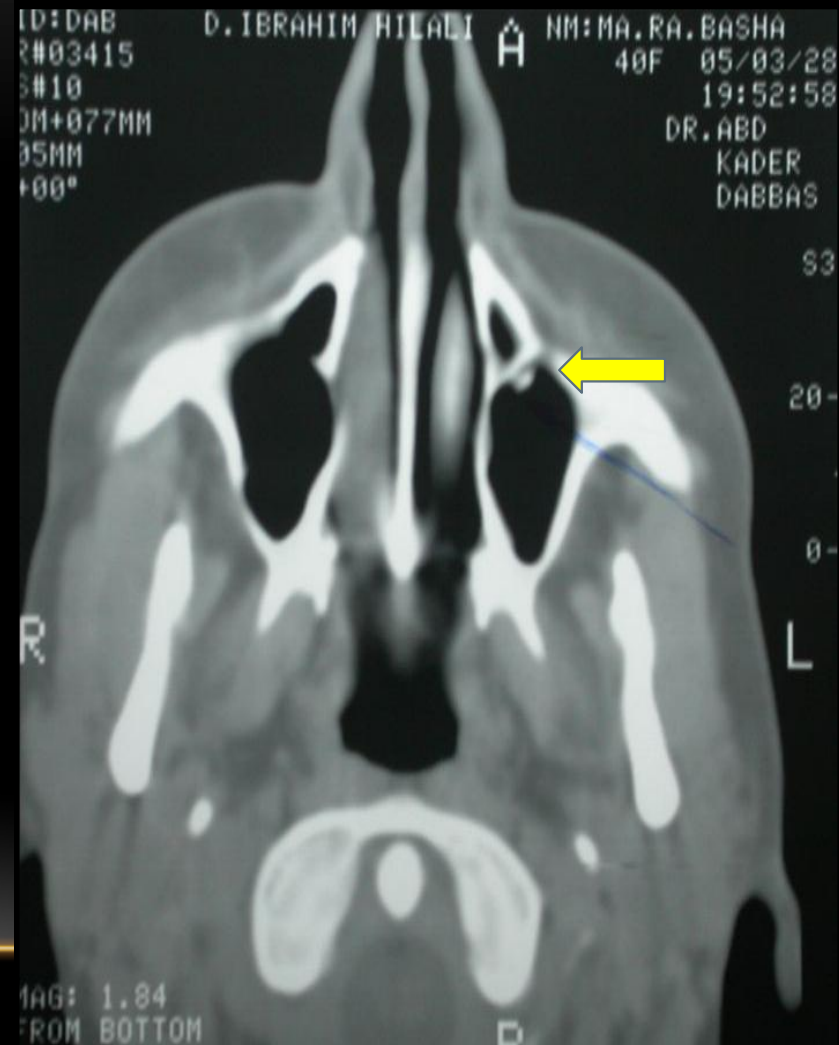
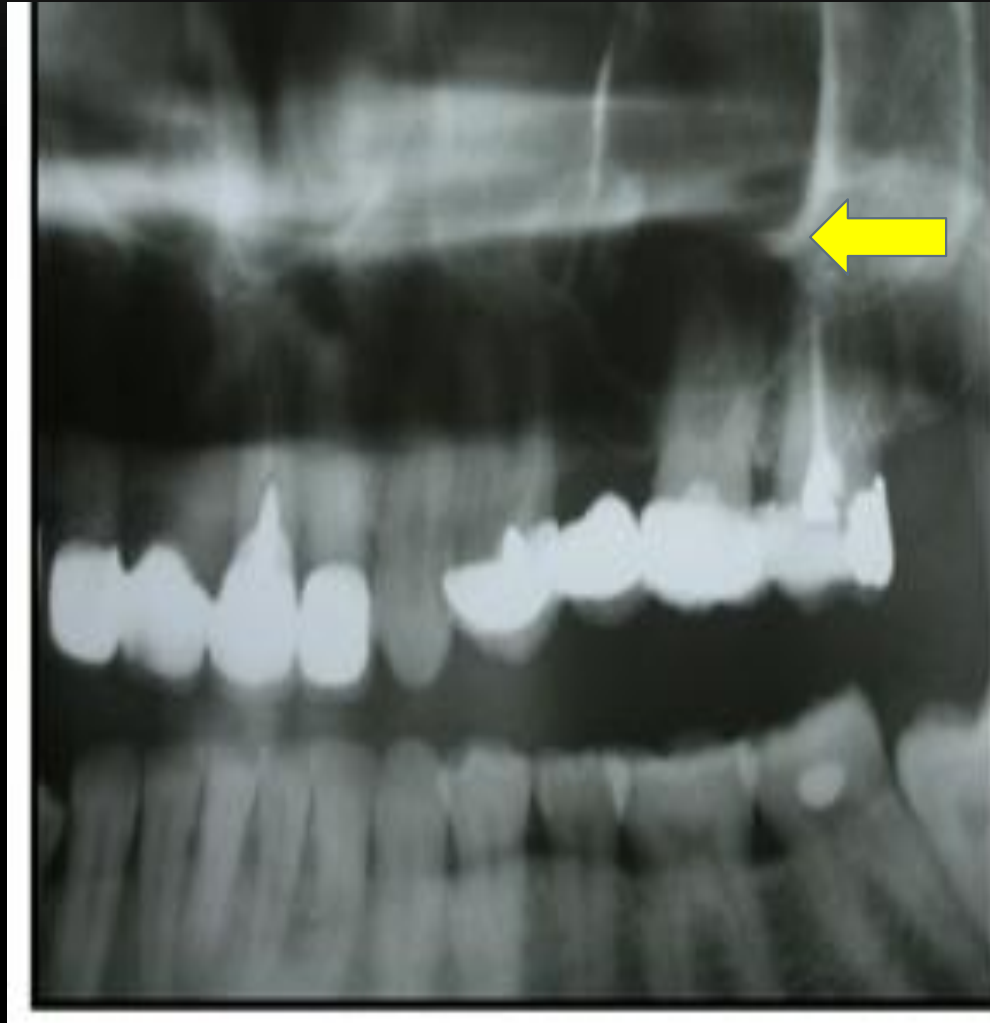
لوك Caldwell-Luc. ويُطلب من المريض تجنب

السعال والعطاس وخاصةً إذا كان الفم مغلقاً.

صورة ذروية تظهر جذراً منزاحاً إلى داخل الجيب الفكي، لاحظ قناة السن الشافة على الأشعة.



صورة بانورامية ومقطع محوري بالتصوير الطبقي المحوسب  
يظهران وجود بقايا جذر ضمن الجيب الفكي الأيسر.



• انزياح السن أو جذر السن داخل الحفرة تحت الصدغية

• *:Displacement of The Tooh or Root into The Subtemporal Fossa*

• يمكن انزياح الأسنان أو جذورها باتجاه الحفرة تحت الصدغية نتيجةً

لتطبيق قوى وحشية عند استخدام الروافع لقلع الأرحاء الثالثة العلوية

المنظرة بمستوى عالٍ، حيث تؤدي القوة إلى حدوث انزياح علوي

خلفي أكثر من دهليزي إطباقى. وهنا يجب إجراء صورة شعاعية

مباشرةً وإعلام المريض بذلك والبداً بالمعالجة بالصادات الحيوية

ويجب أن ينتظر الجراح 3-4 أسابيع حتى تحيط الأنسجة الليفية

بالسن أو بقايا الجذر ليتمكن من إزالتها.



• انزياح جذر السن داخل القناة السنية السفلية أو المسافة تحت

## الفك السفلي

• يمكن انزياح الأرحاء السفلية أو جذورها أثناء القلع إلى القناة

السنية السفلية أو حتى المسافة تحت الفك، وفي حال حدوث

هذه المضاعفة **يجب** إعلام المريض بذلك وتزال بقايا الجذور

غالباً مباشرة في حال انزياحها ضمن القناة السنية السفلية

**بينما يُنظر 3-4 أسابيع** في حال الانزياح داخل المسافة

تحت الفك للسماح بحدوث التليف حول الجذر.

• انزياح جذر السن داخل التجويف الأنفي

*:Displacement of Root into Nasal Cavity*

• هذه المضاعفة نادرة جداً، ولكن يمكن أن تحدث نتيجة

دفع ذرى جذور الأسنان الأمامية العلوية للأعلى في حال

قربها من قاع الأنف، وفي حال حدوث هذه المضاعفة

يجب إعلام المريض بذلك والبدء بالعلاج بالصادات

الحيوية وتحويل المريض لأخصائي الأنف والأذن

والحنجرة. إن لم يستطع طبيب الأسنان إزالتها



## • النزف الزائد *Excessive Haemorage* :

- يمكن أن يعقد النزف الزائد قلع الأسنان، لذا يجب السؤال والتحري عن أي قصة سريرية سابقة للنزف قبل الشروع بالقلع، وإذا كانت حالة المريض تشير إلى احتمال حدوث نزف زائد عند ذلك يجب التحري عن التفاصيل الكاملة والدقيقة عن أي حدثٍ عرضي نزفي سابق.

• فقد يكون النزف الحادث بعد القلع مهدداً للحياة أو سبباً في دخول المريض بصدمةٍ إذا كان المريض مصاباً باضطرابٍ نزفي غير مشخص، حيث يمكن حدوث النزف عند المرضى المصابين **بالناعور** أو **أمراض الكبد** أو **أورام دموية** بالإضافة إلى المرضى الذين يخضعون للمعالجة بمضادات **التخثر لفترة طويلة كالأسبرين**.

• يجب الملاحظة الدقيقة لعلاقة زمن بدء النزف مع القلع وكذلك مدة وكمية النزف، وهذه الإجراءات ضرورية لمعرفة كيفية التغلب على النزف. ويعتبر وجود قصة سريرية عائلية للنزف ذا أهمية كبيرة، حيث يجب إحالة أي مريض لديه قصة سريرية توحى بوجود استعداد لحدوث النزف إلى اختصاصي بأمراض الدم لإجراء الفحوصات قبل القيام بالقلع.

• ومن الحكمة إذا كان لدى المريض قصة

سابقة لحدوث نزفٍ بعد القلع **تحديد عدد**

**الأسنان المقلوعة** في الزيارة الأولى

لخياطة النسيج الرخوة وملاحظة الإنذار

بعد العمل الجراحي.

• **النزف الزائد أثناء قلع السن Excessive Haemorage During Tooth Removal**

• يمكن للنزف الدموي المستمر أحياناً أثناء القلع أن

يجب الرؤية مما يجعل القلع صعباً، وهنا يمكن التجفيف

باستخدام قطع من الشاش Gauze أو الماصة الجراحية.

أما النزف الأكثر شدةً فيمكن السيطرة عليه يدك قطعة

من الشاش المشرب بمحلول ملحي دافئ وتركها لمدة

دقيقتين، وتستخدم الماصة لإزالة المحلول الملحي الزائد

من قطعة الشاش.

• ونادراً ما يكون النزف بسبب أوعية أكبر ففي هذه الحالات يجب أن تُلقط الأوعية وتُمسك بواسطة مرقئ نزف Haemostat، كما يمكن أن يكون النزف مزعجاً عند العمل تحت التخدير العام إذا كانت الأكسجة غير كافية، حيث يمكن أن يؤمن المقبض الوعائي الموجود بالمحلول المخدر المطبق موضعياً عادةً ساحة عملٍ جافة مما يسهل العمل الجراحي.

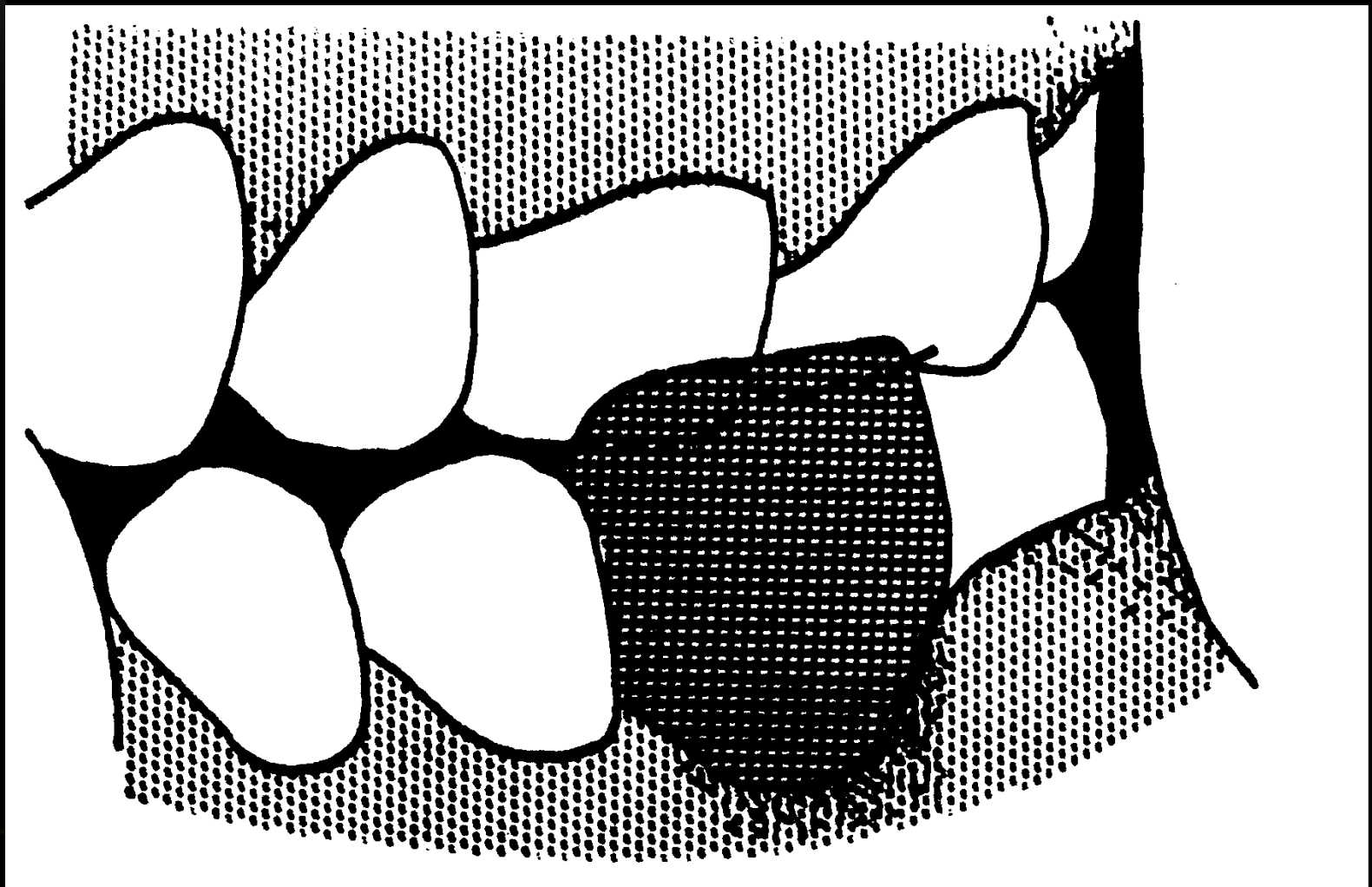
• **النزف الزائد عند إتمام قلع السن *Excessive***

## ***Haemorage on Completion of The Extraction***

يدعى هذا النزف بالنزف الأولي، فعند إتمام القلع يجب السماح للمريض بغسل فمه مرةً واحدةً باستخدام محلول فموي مطهرّ بعد ذلك يجب وضع قطعة شاشٍ فوق السنخ بشكلٍ ثابتٍ ويطلب من المريض العض عليها لعدة دقائق. وإذا لم تتم السيطرة على النزف خلال عشر دقائق يجب تطبيق خياطةٍ مخاطيةٍ سمحاقيةٍ للجرح للسيطرة على النزف.

كيفية وضع قطعة من الشاش والطلب من المريض العض عليها

لإيقاف النزف عند إتمام القلع.





## • النزف الزائد بعد القلع *Excessive Haemorage Postoperatively*

وهو النزف الحاصل بعد فترةٍ من القلع ويدعى هذا النزف بالنزف التالي، ويحدث نتيجة إصابة المنطقة **بالرض** أو **الإنتان** أو **إصابة الأوعية الدموية** أو وجود **الأورام الدموية** أو بعض **الأمراض كالسكري**. يكون معظم المرضى الذين يراجعون الطبيب بسبب وجود نزفٍ بعد القلع برفقة أهلهم أو أصدقائهم القلقين، لذا من الضروري عزل المريض عن هؤلاء المرافقين القلقين، حيث يُطلب منهم الهدوء والبقاء في غرفة الانتظار بالإضافة إلى إعادة طمأنة المريض حتى يتم علاجه بشكلٍ مرضٍ.

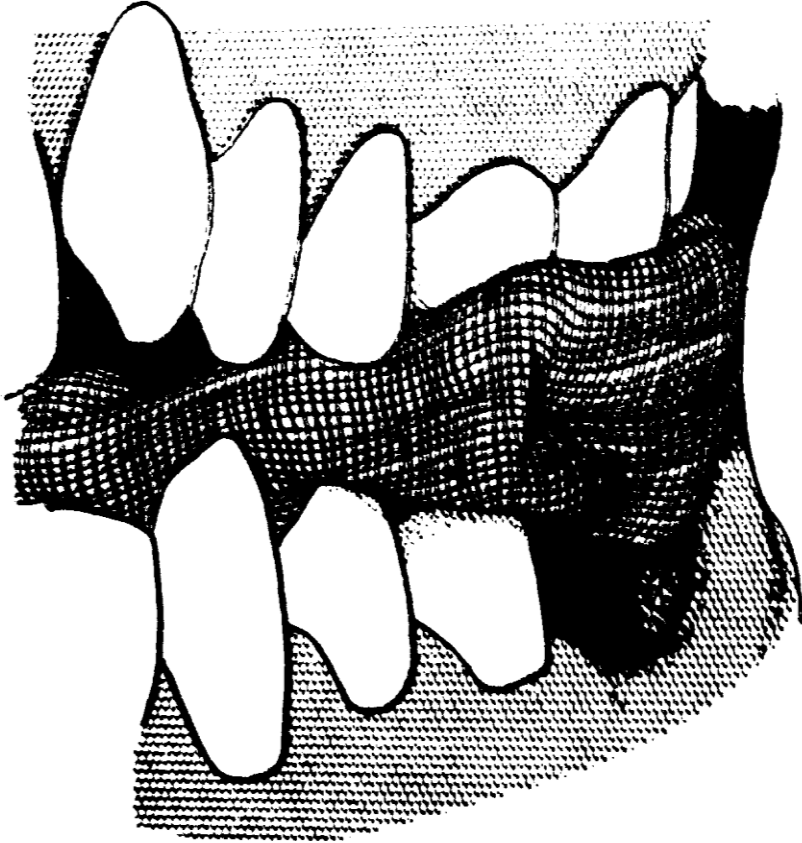
• بعد جلوس المريض بارتياحٍ على كرسي الأسنان وتغطية ملابسه برداء واقٍ مضاد للماء يجب أن يفحص طبيب الأسنان فم المريض لتحديد مكان وكمية النزف، فغالباً ما يلاحظ وجود خثرة دموية زائدة وثابتة تقريباً في منطقة النزف، حيث يجب إزالتها باستخدام قطعةٍ من الشاش، بعد ذلك يجب دك الشاش الطبي أو وضع قطعة شاشٍ ثابتة فوق السنخ ويطلب من المريض العض عليها. ويمكن إضافة مسحوق من حمض التانيك Tannic Acid على قطعة الشاش بالقرب من السنخ النازف للمساعدة في إيقاف النزف.

- ويُنصح في معظم الحالات إجراء الخياطة عبر المخاطية السمحاقية تحت التخدير الموضعي للسيطرة على النزف، حيث تعتبر الخياطة المربعة المتقطعة الأفقية Interrupted Horizontal Mattress Suture الأفضل لتحقيق هذا الهدف ويجب إجراؤها عبر السنخ أسرع ما يمكن.

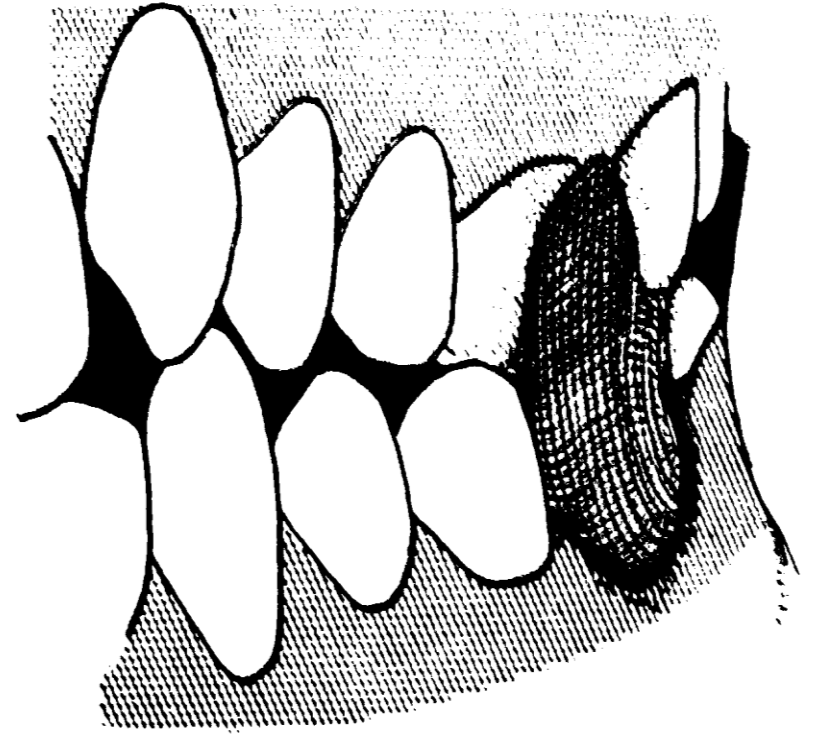
• إنَّ الهدف من الخياطة هو ليس إغلاق السنخ بتقريب  
النسج الرخوة المغطية فحسب بل إحداث شدِّ توتري في  
المخاطية السمحاقية المغطية للعظم مما يجعلها ناقصة  
التروية، ففي معظم الحالات لا ينشأ النزف من السنخ  
العظمي بل من النسج المحيطة به وهذا النزف يمكن  
إيقافه كما ذكر أعلاه. ويجب إعطاء المريض التعليمات  
بضرورة العض على قطعة الشاش لمدة خمس دقائق  
على الأقل بعد تطبيق الخياطة.

كيفية إيقاف النزف بعد العمل الجراحي بتطبيق الشاش الطبي فوق السنخ.

A: الطريقة الخاطئة، B: الطريقة الصحيحة.



A



B

- وفي حال فشل هذه الإجراءات في السيطرة على النزف يمكن تطبيق الرغوة الهلامية **Gelatin Foam (الجلفوم)** أو **الرغوة الليفية Fibrin Foam** القابلة للامتصاص داخل السنخ وتغطية المنطقة بقطعة شاشٍ مركّبة، كما يمكن استخدام الشمع العظمي **Bone Wax** أو الكولاجين ذو الليفيات أو **الثرومبين**، وبعد وضع هذه المواد في مكانها يتم تطبيق **الدعم خارج الفموي** كوضع الرباط الضاغط، وفي حال **عدم جدوى** هذه الإجراءات يمكن إجراء **الكي الكهربائي** من أجل النزوف الصغيرة أو **لقط الأوعية الدموية النازفة** وربطها أو إحالة المريض إلى أقرب مستشفى لتلقي المعالجة اللازمة.

• في معظم الحالات سيتم إيقاف النزف بواسطة الإجراءات البسيطة، ومن الحكمة إعادة فحص المريض قبل مغادرته وتزويده بالتعليمات الضرورية بعد القلع. يكون طعم الفم كريهاً بعد النزف السني وإنّ الغسول الفموية المتكررة للتخلص من هذا الطعم تزيد من حدوث النزف لذا يجب تجنبها. ويجب تنظيف الحفرة الفموية بحذرٍ باستخدام الشاش المرطب بالماء البارد والعناية الخاصة باللسان. وهكذا فإنّ مثل هذه الإجراءات البسيطة يمكن أن تزيد بشكلٍ كبيرٍ من راحة المريض.

# أذية الأغشية المخاطية الفموية

## :DAMAGE TO ORAL MUCOSA

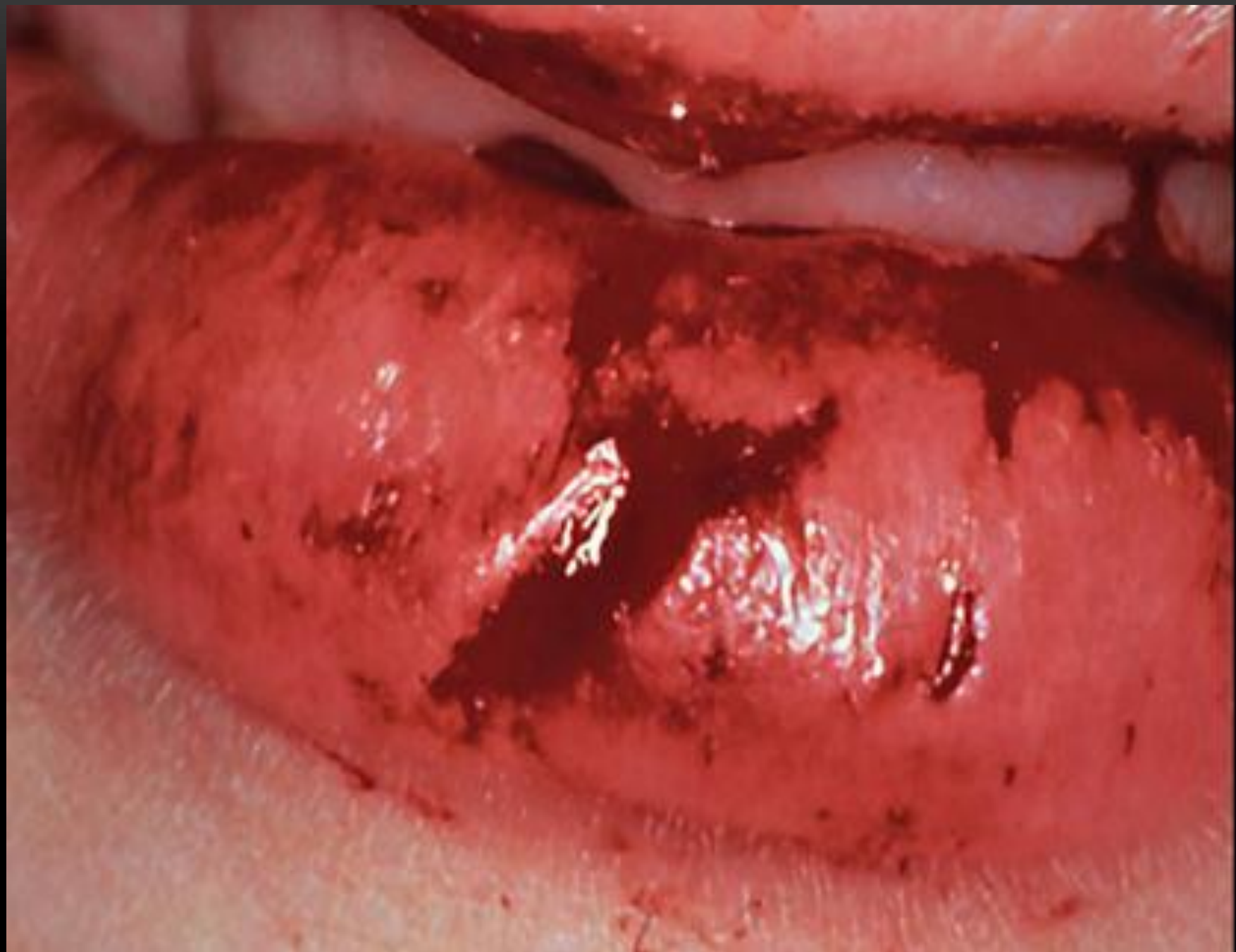. - أذية اللثة *Damage to Gums* :

- يمكن تجنب أذية اللثة عن طريق قطع الرباط بشكل جيد والاختيار الدقيق للكلايات والاستخدام الصحيح للروافع والكلايات والسنايل الدوارة واتباع التقنيات الصحيحة أثناء القلع، وفي حال كانت اللثة ملتصقة بالسن المراد قلعه يجب تسليخها بحذر عن السن باستخدام رافع السمحاق أو المشروط أو المقص قبل إجراء أي محاولة لقلع السن.



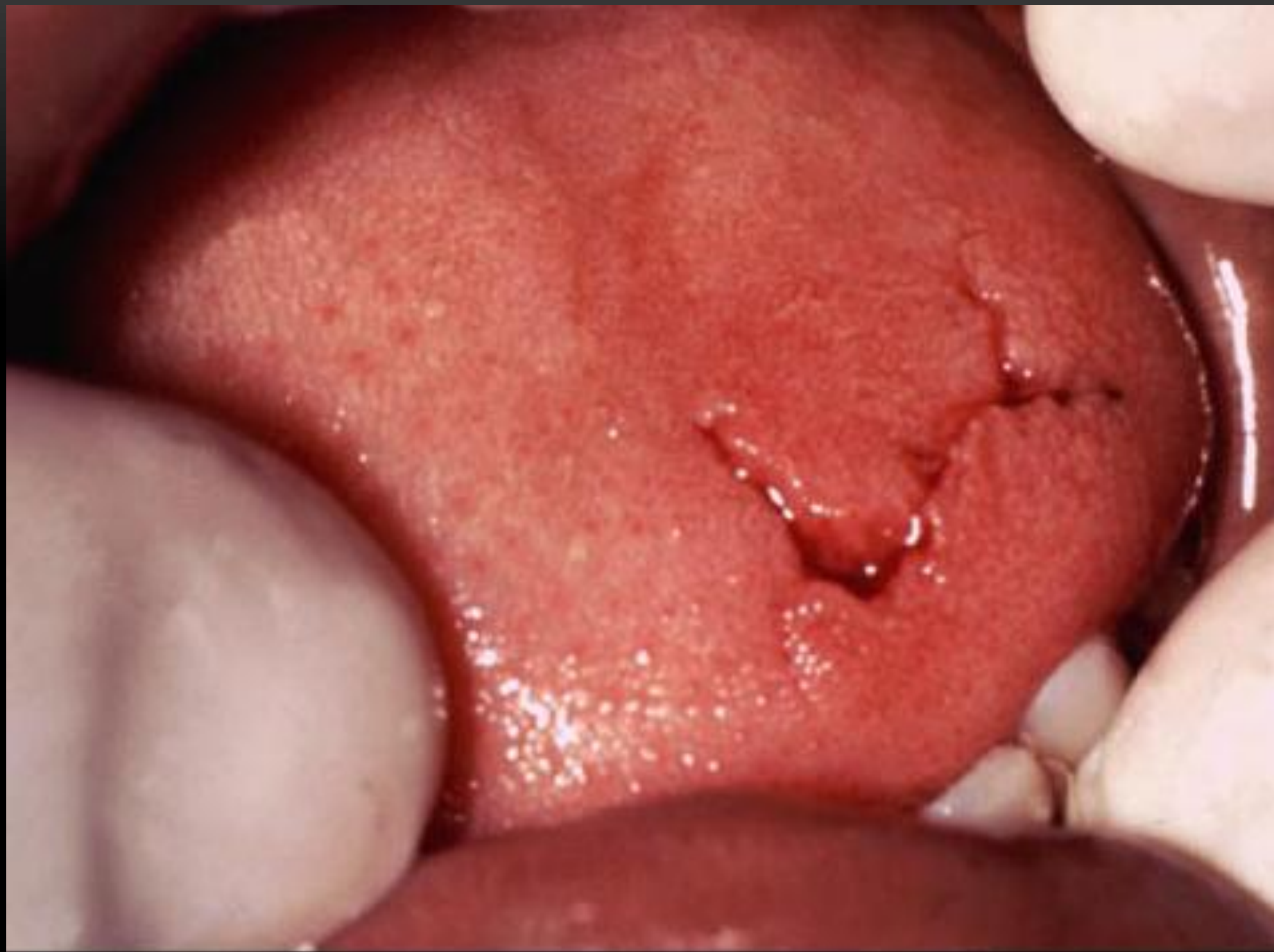## • أذية الشفاه *Damage to Lips* :

- يمكن أن تُسحق الشفاه بين قبضة الكلابة من جهة والأسنان الأمامية من جهةٍ أخرى وذلك عند عدم أخذ الحذر الكافي أثناء القلع، حيث يجب أن يؤمن استخدام الطبيب ليده اليسرى إبعاد الشفاه عن مكان الأذى، ويجب اتخاذ الحذر الزائد عند القيام بقلع الأسنان العلوية تحت التخدير العام، بالإضافة إلى إمكانية حرق الشفاه في حال عدم ترك الأدوات لتبرد قبل استخدامها بعد أن تمّ تعقيمها أو نتيجةً لقرب السنابل الدوارة المحمولة على القبضات المستقيمة وملامستها الشفاه.

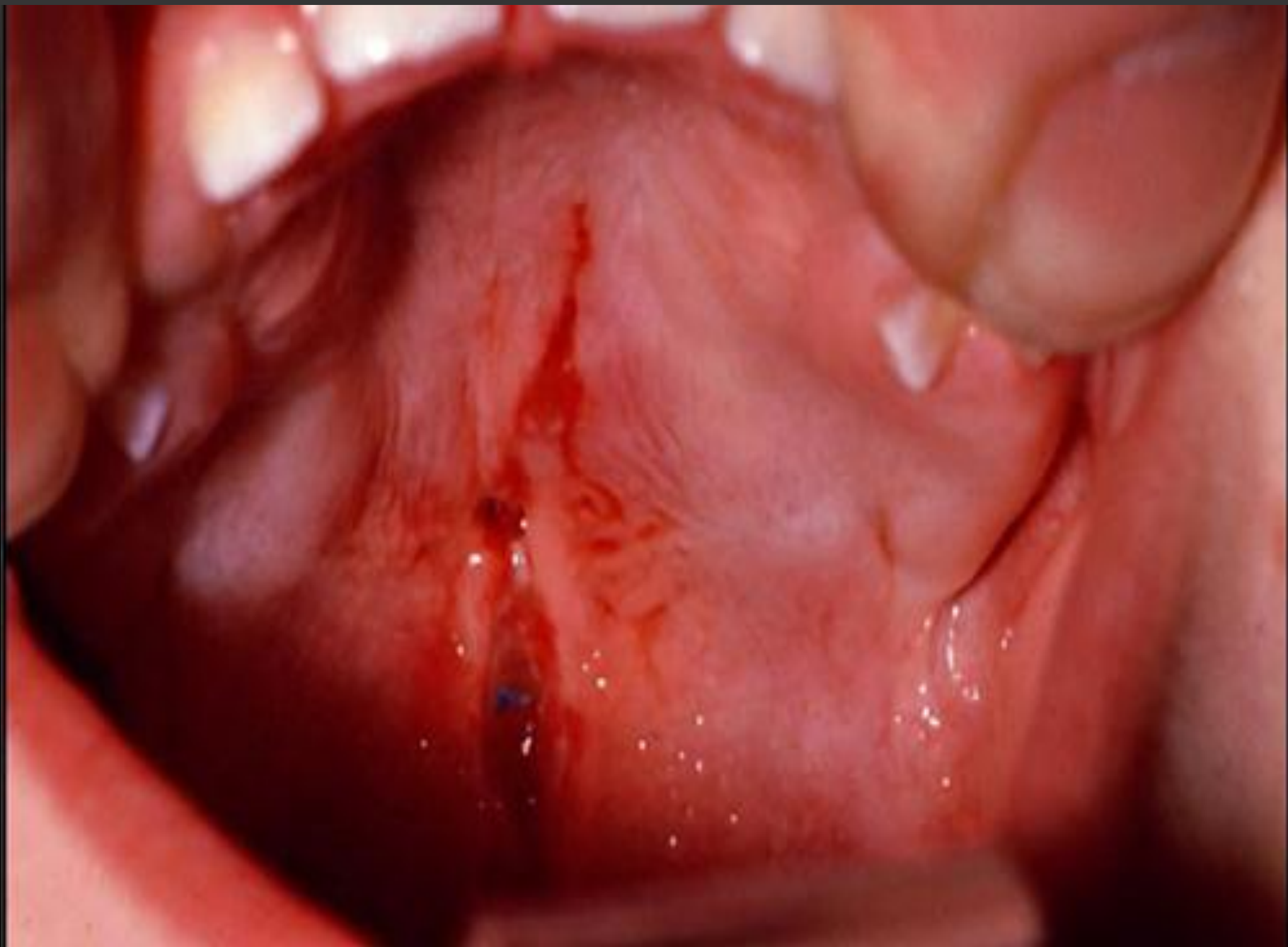


• أذية اللسان وقاع الفم : *Damage to Tongue and Floor of Mouth*

• يجب ألا تحدث أذية للسان وقاع الفم أثناء قلع السن إذا تم توخي الحذر أثناء تطبيق الكلابات واستخدام الروافع. وتعتبر هذه المضاعفات أكثر شيوعاً تحت التخدير العام حيث يمكن سحق الأنسجة الرخوة بين فكي الكلابات أو بين الأسنان وحواف فاتح الفم، وهنا يمكن منع حدوث هذه المضاعفات عند الاستخدام الفعال لليد اليسرى.



• وعند استخدام الطبيب للرافعة دون إحكام السيطرة التامة يمكن أن ينزلق ليقود الأداة باتجاه اللسان أو قاع الفم أو قبة الحنك، ويعتبر اللسان شديد التوعية الدموية لذا فإن نزفاً غزيراً يمكن أن يتبع مثل هذه الأذيات. **ويمكن السيطرة على هذا النزف بواسطة سحب اللسان للأمام وتطبيق الخياطة بعد التخدير الموضعي، ويجب الأخذ برأي جراح الفم والفكين في مثل هذه الحالات، ويعطى المريض المضامض الفموية المطهرة.**





## • أذية الأعصاب *Damage to Nerves* :

- يعتبر حدوث الأذية الجزئية للعصب (انضغاط العصب) أثناء قلع الأسنان البازغة أو المنظرة أو بقايا الجذور أكثر شيوعاً من حدوث الأذية التامة للعصب (انقطاع العصب)، وذلك نتيجةً لقرب العصب أو التصاقه بذرى جذور الأسنان أو بسبب استخدام الطبيب الأدوات الحادة والسنابل الدوارة بشكلٍ خاطئٍ.

• أذية العصب السني السفلي *Damage to Inferior*

*:Dental Nerve*

• يعتبر العصب السنخي السفلي الأكثر عرضة للإصابة

بسبب قربه من ذرى جذور الأرحاء الثالثة والثانية

السفلية، ويمكن منع حدوث الأذية أو تقليلها إذا كان

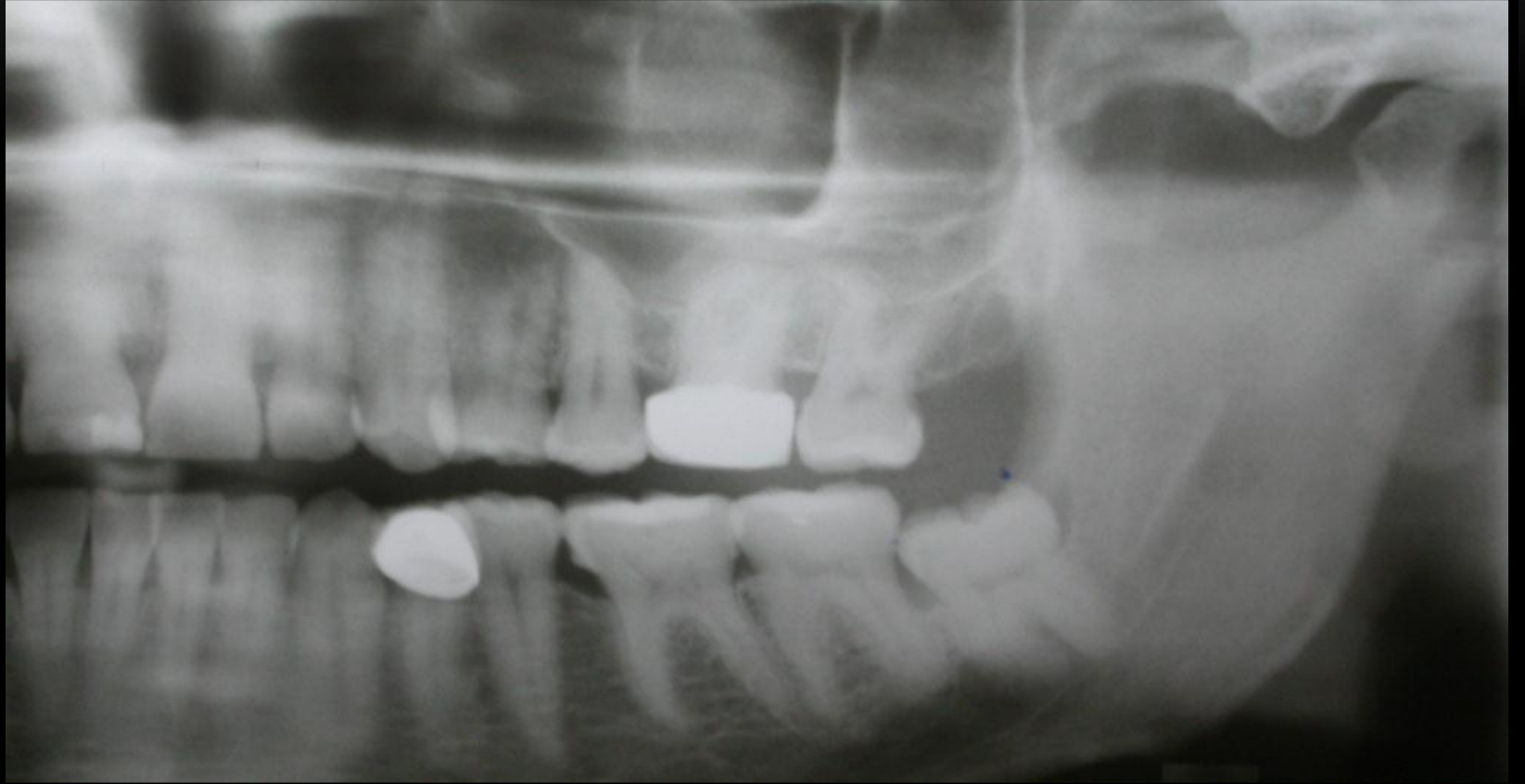
السن أو الجذر له علاقة صميمية مع العصب السنخي

السفلي وذلك عن طريق التشخيص الشعاعي قبل العمل

الجراحي والتسليخ الدقيق أثناء العمل.



صورة بانورامية تظهر رحي ثالثة سفلية يسرى منطمرة جذورها  
قريبة من القناة السنية السفلية.



## • أذية العصب الذقني *Damage to Mental Nerve* :

- يمكن أن تحدث أذية العصب الذقني *Mental Nerve* إمّا أثناء قلع جذور الضواحك السفلية أو بحدوث الالتهاب الحاد في النسج المحيطة به أو عند رفع شريحة دهلزية في منطقة الضواحك السفلية. ففي حال حماية العصب بواسطة مبد معدني *Metal Retractor* أثناء العمل وكان العظم المزال أنسي جذر الضاحك الأول ووحشي جذر الضاحك الثاني قدر الإمكان عند ذلك يمكن تجنب حدوث أي تغيير في إحساس الشفة الموافقة تماماً أو أن يكون هذا التغيير أصغرياً وعابراً.

• **أذية العصب اللساني *Damage to Lingual Nerve* :**

• **يمكن أن تحدث أذية العصب اللساني إمّا بواسطة القلع**

**الرضي Traumatic Extraction للأرحاء السفلية ولا**

**سيما الرحي الثالثة المنظّمة في حال أذية النسيج**

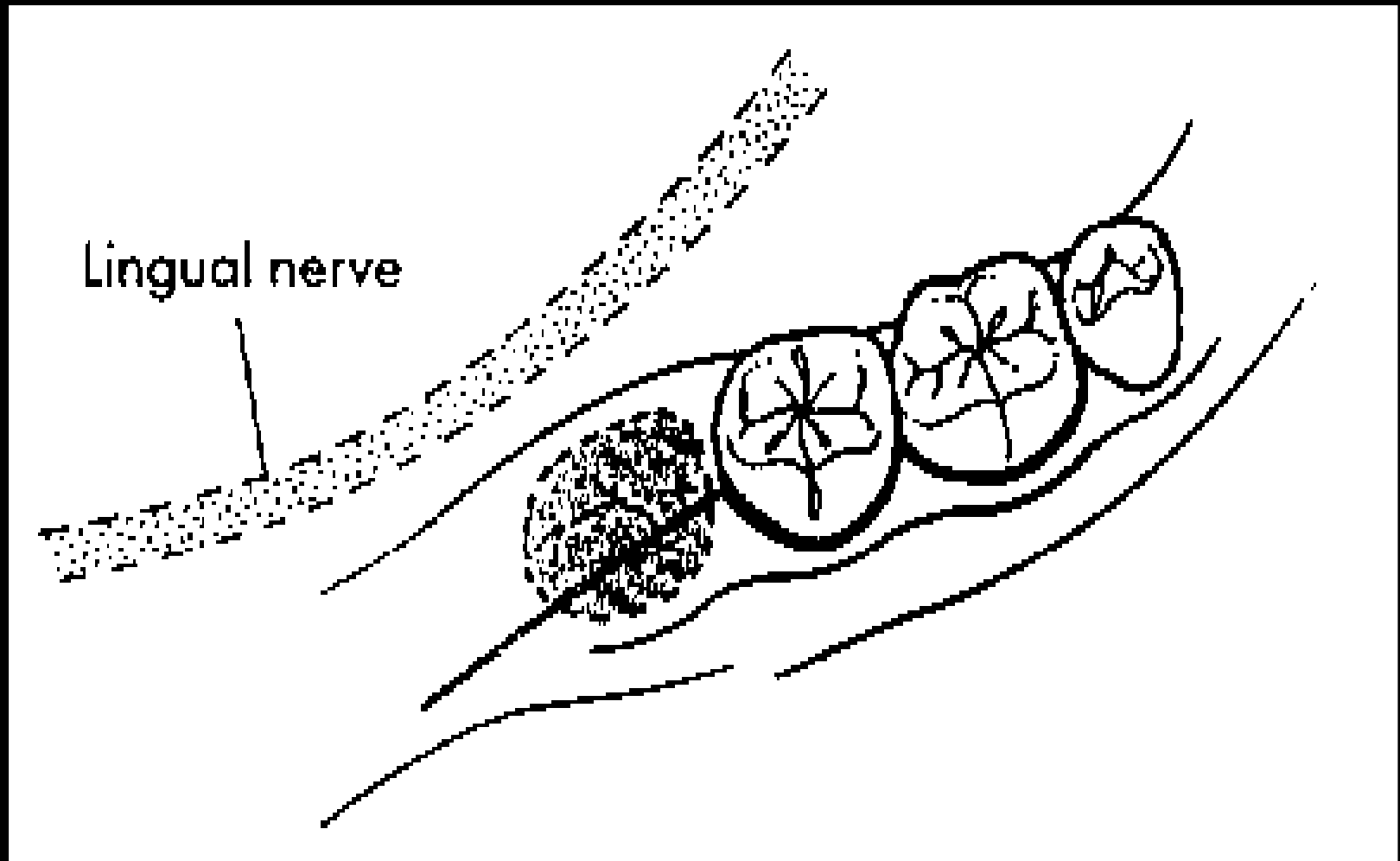
**الرخوة اللسانية بالكلاية أو الرافعة، أو بواسطة**

**السنابل الدوارة الجراحية أثناء إزالة العظم. لذا يجب**

**استخدام المبعد المعدني لحماية الأنسجة الرخوة من**

**الأذى في حال استخدام السنابل الجراحية لفصل السن.**

صورة ترسيمية تبين قرب توضع العصب اللساني من الناحية  
اللسانية للرحى الثالثة السفلية.



# الألم بعد القلع *POSTOPERATIVE PAIN* :

• - الألم بعد القلع بسبب أذية الأنسجة الصلبة

• يمكن أن يكون الألم بعد القلع بسبب رض الأنسجة الصلبة

نتيجة لرض العظم أثناء استخدام الأدوات أو نتيجةً للسماح

للسنابل الدوارة بتوليد الحرارة أثناء إزالة العظم. إنَّ تجنب هذه

الأخطاء التقنية بالانتباه لتتعيم الحواف العظمية الحادة والشئذة

وتنظيف التجويف السنخي والغسل الجيد والتبريد أثناء

استخدام السنابل الدوارة يمنع تلك الأسباب المسببة للألم

التالي.

## • الألم بعد القلع بسبب أذية الأنسجة الرخوة

- يمكن أذية الأنسجة الرخوة بعدة طرق، حيث يمكن أن يؤدي الشق الذي يخترق طبقة واحدة فقط من اللثة إلى فصل الطبقة المخاطية عن السمحاق مع تشكل شريحة ممزقة تشفى بشكلٍ بطيء، وإذا كانت الشريحة صغيرة جداً يمكن أن يتطلب ذلك تبعيداً رضيعاً أكثر لتأمين مدخلٍ جيد، وإذا لم يتم حماية الأنسجة الرخوة بشكلٍ مناسبٍ يمكن لها أن تتشابك وتلتف حول السنابل الجراحية. ويمكن منع حدوث جميع هذه الأخطاء التقنية وعواقبها باتباع الطرق الصحيحة وتوخي الحذر أثناء العمل.

• - الألم بعد القلع بسبب التهاب السنخ

• لسوء الحظ لا يمكن منع حدوث حالة التهاب

السنخ خلافاً لما سبق، فهذه الحالة السريرية هي

عبارة عن التهاب عظمي موضع يشمل كامل

العظم الكثيف المبطن للتجويف السنخي الذي

يتوضع فيه السن أو جزءاً منه والذي يدعى

بالصفحة القشرية Lamina Dura.



- تتميز هذه الحالة بتجويفٍ سنخي مؤلمٍ بشكلٍ حادٍ يحوي عظاماً مكشوفاً وخررةً دمويةً منحلةً ورائحةً فمويةً كريهةً. إنّ الأسباب الإمبراضية لالتهاب السنخ غير واضحة لكن هناك عدة أسباب مؤهبة تم ملاحظتها. ويمكن أن يكون الإنتان الذي يصيب التجويف السنخي إما قبل أو أثناء أو بعد القلع عاملاً محرّضاً، مع أنّ العديد من الأسنان المصابة بالخراجات أو الإنتانات تُقلع دون حدوث التهاب السنخ. وعلى الرغم من صحّة أنّ هذه الحالة يمكن أن تحدث بعد استخدام القوة المفرطة أثناء القلع فإن هذه الحالة لا تحدث دائماً، كما يمكن أن يحدث هذه المضاعفة بعد القلوع البسيطة جداً.

• وتشير العديد من المراجع إلى أنّ المقبض الوعائي الموجود في المحاليل المخدرة المحقونة موضعياً يمكن أن تؤهب لحدوث التهاب السنخ عن طريق التداخل مع التروية الدموية للعظم، كما تشير أيضاً إلى أنّ هذه الحالة أكثر حدوثاً تحت التخدير الموضعي من التخدير العام، ومع ذلك يمكن أن يحدث التهاب السنخ بعد القلوع المجراة تحت التخدير العام وخاصةً إذا أجريت بطريقةٍ غير مناسبة، ويمكن تفسير نسبة الحدوث هذه بحقيقة أنّ العديد من أطباء الأسنان يفضلون إجراء القلوع الأكثر صعوبةً تحت التخدير الموضعي.

• ولا تعتبر المقبضات الوعائية سبباً أساسياً لحدوث الآفة

بل تعتبر عاملاً مساعداً. ويعد التهاب السنخ أكثر

شيوعاً عند قلع الأسنان السفلية مقارنةً مع قلع الأسنان

العلوية، حيث يملك الفك السفلي عظاماً أكثر كثافةً وأقل

ترويةً دمويةً من الفك العلوي، كما أنّ قلع الأسنان

السفلية يكون عادةً أكثر صعوبةً من قلع الأسنان

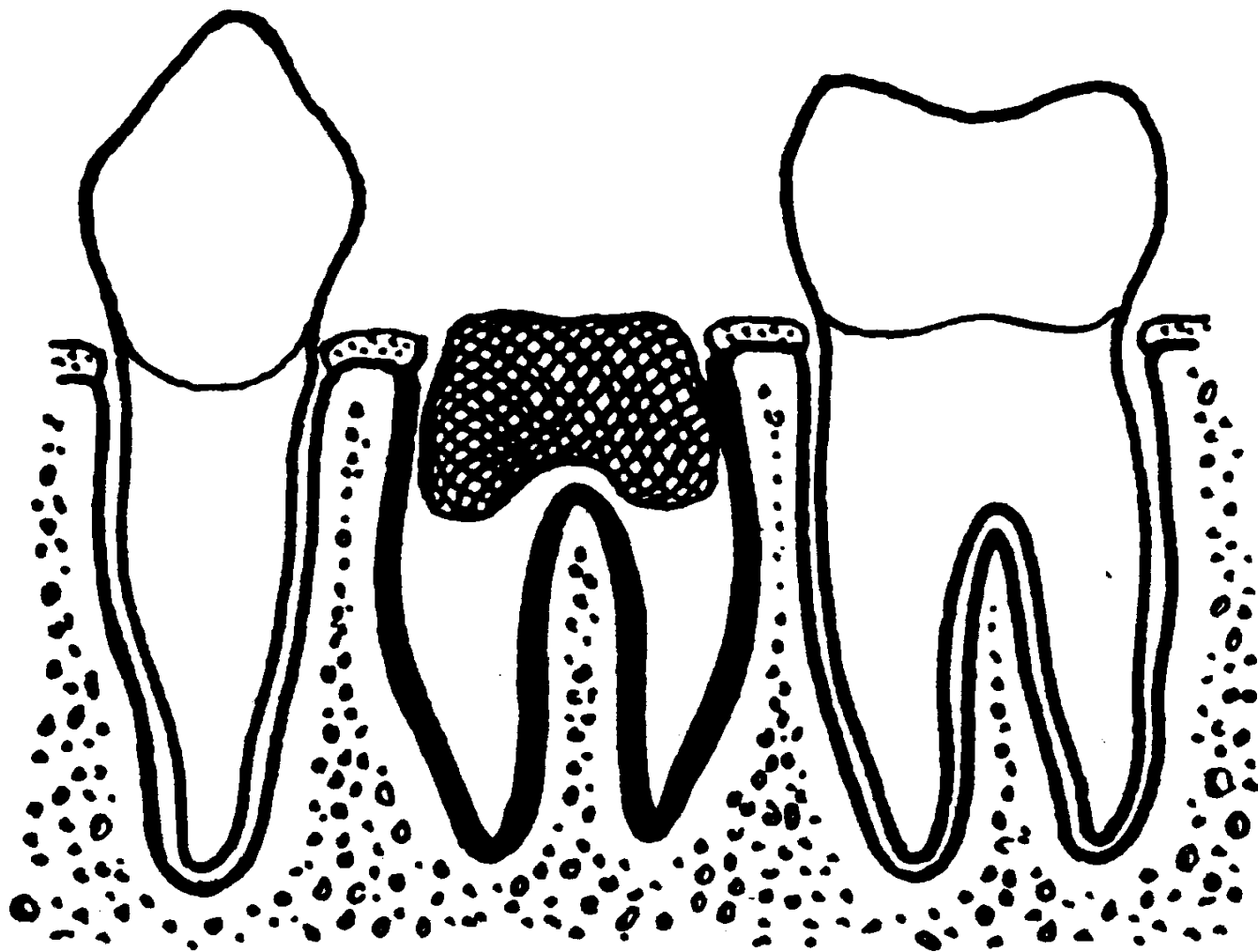
العلوية، كما تؤمن الجاذبية الأرضية تلوث أسناخ الفك

السفلي ببقايا الطعام.

- وعلى الرغم من احتمالية أن يجعل الجمع بين عاملين أو أكثر من العوامل المؤهبة حدوث التهاب السنخ أكثر تكراراً فإنه من المستحيل التنبؤ قبل القلع بأنّ هذه القلوع سيتبعها حدوث هذه المضاعفة، ولذا يجب اتباع الإجراءات الهادفة الوقائية التالية كلما أمكن. حيث يجب تقليح الأسنان ومعالجة الالتهاب اللثوي قبل أسبوعٍ على الأقل من قلع الأسنان، ومن الضروري إعطاء أقل كمية ممكنة من المحلول المخدر الموضعي، كما يجب أن يكون قلع الأسنان غير راضٍ قدر الإمكان.

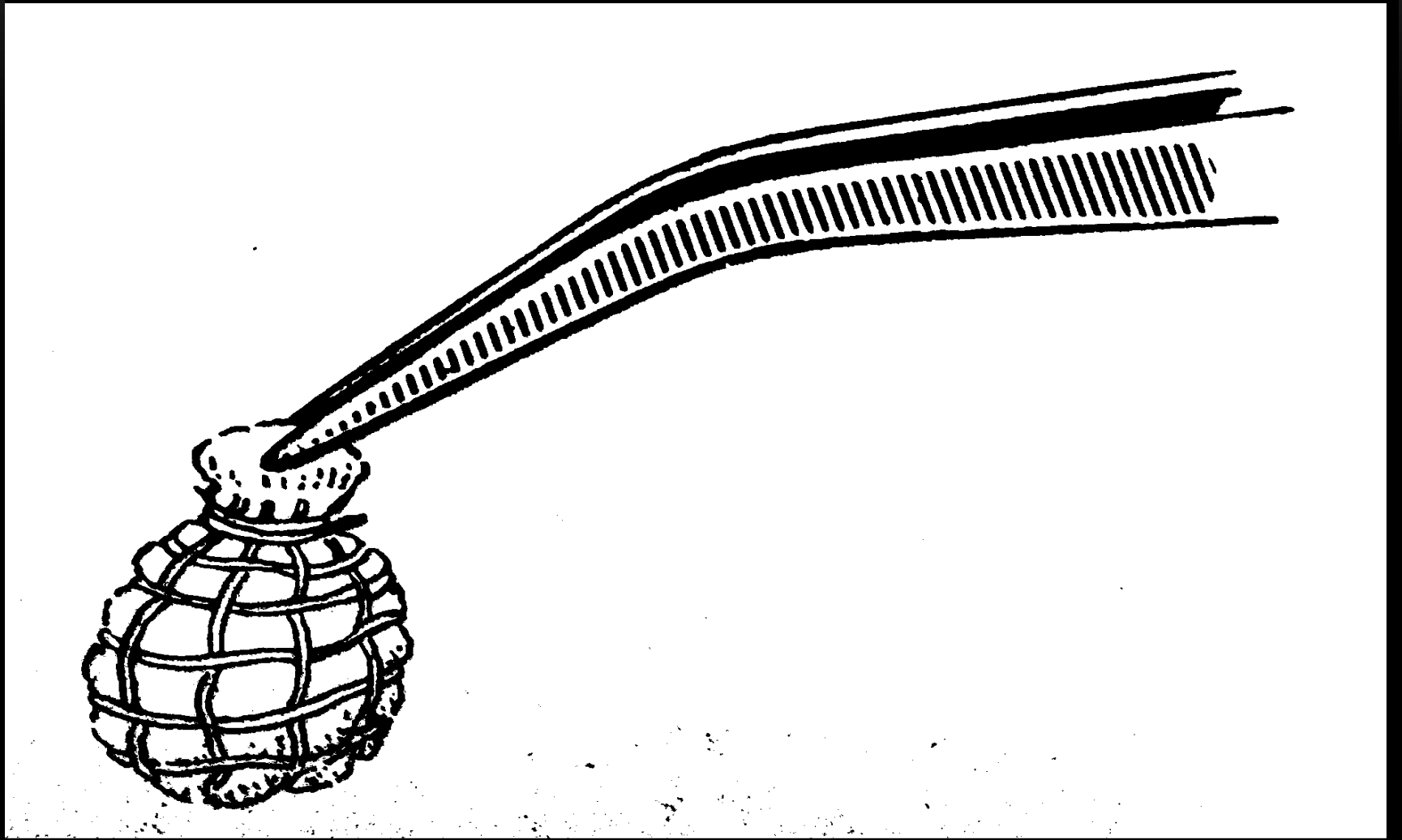
- يتطور التهاب السنخ عادةً إما بعد زوال التخدير مباشرةً أو بعد ثلاثة أيام من القلع وفي حال حدوثه يجب أن يكون هدف المعالجة هو تسكين الألم وتسريع الشفاء. حيث يجب إرواء السنخ بالمصل الفيزيولوجي الدافئ وإزالة جميع الخثرات الدموية المنحلة، كما يجب إزالة وتشذيب الحواف العظمية الحادة والشئذة باستخدام مقراض العظم أو تعيمها باستخدام السنابل الدوارة. ويوضع ضماد رخو Loose Dressing يحوي على أوكسيد الزنك والأوجينول بشكل لفافة قطنية داخل التجويف السنخي، ولا يجوز دك هذا الضماد بقوة داخل السنخ أو أن يكون صلباً حتى لا يكون من الصعب إزالته. وتوصف للمريض المسكنات والغسولات الفموية الدافئة ويُعطى موعداً للمراجعة بعد ثلاثة أيام لإعادة الغسل وتغيير الضماد وفحص المنطقة. ويرتاح معظم المرضى المعالجين بهذه الطريقة من الألم لكن يحتاج البعض إلى ضمادات إضافية أو حتى الكي الكيميائي للعظم المكشوف المؤلم للسيطرة على الأعراض.

كيفية تطبيق الضماد المسكّن داخل السنخ المصاب بالتهاب السنخ.



- وعلى الرغم من أنّ ضمادات أكسيد الزنك والأوجينول تسكن الألم فإنها تؤخر الشفاء دون شك، لذا يعتبر الضماد المؤلف من **ورنيش الوابت هيد Whitehead Varnish** (مركب من صبغة اليودوفورم **Pigmentum Iodoform**) الموضوع على شريط من الشاش أو كرية قطنية ملفوفة بالشاش فعالاً إلى حدٍ بعيدٍ للسيطرة على الألم، ويكون استخدام الكرية القطنية الملفوفة بالشاش عادةً أقل إيلاماً للمريض عند إدخالها في التجويف السنخي المصاب بالتهاب السنخ مقارنةً مع شريط الشاش، ويمكن ترك الضماد في السنخ لمدة أسبوعين أو ثلاثة أسابيع، وعند إزالة هذا الضماد يكون السنخ مغطى بنسيج حبيبي. كما يمكن استخدام ضماد الألفوجيل **Alvogyl** الذي يوضع داخل التجويف السنخي ويترك حتى يُمتص بعد فترة من الزمن.

استخدام الكرية القطنية الملفوفة بالشاش والحاوية على اليودوفورم  
لمعالجة التهاب السنخ.





• وفي حال ملاحظة وجود قيح في التجويف السنخي فهذا

يعني تحول الحالة لالتهاب **السنخ الرطب** وهنا يجب

القيام بالزرع الجرثومي والمعالجة بالصادات الحيوية

الأمثل بعد إزالة النسيج المتموتة والغسل الجيد. **تُشفى**

معظم حالات التهاب السنخ بعد 4-5 أيام من المعالجة

وفي حال استمرار الحالة لأكثر من عشرة أيام يمكن أن

يكون ذلك دليلاً على تحوّل الحالة إلى التهاب العظم

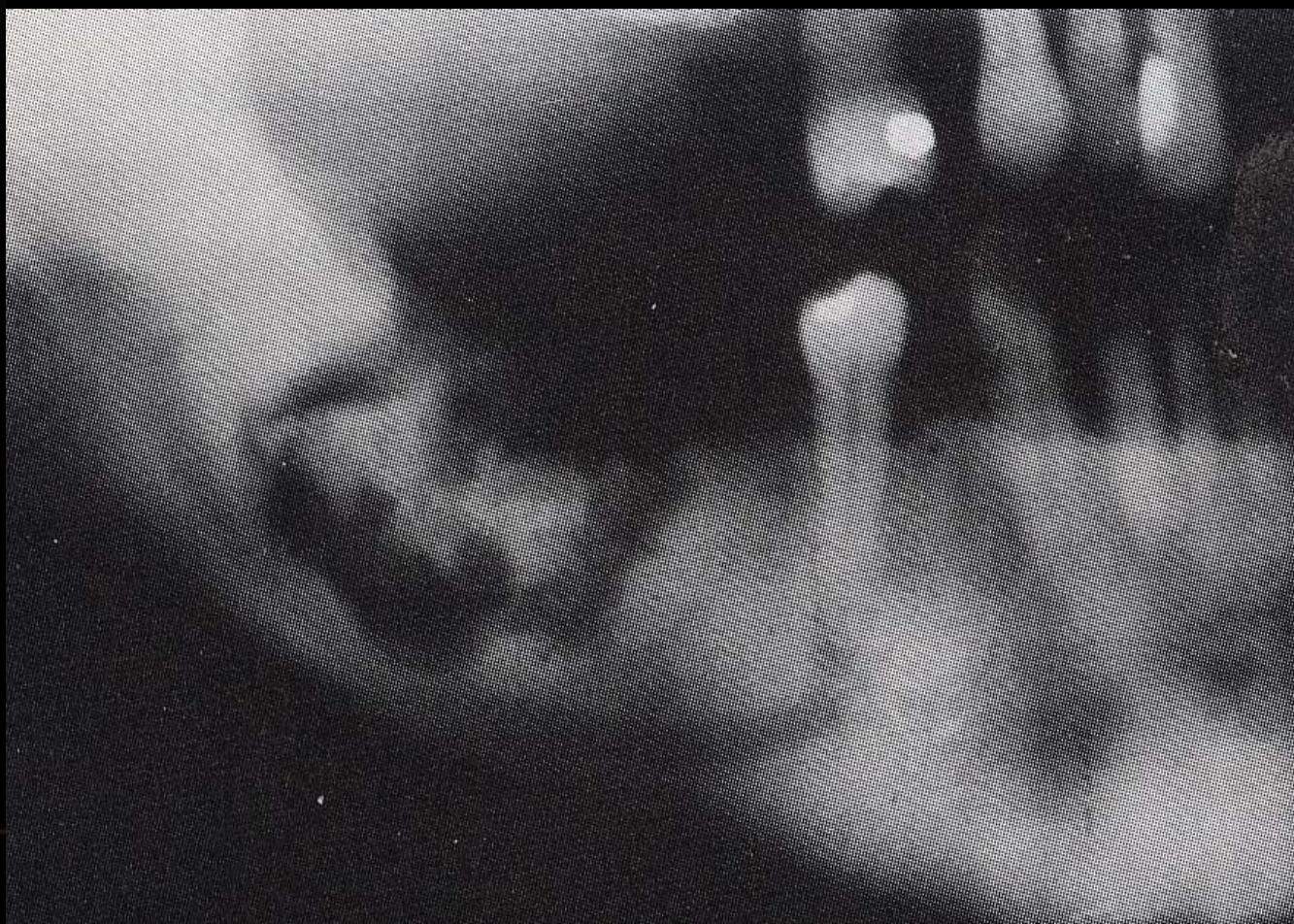والنقي الحاد. (هذا الكلام خاطئ)

• الألم بعد القلع بسبب التهاب العظم والنقي الحاد للفك السفلي

• قد يكون من الصعب أحياناً التفريق بين المريض المصاب بالتهاب السنخ الحاد والمريض الذي يعاني من التهاب العظم والنقي الحاد في الفك السفلي، حيث عادةً ما تسبب الحالة الأخيرة إعياءً عاماً وسميّةً أكثر، حيث تتميز بوجود حمى وألمٍ شديدٍ جداً. وعادةً ما يكون الفك السفلي مؤلماً بشدة عند الجس خارج الفموي، كما يكون بدء تأثير إحساس الشفة بعد عدة ساعاتٍ أو أيامٍ من القلع من الصفات المميزة لالتهاب العظم والنقي في الفك السفلي.

- يجب إدخال المريض الذي يعاني من هذه الحالة كحالة إسعافية إلى المستشفى الذي تتوفر فيه التسهيلات العلاجية الفعالة. ويعتبر القلع الراض للأرحاء السفلية تحت التخدير الموضعي بوجود التهاب لثة حاد كالتواج Pericoronitis أو التهاب لثة تقرحي حاد Acute Ulcertive Gengivitis عاملاً مؤهباً لالتهاب العظم والنقي في الفك السفلي. كما يمكن أن يتطور التهاب العظم والنقي الحاد إلى التهاب العظم والنقي المزمن وحدث تشظٍ عظمي.

صورة شعاعية بانورامية تظهر وجود التهاب عظم ونقي مزمن في الفك السفلي، لاحظ وجود الشظايا العظمية المحاطة بنسيج حبيبي التهابي.



• الألم بعد القلع بسبب الالتهاب الرضي للمفصل الفكي الصدغي

• يمكن أن يحدث الالتهاب الرضي للمفصل الفكي الصدغي كمضاعفةٍ للقلوع الصعبة في حال عدم دعم الفك السفلي أثناء القلع. يمكن تقليل خطر حدوث هذه الحالة إذا استخدم الطبيب يده اليسرى بشكلٍ صحيحٍ وثبت المساعد الفك السفلي بإمساكه من أسفل زوايا الفك، وإذا كان من المعروف أنّ لدى المريض قصةً سريريةً لانخلاعٍ سابقٍ للمفصل الفكي الصدغي فمن الحكمة اتخاذ الوقاية بجعل المريض أن يحتفظ بدعامة سنية Dental Prop بإحكام بين أسنانه في الجانب المقابل أثناء القلع.



## الانتباج بعد القلع *POSTOPERATIVE SWELLING* :

. . الانتباج بعد القلع بسبب الوذمة :

- الوذمة هي رد فعل الأنسجة تجاه الأذى وتعتبر استجابةً طبيعيةً للقلع الجراحي للأسنان، وليس من الضروري حدوثها بنفس الدرجة عند المرضى أنفسهم أو المرضى المختلفين. فإذا لم يتم التعامل مع الأنسجة الرخوة بحذر أثناء القلع يمكن أن تؤخر الوذمة الرضية الشفاء.

• إنَّ استخدام الأدوات الكليئة والتبديد الزائد

للشرايح سيئة التصميم وتشابك الأنسجة الرخوة

مع السنابل الدوارة كلها عوامل مؤهبة لحدوث

الوذمة. تتم السيطرة على هذه الحالات بتطبيق

الكمادات الباردة وضغطها على المنطقة من خارج

الفم خلال الأربع والعشرين ساعة الأولى من القلع

الجراحي، واستخدام مضادات الوذمة.

• الانتباج بعد القلع بسبب تشكل الورم الدموي:

• يحدث الورم الدموي بسبب الارتشاح الدموي من الخثرات أو

النزف التالي لقلع الأسنان، ويتظاهر بحدوث انتباجٍ فموي أو

وجهي أو كليهما. ويمكن إنقاص تشكل الورم الدموي بإبقاء

النزف أثناء العمل الجراحي واستخدام المفجر الجراحي

وغالباً ما تُرتشف الأورام الدموية الأولية خلال عدة أيام ويجب

شرح ذلك للمريض. ويمكن تعرض الورم الدموي للإنتان لذا

يجب أن تتم المعالجة الوقائية بالصادات الحيوية.



- يجب الإشارة إلى أنه إذا تم ربط قطب الخياطة بشدةٍ بعد العمل الجراحي يمكن أن يسبب الإنتباج بسبب الوذمة أو تشكل الورم الدموي تموت وانفصال الأنسجة الرخوة وتخرّب مكان الخياطة. وعادةً ما تتراجع كلتا الحالتين إذا استخدم المريض الغسولات الفموية الحارة بشكلٍ متكررٍ لمدة يومين إلى ثلاثة أيام. وفي حال الجراحات الفموية الكبيرة يمكن استخدام الأربطة الضاغطة الفموية الوجهية للحد من تطور الوذمة والورم الدموي.

• الانتباج بعد القلع بسبب الإنتان :

• إنّ السبب الأكثر خطورةً لحدوث الانتباج بعد العمل

الجراحي هو إنتان الجرح، لذا يجب عدم توفير أي جهدٍ

لمنع دخول المتعضيات المجهرية الإمراضية إلى داخل

الجرح، حيث يعتبر قلع الأسنان في حال وجود تواجٍ أو

خراجٍ أو الأسنان المعرضة لهجمةٍ إنتانيةٍ حادةٍ قراراً

جراحياً خاطئاً.

• في حال كان الإنتان معتدلاً فإنه عادةً ما يستجيب بتطبيق الحرارة من داخل الفم باستخدام المصل الفيزيولوجي الحار كغسولاتٍ فمويةٍ بشكلٍ متكررٍ، ويجب تحذير المريض من تطبيق الحرارة من خارج الفم لأنها تزيد من حجم الانتباج الوجهي حيث يعتبر استخدام زجاجات الماء الحار المطبقة على الخد كمحاولةٍ لتخفيف الألم السبب الأكثر شيوعاً لحدوث انتباجٍ وجهيٍ شديدٍ.

• وفي حال وجود علامة تموجٍ يجب تفريغ القيقح قبل بدء

العلاج بالصادات الحيوية، ومن الأفضل معالجة المرضى

المصابين بإنتانٍ شديدٍ جداً بعد العمل الجراحي بالصادات

الحيوية في المستشفى، حيث تتوفر تسهيلات جراحة

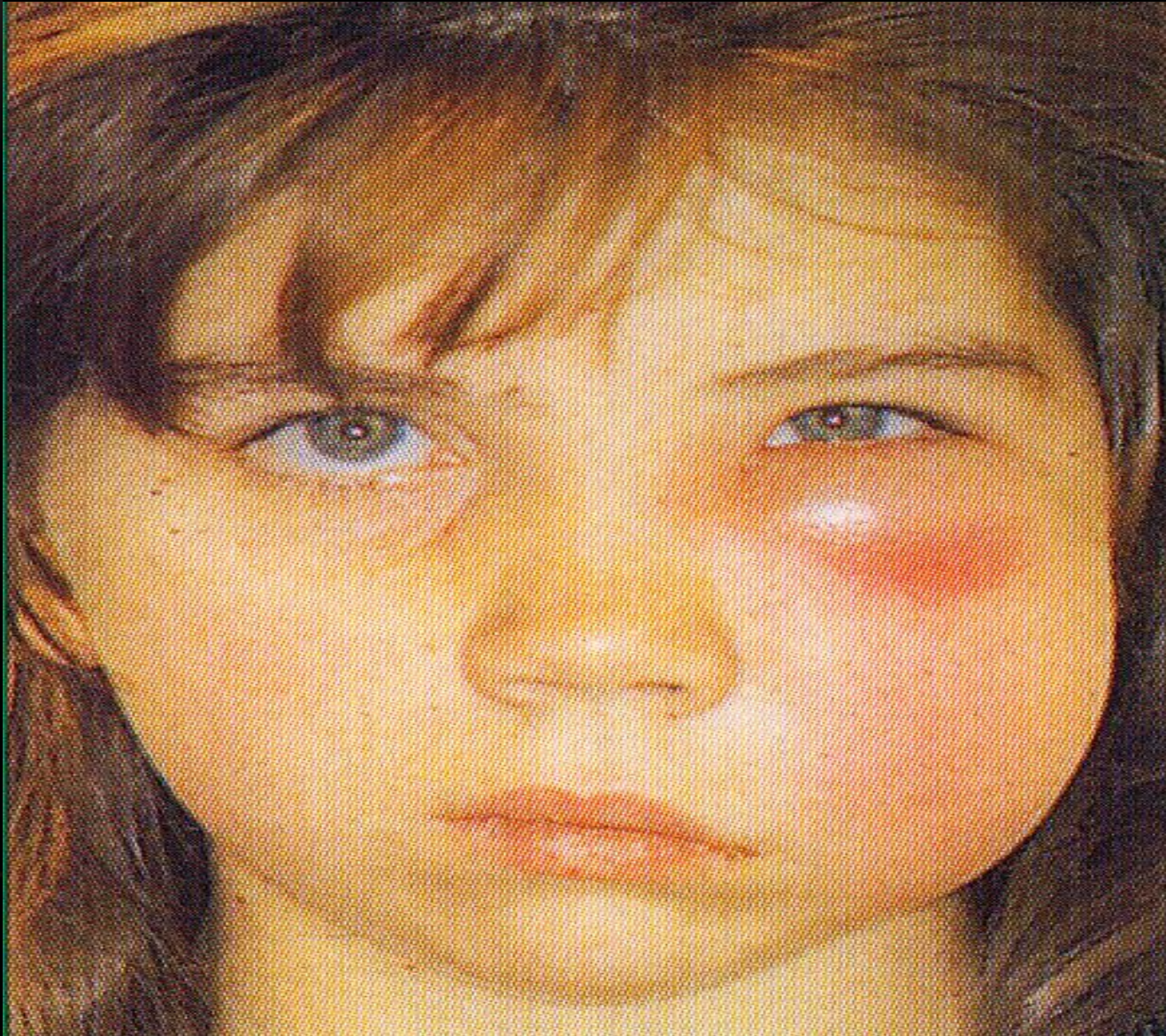الفم والفكين خصوصاً إذا شمل الانتباج الإنتاني النسج

في المنطقة تحت الفكية Submaxillary والمنطقة تحت

الذقنية Submental.



الانتباج الوجهي بسبب انتشار الإنتان إلى المسافات النسيجية المجاورة.



## • الوذمة الهوائية *Emphysema*:

- نادرة الحدوث، ولكنها غالباً ما تحدث في الفك العلوي نتيجةً لدخول الهواء المتحرر تحت الضغط من القبضات إلى المسافات النسيجية مع الجراثيم المجاورة، وقد تمتد الوذمة لتصل إلى المسافات النسيجية الأعمق وربما إلى داخل القحف ليتطور نتيجةً لذلك التهاب سحايا وخراج دماغي. وفي حال حدوث الوذمة الهوائية في الفك السفلي يمكن أن تؤدي لحدوث خراج أو التهاب المنصف *Mediasinitis* أو الموت.

• تُشخص الوذمة الهوائية بحدوث انتباجٍ كبيرٍ بشكلٍ

مفاجئٍ ووجود فرقعةٍ عند الجس من خارج الفم

كما يمكن أن تبين الصور الشعاعية وجود الهواء

ضمن الأنسجة الرخوة. وفي حال حدوثها تكون

المعالجة بإدخال المريض للمستشفى إذا كانت

الوذمة واسعةً للمراقبة بعد إخراج الهواء وإعطاء

الصادات الحيوية.

## • الضرز Trismus:

- يمكن تعريف الضرز بأنه عدم القدرة على فتح الفم بسبب تشنج العضلات وخاصةً الماضغة وهو من المضاعفات التي يمكن أن تحدث بعد قلع الأسنان. **حيث يمكن أن يحدث بسبب الوذمة بعد العمل الجراحي أو تشكل الورم الدموي أو التهاب الأنسجة الرخوة، كما يكون لدى المرضى المصابين بالتهاب رضى في المفصل الفكي الصدغي تحدد في حركة الفك السفلي، ويمكن حدوث الضرز بشكلٍ تالٍ لحقنة التخدير الناحي للعصب السنخي السفلي حتى ولو أعطيت لأسبابٍ أخرى غير القيام بالقلع.**



• بواسطة العلاج بالإنفاذ الحراري قصير الموجة -Short-

Wave Diathermy من خارج الفم، أو استخدام

الغسولات الفموية بالمصل الفيزيولوجي الحار Hot

Saline Mouth-Paths يعطي بعض الراحة في

الحالات المعتدلة، ولكن يحتاج بعض المرضى الآخرين

إلى إعطاء الصادات الحيوية في حال وجود الإنتان أو

إلى علاجٍ متخصصٍ لتخفيف الأعراض.

## • خلق اتصال فموي جيبي :

- عادةً ما تكون ذرى أسنان الفك العلوي الخلفية قريبة جداً من الجيب الفكي، فأحياناً لا يفصل جذور هذه الأسنان عن تجويف الجيب الفكي سوى الأنسجة الرخوة المبطنة للجيب الفكي، ففي حال تخرّب بطانة الجيب بواسطة إنتان حول ذروي أو انتقابها أثناء قلع سنٍ أو جذرٍ فسيحدث اتصال بين الحفرة الفموية وتجويف الجيب الفكي يدعى بالإتصال الفموي الجيبي.

• وفي حال الشك بحدوث هذه المضاعفة يُطلب من المريض إمساك أنفه وإغلاق منخريه، بعد ذلك يُطلب منه بتوليد ضغطٍ داخل أنفي وداخل جيبى بمحاولة نفخ الهواء عبر أنفه المغلق، ففي حال وجود اتصال فموي جيبى سيُسمع صوت الهواء عند خروجه عبر الفم أو سيُشاهد تشكل فقاعةٍ في الدم الموجود في التجويف السنخي، أو انحراف قطعة قطن عند إمساكها فوق السنخ.

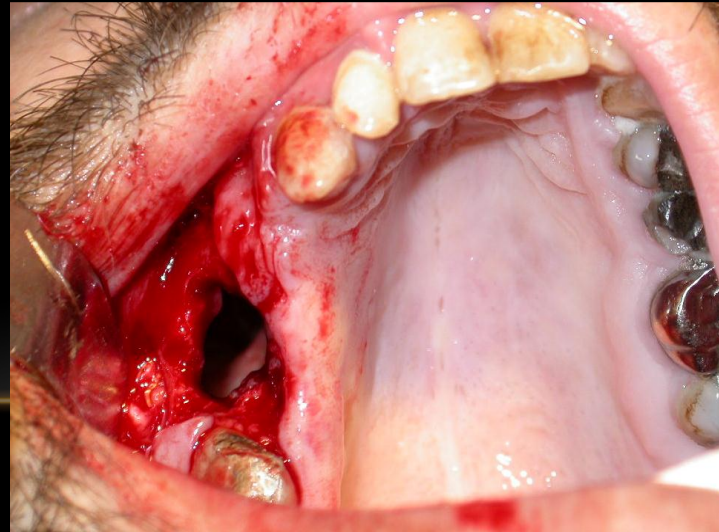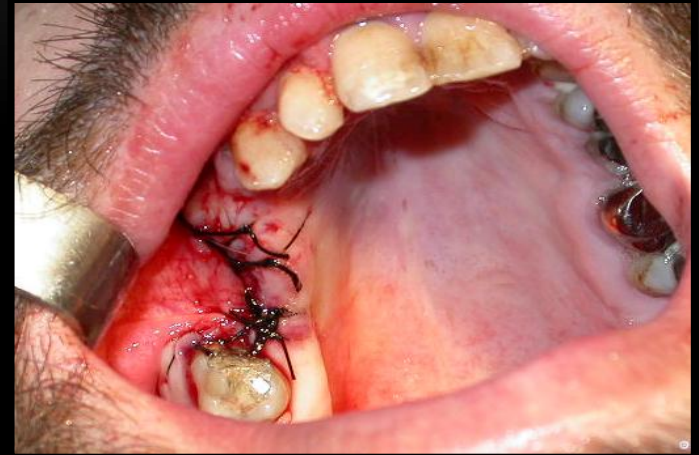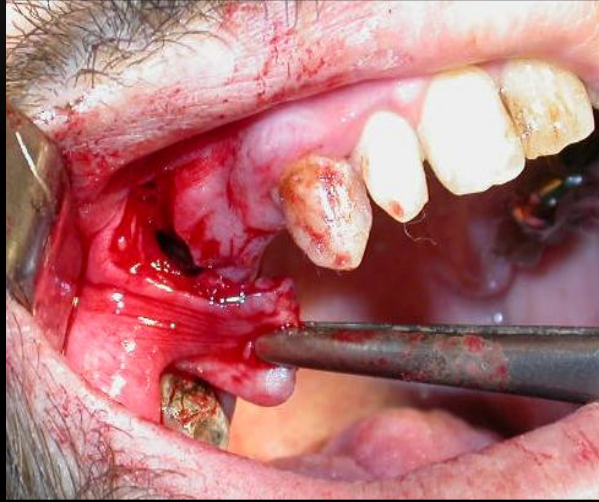- إذا كان الاختبار إيجابياً أو مبهماً يجب معالجة الآفة فوراً، فإذا كان الإنفتاح صغيراً يُكتفى غالباً بتغطية المنطقة بالشاش للمحافظة على الخثرة الدموية في مكانها، أما إذا كان الانفتاح كبيراً فيجب عندها رفع شرائح مخاطية سماقية لإغلاق الإنفتاح، كالشريحة الدهليزية المزاحة Buccal Advancement Flap والشريحة الحنكية المدارة Palatal Rotation Flap، وقد نحتاج لتخفيض ارتفاع حواف السنخ العظمية دون زيادة حجم الإنفتاح العظمي، وتخاط الشرائح المغطية للسنخ باستخدام الخياطة المربعة المتقطعة Interrupted Horizontal Mattress Suture.

• يجب دعم النسيج الرخوة والخثرة الدموية بتغطية المنطقة بضمادٍ أو صفيحةٍ من الأكريل البارد كامتداد لجهاز سني موجود أو كصفيحةٍ قاعديةٍ وبشكلٍ بديلٍ يمكن استخدام صفيحةٍ من مركب الطبع حيث تُكَيَّف وتُبرَد وتُشَدَّب وتوضع في مكانها فوق المنطقة وتُثَبَّت حول الأسنان المجاورة بربطها أو خياطتها.

- وتحت أي ظرفٍ من الظروف يجب عدم السماح للمريض بالمضمضة الفموية في حال الشك بحدوث اتصال جيبي فموي قبل أن يتم إغلاقه، لأنّ عبور السوائل من الفم إلى الجيب الفكي سيلوث هذا الجيب بالجراثيم المتعايشة في الحفرة الفموية، كما لا يجوز إدخال الأدوات وتمريرها من الفم إلى داخل الجيب لنفس السبب. ويُطلب من المريض تجنب السعال والعطاس وخاصة إذا كان الفم مغلقاً.

مريض لديه ناسور جيبي فموي، تم إغلاق الناسور

باستخدام الشريحة الدهليزية المزاحة وإجراء خياطة مربعة أفقية.



• المضاعفات العامة

***General Complications*** •

---



• سقوط السن أو جذر السن في المجرى التنفسي :

• يحدث انزياح السن أو الجذر للخلف وسقوطه في

المجرى التنفسي أو الهضمي تحت التخدير العام بشكلٍ

أكثر تكراراً من حدوثه تحت التخدير الموضعي، وهذه

المضاعفة خطيرة للغاية حيث يمكن أن يؤدي لحدوث

الاختناق في حال انسداد المجرى التنفسي بالسن أو

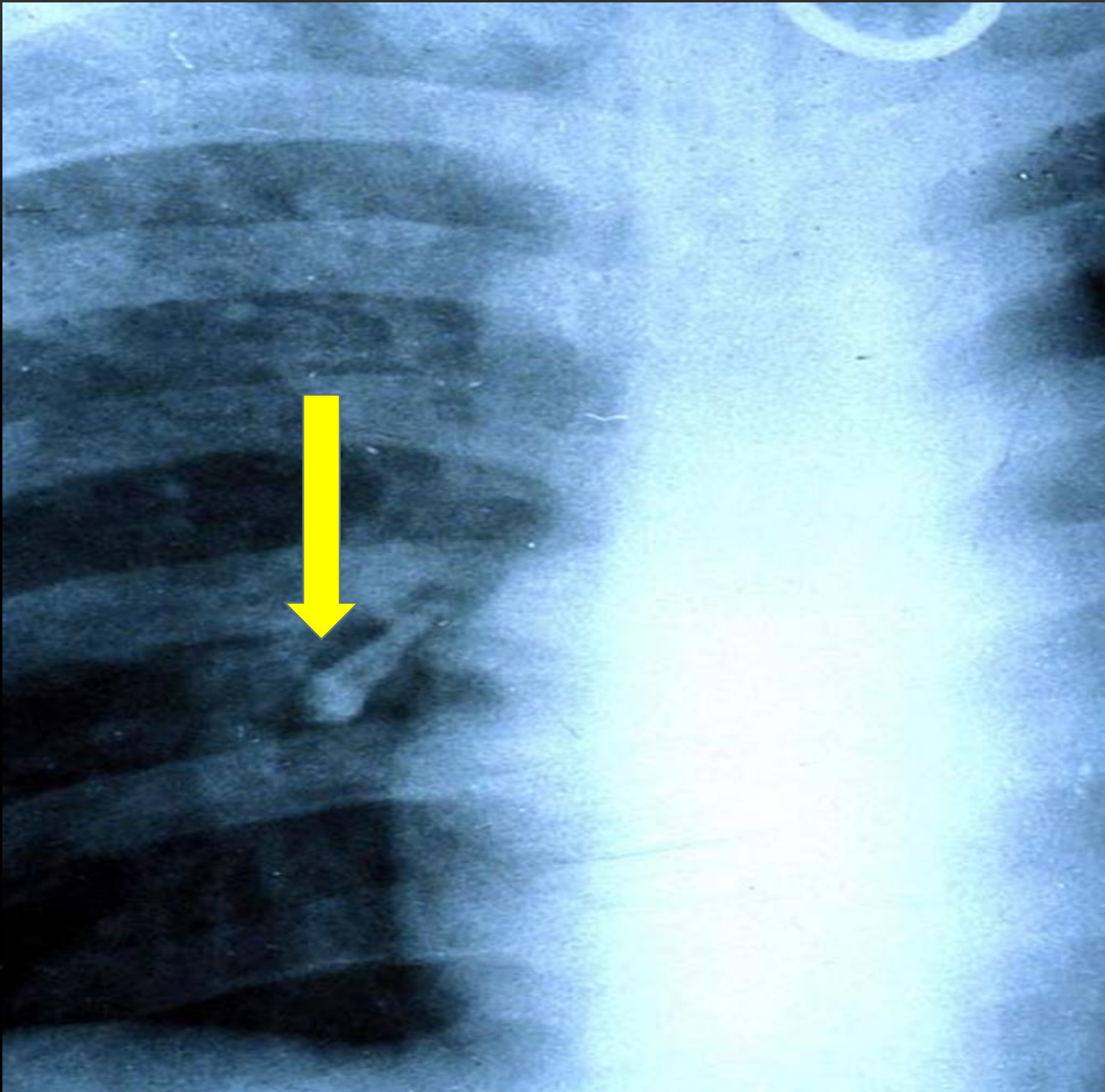
الجذر.

• في حال فقدان السن أو الجذر أثناء قلع الأسنان تحت التخدير الموضعي يجب أن يحافظ الطبيب على هدوئه وهدوء المريض ومن ثم إمالة رأس المريض للأمام ومحاولة إخراج السن أو الجذر بجذرٍ باستخدام الإصبع أو أي أداةٍ في حال رؤيته مع الحرص التام من عدم دفعه نحو الخلف، وقد يتم اللجوء للضغط بقوةٍ على أسفل القص بشكلٍ متكررٍ حتى خروج السن أو الجذر، وفي حال فشل جميع المحاولات يتم اللجوء إلى فغر

الرغامى Tracheostomy.

• أما في حال فقدان الجذر أثناء قلع الأسنان تحت التخدير العام يجب إيقاف التخدير فوراً وإمالة رأس المريض للأمام، وبعد عودة منعكس السعال Cough Reflex يُفحص الفم وتُزال الدكة Pack بحذرٍ بعد معاينتها. وفي حال اتخاذ الإجراءات الوقائية اللازمة يمكن إيجاد الجذر في الدكة في معظم الحالات، لكن في حال عدم إيجاد الجذر بعد إزالة الدكة يجب أخذ الصور الشعاعية لكلٍ من التجويف السنخي والصدر، حيث تؤخذ الصورة الأخيرة للتأكد من أنّ الجذر لم يدخل داخل القصبات الرئوية.

- وإذا تبين أنّ الجذر متوضع في القصبة الرئوية يجب إحالة المريض فوراً إلى المستشفى حيث يمكن إزالته باستخدام التنظير القصبي Bronchoscopy قبل تطور حدوث خراج رئوي Lung Abscess أو انخماص رئوي Atelectasis تالين. وفي حال عدم إيجاد الجذر يجب إعطاء المريض موعداً للفحص خلال ثلاثة أيام ويجب إعطاؤه التعليمات بضرورة دخوله للمستشفى فوراً في حال ظهر لديه حرارة أو سعال أو ألم صدري.



• سقوط السن أو جذر السن في المجرى الهضمي

• بشكلٍ مشابهٍ لسقوط السن في المجرى التنفسي يمكن أن ينزاح

السن أو الجذر للخلف ليبتلعه المريض ويسقط في البلعوم أو

المريء ضمن المجرى الهضمي، وتعتبر هذه المضاعفة غير

خطيرة خلافاً لسقوط السن في المجرى التنفسي. وفي هذه

الحالة نكتفي بمراقبة السن شعاعياً بإجراء صورةٍ للصدر

والبطن للتأكد من أنّ السن أو الجذر ضمن المجرى الهضمي

ويُنصح المريض بتناول الأطعمة الكثيفة والسوائل للمساعدة

في إطراحه.

• الإغماء Syncope أو الغشي Faint:

• يمكن أن يُصاب المريض فجأةً بالوهط Collapse على كرسي الأسنان مع أو بدون حدوث فقدانٍ للوعي، وفي معظم الحالات تكون هذه الأحداث هي نوبات الإغماء

Syncopal Attacks أو الغشي Faints والتي عادةً ما

تزول من تلقاء نفسها، فعادةً ما يشكو المريض من

إحساسٍ بالدوار والضعف والغثيان ويصبح الجلد

شاحباً بارداً ويلاحظ التعرّق.

- يجب البدء بالمعالجة الإسعافية الأولية فوراً ولا يجوز ترك المريض دون عنايةٍ على الإطلاق، حيث يجب تخفيض مستوى رأس المريض بإمالة ظهر كرسي الأسنان الذي يجلس عليه المريض للأسفل، ومع بعض تصاميم الكراسي يمكن أن يؤدي استخدام هذه الطريقة لتأخر هام في المعالجة، وفي هذه الظروف يجب وضع رأس المريض بين ركبتيه بعد التأكد من فك زر ياقته أو ربطة عنقه في حال وجودها، ويجب توخي الحذر للحفاظ على المجرى الهوائي مفتوحاً وضمان عدم إمكانية سقوط المريض من على الكرسي، كما لا يجوز إعطاء المريض السوائل عن طريق الفم حتى يستعيد المريض كامل وعيه.



• وعند استعادة الوعي يمكن إعطاء المريض

مشروباً سكرياً إذا كان المريض لم يتناول وجبة

طعامٍ ولا يزال يتعالج تحت التخدير الموضعي.

وبشكلٍ بديلٍ يمكن إعطاء 3-6 مل من كربونات

النشادر ضمن ثلث كأس ماء على الأقل وعادةً ما

يحدث الشفاء التلقائي وغالباً ما يمكن إتمام القلع

في نفس الجلسة.

• إذا لم يحدث الشفاء خلال عدة دقائق من البدء  
بالإجراءات الإسعافية الأولية فمن المحتمل أن لا يكون  
الوهط إغمائي المنشأ، وهنا يجب إعطاء الأكسجين  
واستدعاء المساعدة الطبية، كما يجب القيام بقياس  
سرعة التنفس وسرعة وحجم ونوع النبض، وإذا  
سمحت الظروف يجب تسجيل ضغط الدم بين فترة  
وأخرى، كما يمكن إعطاء (الأمينوفيلين

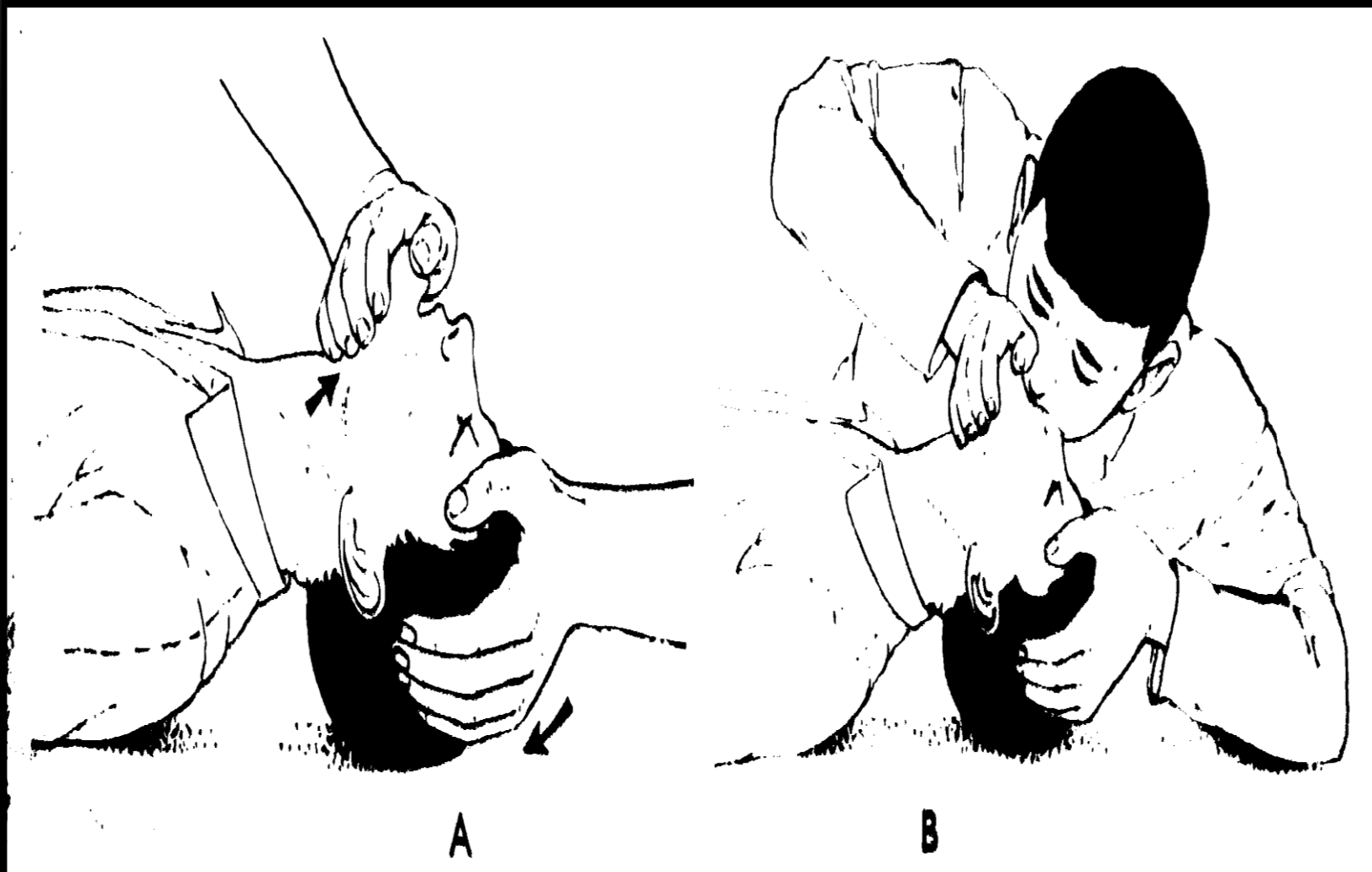
(Aminophylline B.P) بالتسريب الوريدي البطيء.

## • توقف التنفس :Respiratory Arrest

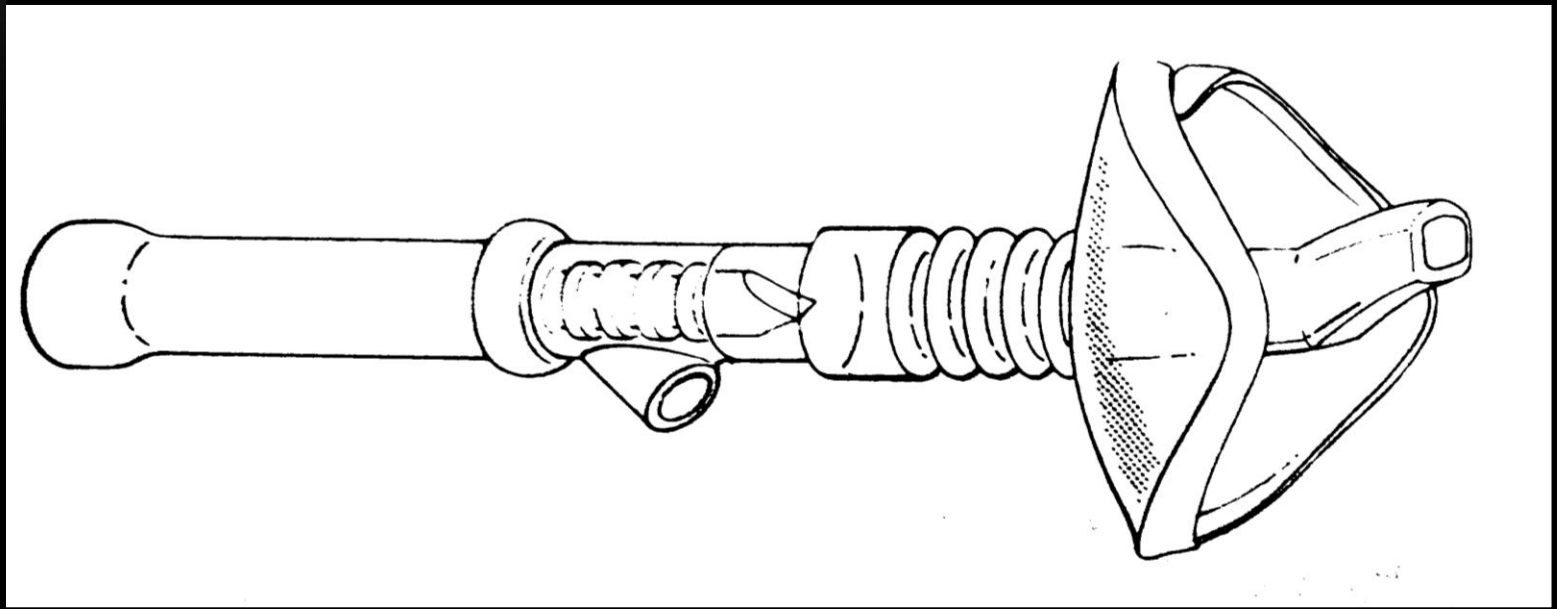
- في حال توقف التنفس تصبح العضلات الهيكلية رخوةً وتتوسع الحدقتان بشكلٍ كبيرٍ، وهنا يجب وضع المريض بشكلٍ ممدٍ على الأرض ويُحرر المجرى الهوائي بإزالة أي جهازٍ صناعي أو جسمٍ أجنبي وبسحب الفك السفلي باتجاه الأعلى والأمام لبسط الرأس بشكلٍ تامٍ.

- يجب ضغط منخري المريض بين إصبع الطبيب وإبهامه واستخدام طريقة الفم إلى الفم في الإنعاش Mouth-to-Mouth Resuscitation لذا يُشاهد الصدر وهو يرتفع كل 3-4 ثوانٍ. ويمكن تعزيز فعالية هذا الشكل من الإنعاش بشكلٍ كبيرٍ إذا توفر **أنبوب بروك الهوائي Brook Airway** الذي يمكن إدخاله من فوق اللسان، وبينما يحاول الطبيب معالجة توقف التنفس يجب فحص نبض الشريان السباتي Carotid Pulse وضربة الذروة Apex Beat بفواصل زمنية منتظمة، **حيث أن انقطاع التنفس يمكن أن يُتبع سريعاً بتوقف القلب** والذي يعتبر حالة إسعافية أكثر خطورةً وصعوبةً.

# كيفية بسط الرأس لتحرير المجرى التنفسي



# أنبوب بروك الهوائي .BROOK AIRWAY



## • توقف القلب Cardiac Arrest:

- إذا لم يتم تعويض الدوران الدموي والحفاظ عليه خلال ثلاث دقائق من حدوث توقف القلب يمكن حدوث أذية دماغية غير ردودة بسبب نقص أكسجة الدماغ، حيث يُظهر المريض شحوباً مُميتاً ولوناً رمادياً ويتغطي جلده بعرقٍ باردٍ، ولا يمكن الشعور بالنبض أو بضربة الذرورة ولا سماع الأصوات القلبية.

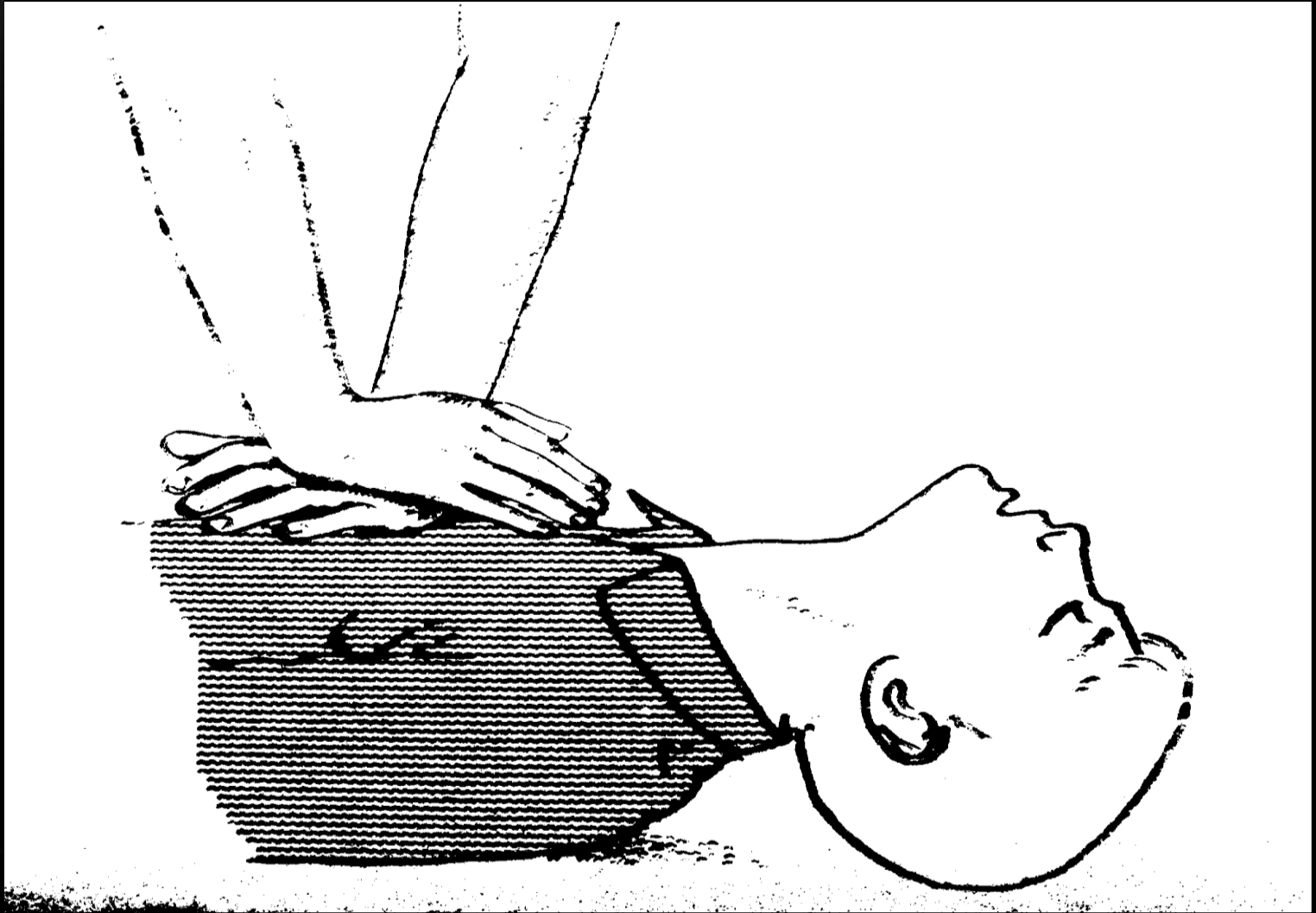
- إذا كان المريض طفلاً غالباً ما تبدأ ضربات القلب من جديد إذا تمّ القرع على القص بحدّة. أما عند معالجة المريض البالغ فيجب وضع المريض ممدداً على ظهره فوق الأرض، ويجثو الطبيب على أحد جانبي جسمه ويضع عَقْب يده اليسرى على الثلث السفلي من قص المريض، بعد ذلك يضع الطبيب يده اليمنى فوق عَقْب يده اليسرى ويضغط للأسفل بشكل تواتري بفواصل ثانية واحدة مع قوة كافية لضغط القلب بين القص والعمود الفقري.



• وفي حال وجود مساعدة فيجب عليها أن  
تعالج في نفس الوقت توقف التنفس  
بالطريقة الموصوفة أعلاه، أمّا في حال  
عدم وجود مساعدة يجب على الطبيب أن  
يقوم بالإنعاش التنفسي والقلبي بشكلٍ  
متناوبٍ لمدة 20 ثانية.

- إنَّ الإنعاش طويل الأمد هو عمل منهك، فعلى الرغم نظرياً من وجوب الاستمرار فيه حتى يتحسن لون المريض وتتقلص حدقاته ويستعيد التنفس وضربات القلب، فلا يمكن للطبيب غير المُساعد الإبقاء على الإنعاش إلا لفترةٍ محددةٍ، ويمكن إطالة هذه الفترة بشكلٍ كبيرٍ في حال توفر مساعدة ومشاركة الأشخاص في إنعاش المريض بحيث يأخذ كل واحدٍ دوره في إجراء التدليك القلبي الخارجي External Cardiac Massage والتنفس الفموي الفموي بشكلٍ متناوبٍ.

# كيفية إجراء التدليك القلبي الخارجي.



## • الإنتانات العامة :General Infections

- كما ذكر سابقاً، يمكن للمتعضيات المجهرية أن تغزو التجويف السنخي بعد قلع الأسنان ولا سيما المصابة بالإنتان أو الخراجات، حيث يمكن أن تعبر تلك المتعضيات الإمراضية الشعيرات الدموية المنفتحة على التجويف السنخي لتصل إلى الدوران الدموي مسببةً حدوث آفات إنتانية جهازيةٍ كالتهاب شغاف القلب Endocarditis والرثية المفصلية Rhomatoid Arthritis وربما تجرثم الدم Bacteremia أو إنتان الدم Sepsicemia، وقد ينتقل الإنتان إلى داخل القحف مسبباً لحدوث إصابات خطيرةٍ جداً كالتهاب السحايا Meningitis وخرثرة الجيب الكهفي

.Cavernous Sinus Thrombosis

## • الصدمة Shock:

- تعتبر الصدمة من المضاعفات الخطيرة جداً والتي قد تؤدي بحياة المريض، وتُعرّف بأنها عجز الجهاز الدوراني عن تغطية حاجات الأنسجة من الأكسجين والغذاء وإزالة الفضلات، حيث يمكن أن تحدث بسبب النزف الدموي الشديد نتيجة لنقص حجم الدم أو بسبب الإنتانات أو تكون ذات منشأ عصبي أو قلبي وعائي كنتيجةٍ للألم مثلاً، كما يمكن أن تكون تآقية نتيجةً للتحسس من المادة المخدرة الموجودة ضمن المحلول المخدر المستخدم عند قلع السن.

• من أهم أعراض وعلامات الصدمة الدوار وتغير اللون وشحوب أو ازرقاق الأطراف وتعرق بارد وتسرع القلب وتتنفس سطحي سريع وانخفاض الضغط، ونبض خيطي سريع وضعيف، وتشنج قضيبي مع صعوبة تنفس وهيجان. وهنا يجب نقل المريض فوراً لأقرب مستشفى لإنقاذ حياته وتختلف المعالجة تبعاً للعامل المسبب لحدوث الصدمة.

## • الخلاصة Summary:

- من الواجب على طبيب الأسنان إجراء جميع المحاولات لتجنب حدوث المضاعفات ومنع تطور الحالات الاسعافية، وعلى الرغم من أنه من غير الممكن منع حدوثها بشكلٍ كاملٍ فإنه يمكن تقليل كلٍ من نسبة حدوثها وتأثيراتها باتباع الحذر والمهارة في العمل.

• ويمكن تشخيص المضاعفات فور حدوثها والتعامل معها بحزمٍ دون إبطاءٍ وبشكلٍ فعالٍ في حال توقع إمكانية حدوثها مسبقاً وبالتالي التغلب عليها.

• يجب على طبيب الأسنان استخدام كرسي طب الأسنان ذي التصميم الذي يسمح بوضع المريض بسرعةٍ على ظهره في الحالات الإسعافية.



• ونضيف أنّ وقتي الشدة والأزمة هما غير مناسبين لاكتساب مهاراتٍ سريريةٍ جديدةٍ أو إجراء بحثٍ في دليل الهاتف عن أرقام أطباء أو مستشفيات. لهذه الأسباب يجب على كل طبيب أسنان أن يحاول توقع حدوث الحالات الإسعافية الممكنة ويستعد لها مسبقاً، حيث يجب عليه توجيه كل عنصرٍ من طاقمه الموجود في العيادة بالدور الذي سيلعبه عند حدوث الأزمات كما يجب عليه الاحتفاظ بمساعدين منتظمين وتفقد أدواته وتجهيزاته الإسعافية باستمرار.